

Kombinované cieвне oklúzie sietnice

Káčerik M., Mikuláš Alexík M., Lipková B.

Očné - ORL oddelenie NsP Žilina, primár. MUDr. Michal Štubňa

SÚHRN

Kombinované oklúzie centrálnej retinálnej žily a cilioretinálnej predstavujú 40 % oklúzií cilioretinálnej artérie. Patogenéza tejto zriedkavej oklúzie je stále veľmi kontroverzná. Prezентujeme 3 prípady kombinovanej cieвnej oklúzie, ktoré boli diagnostikované na našom pracovisku v rokoch 2003–2008. U našich pacientov, vo všetkých prípadoch v produktívnom veku, boli realizované kompletne vyšetrenia zamerané na zistenie príčiny ochorenia. V jednom prípade bola diagnostikovaná heterozygotná forma mutácie protrombínu. Zaujímavosťou je možná súvislosť cieвnej oklúzie s aplikáciou očkovacej látky proti hepatitíde A a B u mladej ženy.

Kľúčové slová: CRA, CRVO, kombinovaná oklúzia

SUMMARY

Combined Occlusion of Central Retinal Vein

Combined occlusion of central retinal vein and cilioretinal artery represents 40 % of all cilioretinal artery occlusions. Pathogenesis of this uncommon occlusion remains controversial. We present three cases of combined vascular occlusion that were diagnosed at our department from 2003 until 2008. Our patients, all productive age, had undergone complete clinical examinations and investigations to determine the cause of this condition. One patient had been diagnosed to have heterozygous form of protrombin mutation. Curious is also possible connection of vascular occlusion and application of anti-Hepatitis A and B vaccine.

Key words: CRA, CRVO, combined occlusion

Čes. a slov. Oftal., 65, 2009, No. 5, p. 187–189

ÚVOD

Cilioretinálna artéria (CRA), ktorá je prítomná u 30 % ľudí, je koncovou vetvou krátkych zadných ciliárnych artérií. Vystupuje na okraji papily zrakového nervu, zo Zinnovho arteriálneho prstenca (circulus vasculosus nervi optici). Je nezávislá od centrálnej artérie sietnice, vyživuje vnútorné vrstvy ohraničenej oblasti sietnice zadného pólu oka. Približne 20 % CRA vyživuje oblasť žltej škvry oka. Najčastejšie sa vyskytuje len jedna, len výnimočne sa vyskytujú v jednom oku dve alebo tri CRA. Oklúzia CRA je zriedkavou patologickou jednotkou. Vyskytuje sa buď ako izolovaná, ktorá má relatívne priaznivú prognózu a postihuje predovšetkým mladých ľudí, ďalej ako kombinovaná s prednou ischemickou optikoneuropatiou, ktorá má nepriaznivú prognózu pre vývoj zraku a vyskytuje sa u ľudí vyššieho veku. Najčastejšia je však oklúzia CRA kombinovaná s oklúziou centrálnej retinálnej vény (CRVO). Priebeh a prognóza tohto ochorenia je závislá jednak od závažnosti venózneho oklúzie, ale taktiež od rozsahu sietnice zásobovanej CRA a od dĺžky trvania oklúzie. V prípadoch neischemickej formy CRVO môže byť oklúzia CRA primárnou príčinou vážneho zrakového postihnutia.

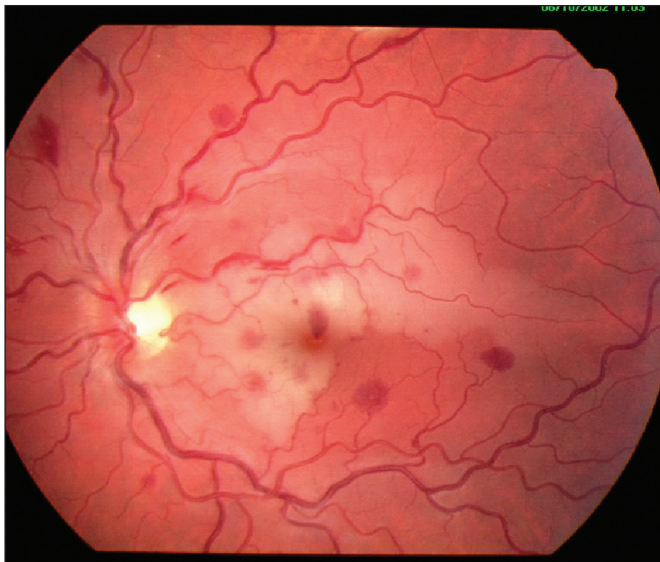
MATERIÁL A METODIKA

Na očné oddelení v Žiline boli od roku 2002 zaznamenané len tri prípady kombinovanej oklúzie CRA a centrálnej retinálnej vény. Vo všetkých troch prípadoch sa jednalo o ľudí v produktívnom veku. Títo pacienti boli vzhľadom na závažnosť postihnutia hospitalizovaní za účelom konzervatívnej terapie a následnej diagnostiky.

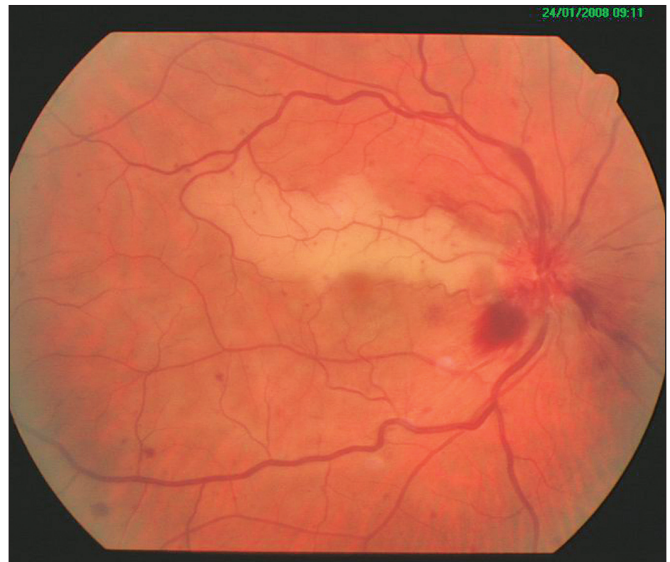V prvom prípade šlo o 23-ročnú pacientku s poklesom zraku na ľavom oku, trvajúcim dva dni. Centrálna zraková ostrosť

v deň vstupného vyšetrenia bola na úrovni počítania prstov. Pacientka bola bez pozoruhodností v osobnej anamnéze, až na intramuskulárnu aplikáciu očkovacej látky proti hepatitíde A a B – TWINRIX ADULT (VHA+VHB), približne 12 hodín pred vznikom zrakových ťažkostí. Pri vyšetrení očnému pozadiu boli prítomné príznaky CRVO, ale aj nález ischemie v centrálnej časti sietnice v povodí pomerne rozsiahlej a rozvetvanej CRA (obr. 1a, 1b). Po intenzívnej liečbe antitrombotikami (Vessel Due F 1 amp. i.v. po dobu 10 dní, neskôr prechod na perorálnu formu, Vessel Due F 2 tbl. denne) a vazodilatanciami (Agapurin 1 amp. i.v./deň a Oxantil 1 amp. i.v./deň po dobu 10 dní, neskôr prechod na Agapurin ret. 2 tbl. denne) došlo u pacientky k výraznej a rýchlej úprave biomikroskopického nálezu, jednak k vymiznutiu príznakov CRVO, ako aj úprave prietoku v CRA (obr. 1c). Centrálna zraková ostrosť sa však zlepšila len minimálne na hodnotu 2/60. Boli realizované vyšetrenia zamerané na odhalenie možnej príčiny oklúzie, avšak s negatívnym výsledkom. Pozoruhodným zostalo len očkovanie kombinovanou vakcínou proti hepatitíde A a B, súvislosť s oklúznym procesom však je nejasná, výrobca vakcíny má odmietavý postoj k možnej súvislosti.

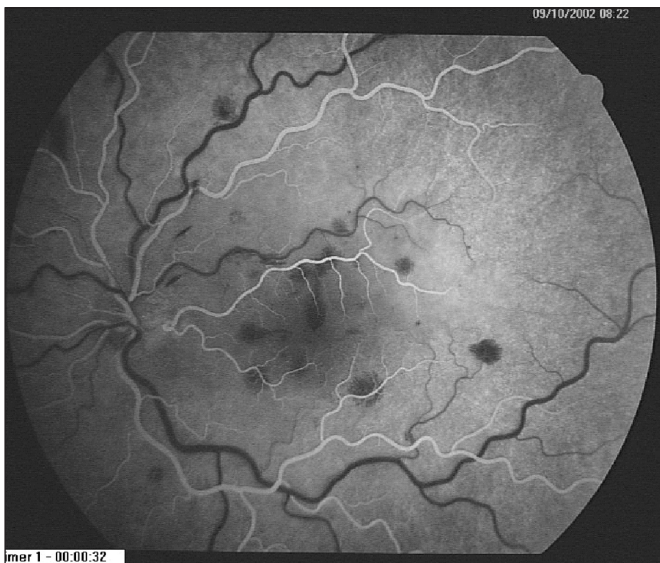
Druhý pacient s kombinovanou oklúziou bol 47-ročný muž s anamnézou dva dni trvajúcich ťažkostí na pravom oku. Pri prvovšetrení bola zraková ostrosť na úrovni pohybu ruky. Na očnému pozadí boli známky CRVO a ischemie v povodí CRA. Z rizikových faktorov bola u tohto muža prítomná hypertenzná choroba (obr. 2a, 2b). Následne bol pacient liečený antitrombotikami (Vessel Due F 1 amp. i.v. po dobu 10 dní, neskôr prechod na perorálnu formu Vessel Due F 2 tbl. denne) a vazodilatanciami (Agapurin ret. 2 tbl./deň). U pacienta došlo k promptnému zlepšeniu lokálneho nálezu (obr. 2c) a taktiež došlo k postupnému zlepšovaniu zrakové ostrosti, ktorá po 10 dňovej liečbe mala úroveň 6/36, do dvoch mesiacov sa ustálila na hodnote 6/6. U pacienta bola skriningom trombofílnych stavov diagnostikovaná heterozygotná forma mutácie protrombínu G20210A, ktorú pokladáme za závažný rizikový faktor venózneho trombozy.



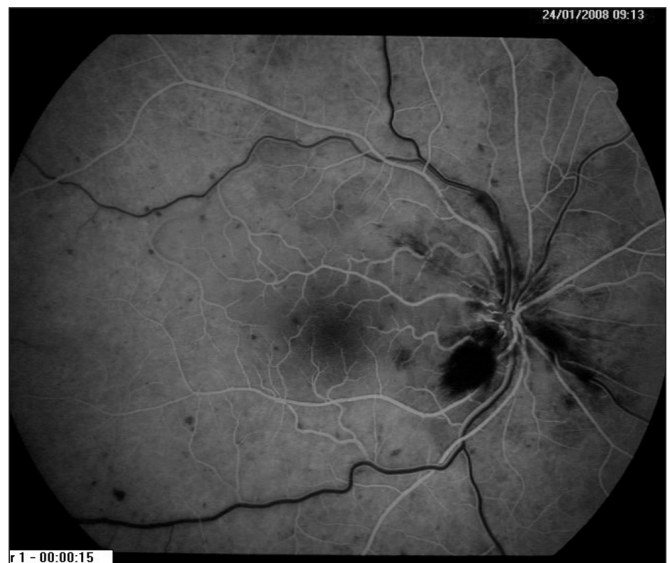Obr. 1a. Fundus pacientky č.1



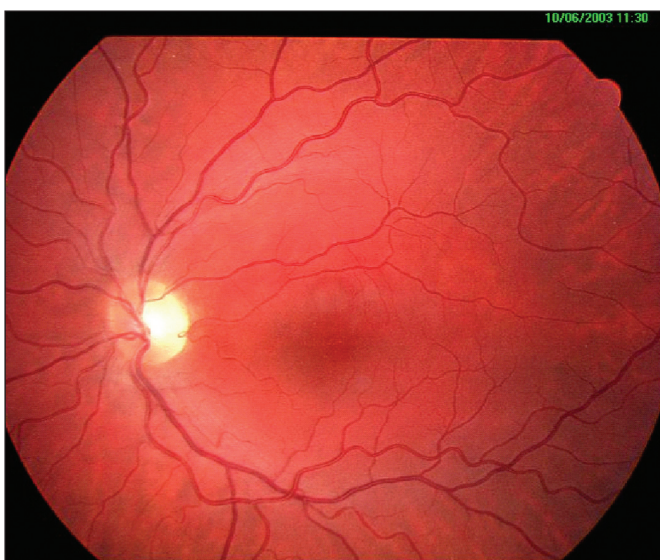
Obr. 2a. Fundus pacienta č.2



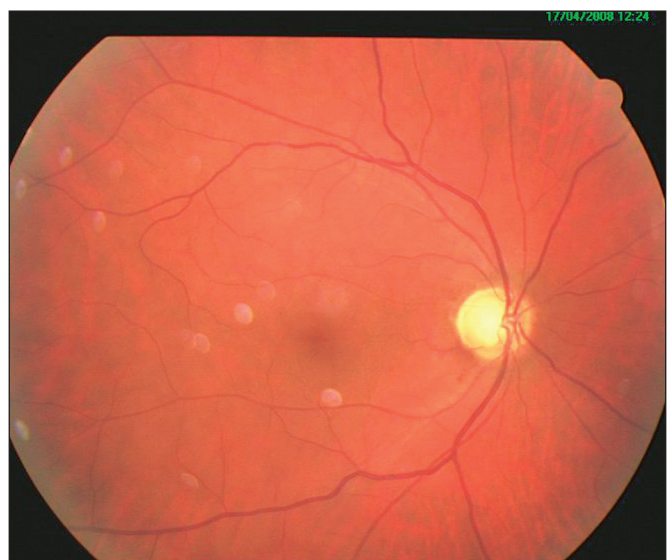Obr. 1b. FAG nález



Obr. 2b. FAG nález



Obr. 1c. Náález po 8 mesiacoch



Obr. 2c. Náález po 3 mesiacoch

U tretieho pacienta, 47-ročného muža, liečeného pre kombinovanú oklúziu, sme zistili diskretný nález hornej hemioklúzie (HRVO) centrálnej retinálnej žily a ischemickú zónu sietnice v oblasti zásobovanej CRA (obr. 3a, 3b) na ľavom oku. Centrálne zrakové ostrosť v iničiálnom štádiu na úrovni 6/60 sa po obdobnej liečbe ako u pacienta č. 2, stabilizovala na 6/12, u pacienta však pretrvávajú rušivý paracentrálny skotóm (obr. 3c). Z rizikových faktorov sme zistili primárny glaukóm s otvoreným uhlom, v období vzniku kombinovanej oklúzie nedostatočne kompenzovaný antiglaukomatikami. Hematologické vyšetrenie nepreukázalo poruchu hemokoagulácie.

DISKUSIA

Kombinované oklúzie centrálnej retinálnej vény a cilioretinálnej artérie sietnice prvýkrát popísal v roku 1968 Oosterhuis [4] a predstavujú 40 % obštrukcií cilioretinálnej artérie [1]. Patogenéza tejto zriedkavej kombinovanej oklúzie zostáva aj po rokoch kontroverzná. Oklúzia cilioretinálnej artérie je považovaná za sekundárny prejav primárneho uzáveru centrálnej retinálnej vény. V patogenéze hrá dôležitú úlohu relatívne nízky intraluminálny tlak CRA, ktorého hodnoty sú približne o 7 mmHg nižšie ako v centrálnej sietnicovej artérii [2, 5]. Pri kombinovanej oklúzii nedochádza vo väčšine prípadov ku skutočnej oklúzii CRA, ale dochádza tu k relatívnej hypoperfúzií pre zvýšený odpor k prietoku v CRA následkom zvýšeného intraluminálneho tlaku v kapilárach sietnice dôsledkom venózne oklúzie.

V patogenéze taktiež zohráva úlohu mechanická kompresia CRA edémom papily zrakového nervu, ktorý je typickým prejavom venózne oklúzie sietnice.

Priebeh a následky týchto kombinovaných oklúzií sú závislé predovšetkým na vážnosti venózne oklúzie [6].

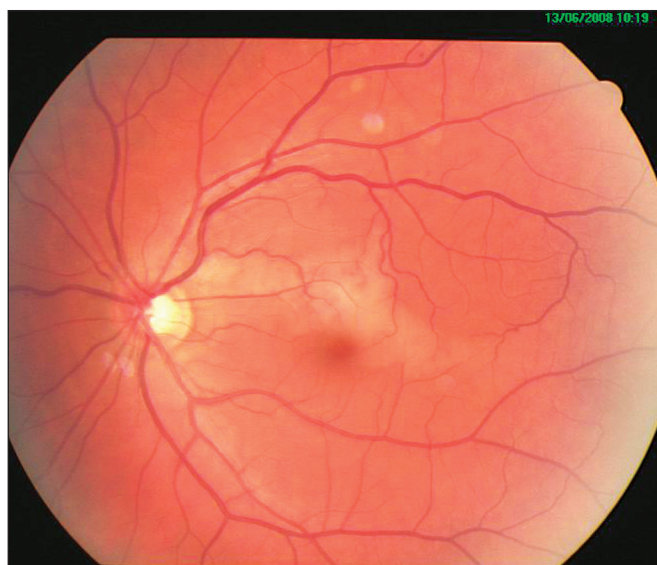
Prognóza zrakové ostrosť je vo všeobecnosti dobrá, až u 70 % očí je výsledná centrálne zrakové ostrosť 6/12 a lepšia [1, 3, 5]. V našich prípadoch, napriek skorej úprave lokálneho nálezu oklúzie bola výsledná zrakové ostrosť 6/12 a lepšia u dvoch pacientov, avšak napriek tomu pretrvával rušivý centrálny skotóm, ktorý je dôsledkom ischemického poškodenia makuly.

LITERATÚRA

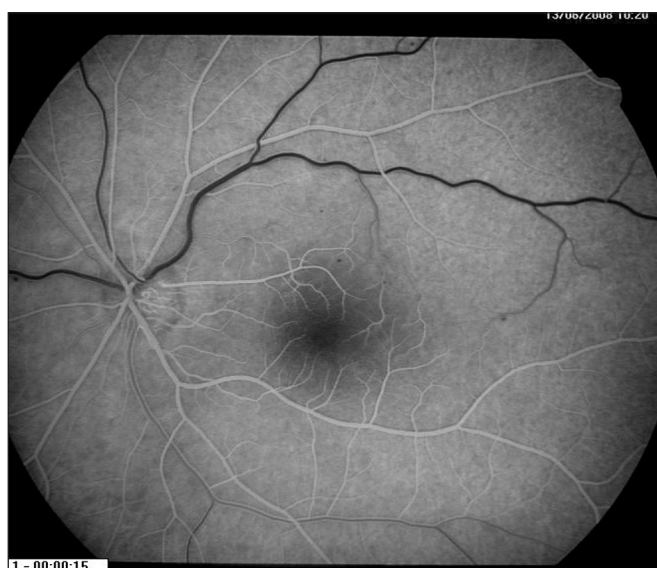1. **Brown, G.C., Moffat, K., Cruess, A. et al.:** Cilioretinal artery obstruction. *Retina*, 1983; 3: 182–187
2. **Keyser, B.J., Duker J.S., Brown, G.C., Sergott, R.C., Bosley, T.M.:** Combined central retinal vein occlusion and cilioretinal artery occlusion associated with prolonged retinal arterial filling. *Am. J. Ophthalmol.*, 117, 1994; 3: 308–313
3. **McLeod, D., Ring, C.P.:** Cilioretinal infarction after retinal vein occlusion. *Br. J. Ophthalmol.*, 60, 1976; 6: 419–427
4. **Oosterhuis, J.A.:** Fluorescein fundus photography in retinal vein occlusion. In: Henkes HE (ed) *Perspectives in ophthalmology*. Excerpta Medica, Amsterdam 1968, s. 29–47
5. **Schatz, H., Fong, A.C., McDonald, R. et al.:** Cilioretinal artery occlusion in young adults with central retinal vein occlusion. *Ophthalmology*, 98, 1991; 5: 594–601
6. **Streicher, T., Špirková, J.:** Izolovaná a kombinovaná oklúzia cilioretinálnej artérie a centrálnej vény sietnice. *Čes. a slov. Oftal.*, 57, 2001; 1: 9–16

Do redakcie doručeno dne 30. 1. 2009
Do tisku prijato dne 1. 9. 2009

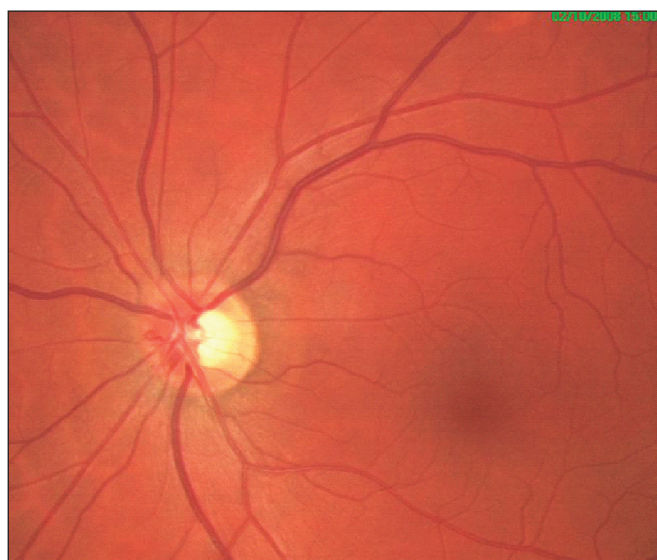MUDr. Marek Káčerik
Jaseňová 10,
010 07 Žilina
Slovenská republika
email: marekkacerik@yahoo.com



Obr. 3a. Fundus pacienta č.3



Obr. 3b. FAG nález



Obr. 3c. Nález po 3 mesiacoch

Avilut®

Lutein 12 mg

doplňk stravy

KDY UŽÍVAT AVILUT® Lutein 12 mg?

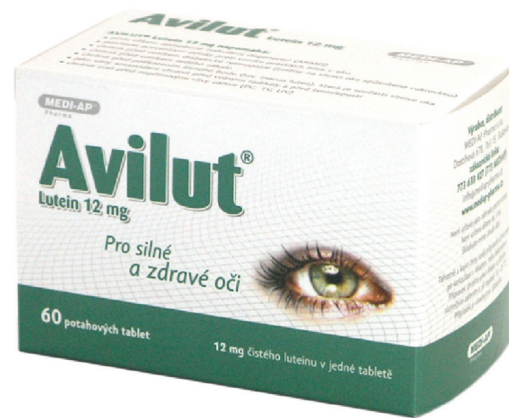AVILUT® Lutein 12 mg napomáhá:

- posilovat proti vzniku a nástupu věkem podmíněné makulární degeneraci (VPMD)
- před nepříznivými vlivy záření (PC, TV, UV)
- pro správnou funkci, výživu a ochranu očí
- proti vzniku prasklých žilek v oku
- před poškozením žlutého bodu

Zinek hraje mimořádnou úlohu ve funkci sítnice. Mnoho starších lidí nemá dostatek tohoto minerálu, který podle některých výzkumů může zpomalovat progresi věkem podmíněné makulární degeneraci očí.

Složení Avilut® lutein 12 mg: Lutein 20% - 60 mg (12 mg čistého), L-Taurin - 100 mg, Zinek - 15 mg, Vitamin C - 100 mg, Vitamin D3 - 5 µg, Kyselina listová B9 - 200 µg.

Dávkování: pouze 1 tableta denně! Vhodné také pro diabetiky.



*Pro silné
a zdravé oči*

Avilut® Plus

Lutein 12 mg + 1mg Zeaxanthin

doplňk stravy

KDY UŽÍVAT AVILUT® Plus?

AVILUT® Plus

- doplňk stravy při stanovení diagnózy očním lékařem
 - = Věkem podmíněná makulární degenerace (VPMD)
 - = Diabetická retinopatie

Lutein a zeaxanthin jsou karotenoidy, které se vyskytují ve vyšších koncentracích v oku, zejména v buňkách makuly lutei - ve žlutém bodě. Ve žluté skvrně je zeaxanthin dominantní složkou, zde vytváří ochrannou vrstvu, která je schopna pohlcovat škodlivé modré části spektra světelných paprsků a chránit tak žlutý bod před poškozením UV světlem. Zatímco v periferní sítnici převažuje lutein.

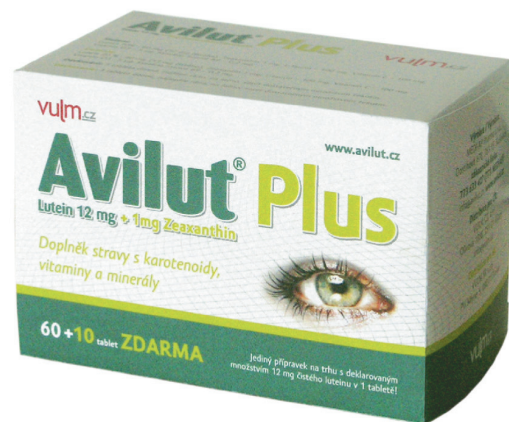
Složení Avilut® Plus: Lutein 20% - 60 mg (12 mg čistého), Zeaxanthin 1 mg, L-Taurin - 100 mg, Vitamin C - 100 mg, Vitamin D3 - 5 µg, Kyselina listová B9 - 200 µg, Vitamin E - 15 mg.

Dávkování: pouze 1 tableta denně! Vhodné také pro diabetiky.

Jediné přípravky na trhu s deklarováním množství 12 mg čistého luteinu v 1 tabletě!

Doplňk stravy **Avilut® lutein 12 mg** a **Avilut® Plus** jsou vyrobeny ve farmaceutické kvalitě, pod certifikací GMP (Správná výrobní praxe).

MEDI-AP Pharma s.r.o., zákaznická linka: 773 633 427 (773 MEDIAP), info@avilut.cz, www.avilut.cz



... plus pro Vaše oči