

Bacillus cereus, pôvodca keratitídy – kazuistika

Káčerik M., Lipková B., Tomašková D., Alexík M.

Očné-ORL oddelenie FNŠP, Žilina, primár. MUDr. Michal Štubňa

SÚHRN

Baktéria *Bacillus cereus*, je zriedkavým pôvodcom infekcii oka. Prezентujeme kazuistiku 15-ročného pacienta s nálezom jednostrannej keratitídy. Pacient bol počas obdobia 2 mesiacov liečený spádovým očným lekárom pre suspektnú herpetickú keratitídu. U pacienta došlo následne najpravdepodobnejšie k sekundárnej infekcii tyčinkou tvoriacou spóry, *Bacillus cereus*. Po zistení pôvodcu ochorenia a razantnej liečbe došlo k promptnej úprave stavu. Doteraz je podľa literárnych zdrojov známych len minimum publikácií, popisujúce keratitídu vyvolanú týmto pôvodcom.

Kľúčové slová: *Bacillus cereus*, keratitída

SUMMARY

Bacillus Cereus Keratitis – Case Report

Bacillus cereus is a gram-positive, rod-shaped, beta hemolytic bacterium which rarely causes eye infections. We present a case of 15 year old boy with unilateral keratitis. He was treated for two months by his ophthalmologist who suspected herpetic keratitis. Patient most probably suffered secondary infection by *Bacillus cereus*. After bacillus was identified and targeted treatment given clinical picture improved rapidly. Until now there are only few cases of bacillus cereus keratitis published.

Key words: *Bacillus cereus*, keratitis

Čes. a slov. Oftal., 66, 2010, No. 1, p. 37–38

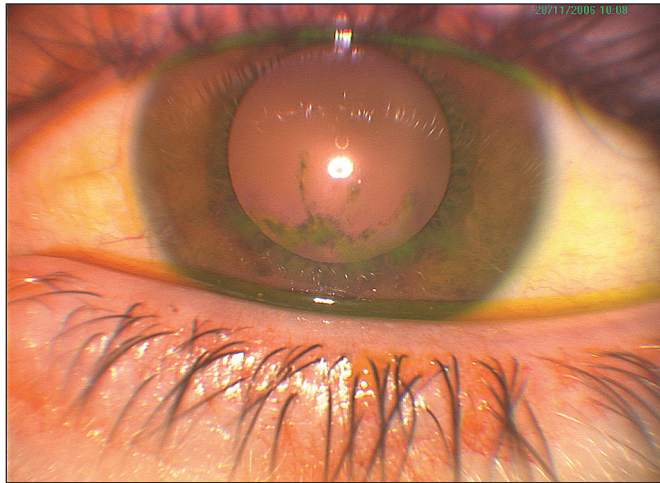
ÚVOD

Bakteriálne keratitídy sú potenciálne zrak ohrozujúce ochorenia, ktoré vyžadujú rýchlu a správnu diagnostiku a cieleňú liečbu. Infekčné keratitídy sú dnes v rozvojom svete jednou z hlavných príčin slepoty. Predisponujúce faktory infekčných zápalov rohovky sa vo svete výrazne líšia. V krajinách rozvojového sveta sú príčinou vedľa traumy predovšetkým trachóm a xeroftalmia. V civilizovaných štátoch je hlavnou príčinou stúpajúcej incidencie infekčných keratitíd nosenie kontaktných šošoviek (3–10-krát vyšší výskyt pri permanentnom nosení). Medzi ďalšie významné faktory patrí nechirurgická trauma rohovky, blefaritídy, porucha slzného filmu, lokálna a systémová imunosupresia a viaceré systémové choroby (autoimunitné, diabetes mellitus, imunodeficientné stavy) [4]. Patogény, spôsobujúce infekcie rohovky, sú najčastejšie chlamýdie, baktérie, akantaméby, vírusy a plesne.


KAZUISTIKA

Na očné oddelenie NŠP Žilina bol odoslaný na konziliárne vyšetrenie 15-ročný pacient pre dva mesiace trvajúcu keratitídu na ľavom oku. V spádovej očnej ambulancii bol liečený lokálnymi antibiotikami (Pamycon gtt 5x denne 2 týždne, následne Tobrex gtt 2 týždne) a virostatikami (Virolex ung 4x denne 1 mesiac) od počiatku ochorenia. Nález mal charakter miernej herpetickej keratitídy. Anamnesticky pacient už prekonal herpetickú keratitídu aj pred dvoma rokmi. V nedávnej minulosti neutrpel žiaden úraz oka, nepoužíval kontaktné šošovky a nezistili sme ani žiadne iné rizikové faktory zápalu oka. Pri danej liečbe sa lokálny nález postupne zlepšoval, rovnako aj pacient subjektívne vnímal výrazné zlepšenie. Po 2

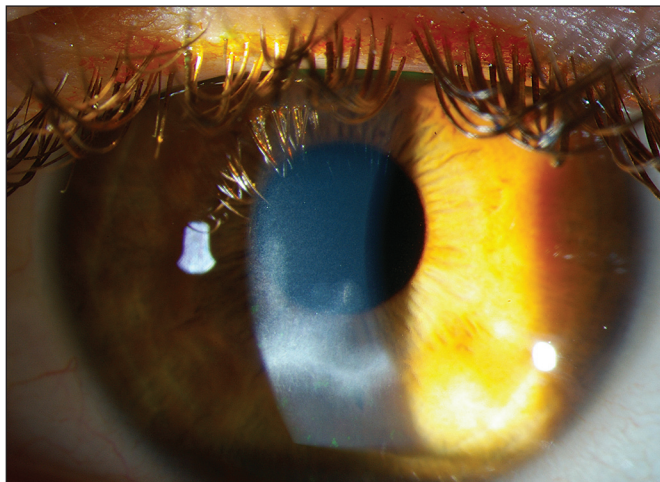
mesiacoch však dochádza k zhoršeniu stavu v zmysle výraznej bolestivosti, slzenia a nepríjemného pocitu rezania ľavého oka, pri vyšetrení bola u neho taktiež prítomná svetloplachosť. Pacient nebol celkovo alterovaný, netrpel na žiadne celkové ochorenia. Objektívne sme u pacienta pozorovali zmienešane injikovaný bulbus, v dolnej časti rohovky sa nachádzal nepravidelný ulkus veľkosti 8 x 4mm, siahajúci do povrchovej strómy, s okolitým skalením strómy rohovky (obr. 1 a 2). Na endoteli rohovky sa v mieste lézie vyskytovali len ojedinelé práškovité precipitáty. V prednej očnej komore sa nenachádzal patologický obsah. Centrálne zrková ostrosť pri prvom vyšetrení u nás bola 5/15 (v minulosti 5/5 podľa dokumentácie). Senzitivita rohovky znížená nebola. Laboratorne vyšetrenia (krvný obraz, biochemický profil, markery zápalu) nepreukázali patologické hodnoty. Zistili sme, že cestou spádového oftalmológa bolo opakovane realizované kultivačné vyšetrenie steru zo spojovkového vaku s výsledkom: „pôdy ostali sterilné“. Abraziou z okraja ulkusu sme získali vzorku tkaniva, ktoré sme následne odoslali na kultivačné vyšetrenie. Výsledok bol prekvapujúci, nakoľko kultiváciou sme získali relatívne zriedkavého patogéna – *Bacillus cereus*, citlivého na Gentamycin, Ofloxacin a Klindamycin. Vzhľadom na vážnosť nálezu a trvalé ohrozenie zraku sme pristúpili k hospitalizácii a intenzívnej antibiotickej liečbe na 7 dní. Na základe vyššie uvedenej citlivosti sme pacienta preliečeli celkovými (Klimicin 2x900mg venózne, 7 dní) a lokálnymi antibiotikami (Uniflox gtt 5x denne a Gentamycin gtt 5x denne po dobu 2 týždňov). Liečbu sme doplnili topickými mydriatikami a epitelizanciami. Pri tejto liečbe sa nález zlepšoval, došlo k rýchlej reepitelizácii a hojeniu rohovkového defektu a taktiež vymizli subjektívne ťažkosti v zmysle dráždenia. Po reepitelizácii ulkusu sme do liečby pridali lokálne kortikosteroidy (Eflumidex 3x denne po dobu 1 mesiaca). Mesiac od inciálnej liečby sme pozorovali semitransparentnú jazvu v mieste zhojeného rohovkového ulkusu (obr. 3). Bulbus bol pokojný, subjektívne bol tento pacient bez ťažkostí. Centrálne zrková ostrosť sa stabilizovala na 5/5.



Obr. 1. Nález keratitídy na ľavom oku pri prvom vyšetrení



Obr. 2. Nález po ofarbení fluoresceínom



Obr. 3. Stav po jednom mesiaci

DISKUSIA

Baktéria *Bacillus cereus* je grampozitívna, fakultatívne anaeróbná, sporotvorná tyčinka. Zriedkavo spôsobuje kontamináciu potravín. Produkuje emetický a diarhogénny toxín, vyvoláva infekcie gastrointestinálneho traktu [2]. Infekcie spôsobené *B. cereus*, postihujúce oko, sú extrémne zriedkavé. Doteraz bolo publikovaných len minimálne množstvo prípadov keratitídy asociovanej s *B. cereus*, pri ktorom však šlo o infekciu spojenú s nosením kontaktných šošoviek a ich kontaminácií [1, 5]. Predpokladáme, že u nami popisovaného mladého pacienta šlo najpravdepodobnejšie o sekundárnu infekciu s pôvodcom *Bacillus cereus* v mieste hojaceho sa herpetického ulkusu rohovky. Bohužiaľ, nemáme k dispozícii vyšetrenie vírusovej DNA z postihnutého miesta [3]. Usudzujeme tak na základe typického klinického obrazu, charakteru lézie a anamnézy herpetickej infekcie prekonanej v minulosti.

Bacillus cereus je jedným z možných, i keď veľmi vzácných infekčných patogénov keratitídy. V prípade nášho pacienta sme pozorovali relatívne miernu formu zápalu, ktorý nespôsobil výraznejšiu alteráciu zrakových funkcií. Ako u všetkých typov infekčných keratitíd je základom úspešnej liečby skorá diagnostika vyvolávajúceho mikroorganizmu a účinná cieleňá liečba.

LITERATÚRA

1. Donzis, PB., Mondino, BJ., Weissman, BA.: Bacillus keratitis associated with contaminated lens care systems. Am. J. Ophthalmol., 105, 1988, 2: 195–197.
2. Drobniowski, FA.: Bacillus cereus and related species., Clin. Microbiol. Rev., 6, 1993; 4: 324–338.
3. Hlinomazová, Z., Šerý, O., Horáčková, M. a kol.: Applying the DNA diagnostics in patients with superficial keratitis of viral origin. Čes. a slov. Oftal., 64, 2008; 2: 47–51.
4. Kuchynka, P. a kol.: Oční lékařství. Grada, Praha 2007, 812 s.
5. Pinna, A., Sechi, A., Zanetti, S. et al.: Bacillus cereus keratitis associated with contact lens wear. Ophthalmology, 108, 2001; 10: 1830–4.

MUDr. Marek Káčerik
 Jaseňová 10
 01 007 Žilina
 e-mail: marekkacerik@yahoo.com
 tel. +421907338445

Do redakce doručeno dne 18. 1. 2010
 Do tisku přijato dne 29. 1. 2010