

## PŮVODNÍ PRÁCE

# Diagnostika tapetoretinálních dystrofií pomocou elektrofyziologických vyšetrovacích metód

Štětinová T., Gerinec A.

Klinika detskej oftalmológie DFNSP-LFUK, Bratislava, Slovakia, prednosta prof. MUDr. A. Gerinec, CSc.

## ABSTRAKT

**Ciel:** Cieľom našej štúdie bolo určiť diagnostické kritériá hereditárnych tapetoretinálnych dystrofií (TRD). U vyšetrených pacientov sme sledovali počas 10 rokov priebeh ochorenia, jeho manifestáciu, zmeny v elektrofyziologickom zázname, prípadne prítomnosť predklinického štádia ochorenia.

**Materiál a metodika:** Na Klinike detskej oftalmológie DFNSP-LFUK v Bratislave sme vyšetřili v elektrofyziologickom laboratóriu 758 pacientov zo 144 rodín s podozrením na TRD. V kontrolnej skupine bolo 60 subjektov s negatívnym nálezom, rozdelených podľa veku do skupín. Tento krok bol nutný pre stanovenie interných štandardov pracoviska na stroji LACE 2000 16-C.

**Výsledky:** U progresívnych dystrofií najpočetnejšia bola skupina pacientov s pigmentóznou dystrofiou (166/495), nasledovala skupina pacientov s dystrofiou typu f. flavimaculatus (76/495), m. Stargardt (57/495) a ďalej m. Best (36/495) a dystrofia conorum (23/495).

**Záver:** ERG vyšetrenie patř k nevyhnutným špecifickým pomocným oftalmologickým vyšetreniam. Býva veľmi nápomocné v stanovení objektívnej diagnózy. Zvlášť dôležité je korelovať jeho výsledok s klinickým nálezom, ako aj s výsledkom ostatných oftalmologických vyšetrení.

**Kľúčové slová:** tapetoretinálne dystrofie, elektrofyziologické metódy, ERG, EOG, VEP, genealógia

## SUMMARY

*The Diagnostics of Tapetoretinal Dystrophies Using Electrophysiological Methods*

**Purpose:** The purpose of our study was to determine the diagnostic criteria of hereditary tapetoretinal dystrophies. In time of ten years we have followed the course of the disease, the manifestation and the change of the electrophysiological parameters in investigated patients.

**Material and methods:** At Dept. of Paediatric Ophthalmology in Bratislava we have examined 758 subjects (from 144 families) with suspicion of retinal disease. The subjects of control group were 60, they were divided to the special groups by the age. This step was necessary to make our internal standards of the electrophysiological machine LACE 2000 16-C.

We have to follow the international standards of the ISCEV/ISCEV organisation.

**Results:** On the basis of electrophysiology retinal dystrophies have been proved in 495 patients. Internal standards were very helpful for us, so we were able to suggest, which kind of acquired parameters were physiological and which were pathological. We could concreted the type of the diagnosis of each of them and, if it was possible, to recommend the treatment. The most frequent diagnosis was retinal pigment dystrophy (166/495), then f. flavimaculatus (76/495) // m. Stargardt (57/495), then m. Best (36/495) and the dystrophy of the cones (23/495) in our patients. Very important is to estimate ERG findings in correlation with other clinical investigation.

**Conclusion:** Electrophysiological testing is the basic ophthalmologic investigation, it's very helpful by the assessing of the correct and objective diagnosis. Very important is to correlate the acquired electrophysiological parameters with other ophthalmological diagnostic procedure

**Key words:** tapetoretinal dystrophies, electrophysiological methods, ERG, EOG, VEP, genealogy

*Čes. a slov. Oftal., 66, 2010, No. 4, p. 159–164*

## ÚVOD

**Elektrofyziologické vyšetrovacie metódy v oftalmológii** sú používané pri diagnostike porúch vizuálneho systému. Výhodné sú predovšetkým v prípadoch, kedy oftalmológ vyžaduje objektivizáciu klinického nálezu, alebo potrebuje výsledok k stanoveniu predklinického štádia ochorenia. Sú nadstavbo-

vou metódou, ktorú treba posudzovať v komplexe ostatných vyšetrení.

Špeciálne elektródy, umiestnené na určité konkrétne miesta pozdĺž zrakovej dráhy, zaznamenávajú odpovede, evokované svetelným stimulom, aplikovaným na oko. Tento princíp vyjadruje podstatu elektrofyziologických testov – ERG, PERG, EOG, VEP (1, 5, 9, 19, 24, 26).

Testovanie je objektívne v monitoringu predovšetkým degeneratívnych a dystrofických zmien sietnice, ako i ochorení zra-

kového nervu, i keď len dopĺňa štandardné postupy. Umožňuje potvrdiť alebo vylúčiť prítomnosť ochorenia u jednotlivých členov rodiny pri familiárne viazaných ochoreniach.

K najčastejšie využívaným metódam v detskej oftalmológii patria:

- Elektoretinografia- **ERG** (zábleskové ERG, vyšetrenie na štruktúrovaný podnet, tzv. pattern ERG, resp. PERG, vyšetrenie oscilačných potenciálov, multifokálne ERG, flicker ERG)

- Elektrookulografia- **EOG**

- Zrakové evokované potenciály- **VEP** (pattern, flash)

Evokovaný elektoretinogram je záznam difúznej elektrickej odpovede, generovanej fotoreceptormi a nervovými bunkami sieťnice a je výsledkom zmien pohybu iónov v sieťnici, predovšetkým nátría a kália (9, 18, 26).

## MATERIÁL A METODIKA

Na základe stanovených cieľov sme vyšetrovali a analyzovali súbor pacientov, ktorý tvorila skupina 795 subjektov (144 rodín s podozrením alebo už dokázanou TRD), opakovane testovaných na prístroji LACE 2000 16-C. Kontrolný súbor predstavovala skupina 60 subjektov s negatívnym oftalmologickým nálezom, ktorú tvorili zdraví detskí pacienti, vojaci a zdraví zamestnanci DFN.

Probandov sme rozdelili do skupín podľa veku a pohlavia za účelom výpočtu noriem, pričom v príslušnej vekovej skupine bolo po 20 testovaných subjektov.

Všetky zosnímané odpovede u kontrolného súboru s negatívnym klinickým nálezom museli prejsť vnútornou štandardizáciou pre potreby nášho pracoviska.

Pri práci sme sa riadili odporúčaniami európskej asociácie pre elektrofyziológiu- **ISCEV**, s celosvetovo platnými normami pre ERG- **ISCERG**, pričom všeobecné odporúčania nastavenia parametrov prístroja poskytol výrobca (13, 14, 15).

Elektrody sme u všetkých typov vyšetrení použili kožné, vzhľadom k slabej tolerancii elektród iného typu, ako „jet“, „loop“ a iné typy detským, ale často i dospelým pacientom. Organizácia ISCEV jednoznačne doporučuje u ERG vyšetrenia elektródy typu kontaktných šošoviek pre objektivitu a vysokú citlivosť, avšak nevylučuje ani použitie kožných elektród za predpokladu prepočtu štandard a nastavenia adekvátnych parametrov na prístroji.

Jednotlivé fázy vyšetrenia po dohode s výrobcom prebehli nasledovne:

- Tyčinková izolovaná odpoveď, s predošlou 20-min. adaptáciou pacienta na tmu (pôvodne skotopický zber).

- Maximálna kombinovaná odpoveď, s trvajúcou adaptáciou pacienta na tmu (pôvodne fotopický zber).

- Čapíková izolovaná odpoveď, s predsadením filtra, s predošlou 5-min. adaptáciou pacienta na svetlo (pôvodne zber s predsadeným červeným filtrom).

## VÝSLEDKY

Patologické zmeny v zmysle rôznych foriem heredodystrofického ochorenia sieťnice a súvisiacich anatomicko-histologických štruktúr sme pozorovali u **495 pacientov**.

Zastúpenie jednotlivých diagnóz vo vzťahu k pohlaviu je zrejmé z tabuliek 1 a 2, ďalej sme ochorenia rozdelili na skupinu tapetoretinálnych dystrofií:

- s progresívnym alebo stacionárnym priebehom (454/41)

- s centrálnou alebo periférnou manifestáciou (165/330)

Okrem tohto zatriedenia sme so zaujímavosťi skúmali aj prí-

Tab. 1. Zastúpenie progresívnych dystrofií v našom súbore

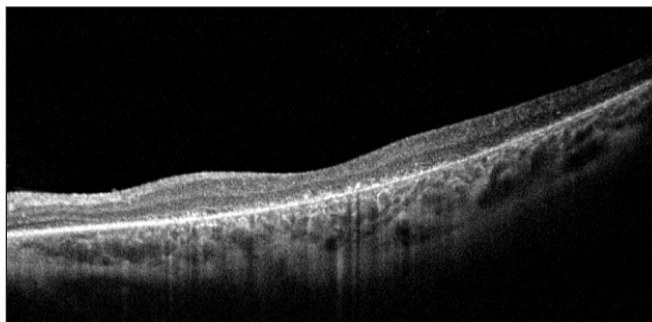
Dystrofia S progr. centrálna 165	Chlapci	Dievčatá
m. Stargardt (centripetálna f.)	24	33
m. Best	36	-
Dystrofia conorum	18	5
Hered. drúzy makuly ADD	6	2
Retinoschisis iuvenilis	26	-
Iné	11	5

Tab. 2. Zastúpenie progresívnych dystrofií v našom súbore

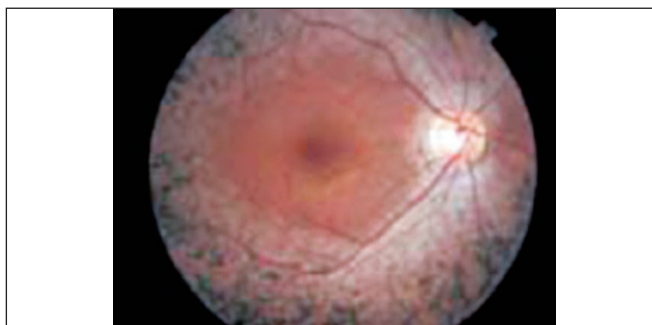Dystrofia S progr. periférna 289	Chlapci	Dievčatá
TRD sec. Leber	9	12
TRD pigmentosa/ Usherov sy	95	71
Fundus flavimaculatus/m. Stargardt	31	4
Fundus albipunctatus	8	6
Iné	7	5

Tab. 3. Zastúpenie stacionárných dystrofií v našom súbore

Dystrofia S stac. perif. 41	Chlapci	Dievčatá
Dyschromatopsia izolovaná	9-prodeutan-, 4-tritanopia	12-tritanopia
Hemeralopia essentialis	7	3
Iné	4	2



Obr. 1. OCT nález u pacienta s pigmentovou dystrofiou s viditeľnou atrofiou vonkajších vrstiev sieťnice



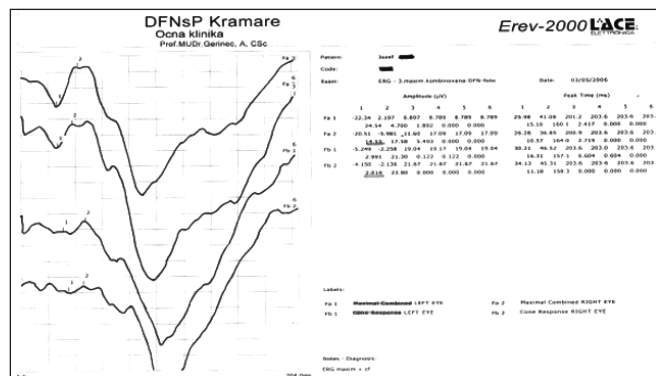
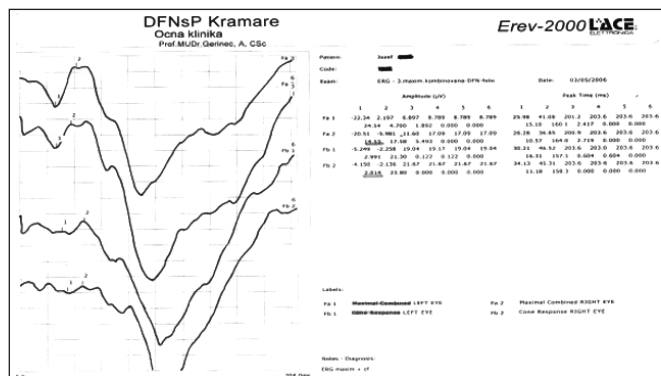
Obr. 2. Nález na očné pozadí u pacienta s pigmentovou dystrofiou

buzenské vzťahy pacientov a ich príslušnosť k tomu ktorému regiónu Slovenska.

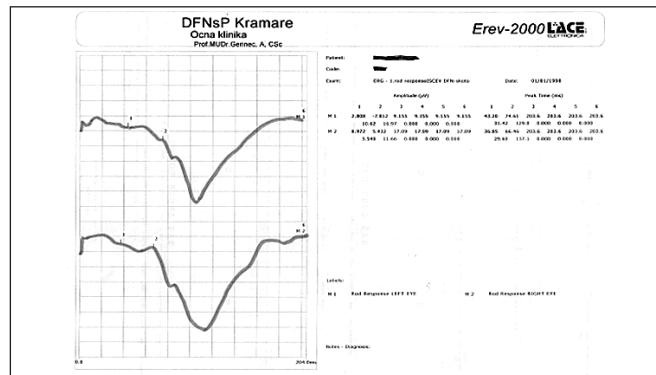
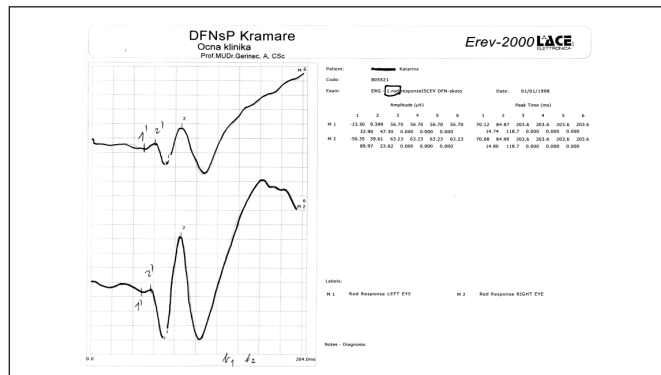
Najpočetnejšiu skupinu tvorila jednoznačne skupina *progresívnej pigmentóznej dystrofie* u oboch pohlaví, pričom nesigni-

Tab. 4. Tapetoretinálne dystrofie a zmeny v elektrofyziológii

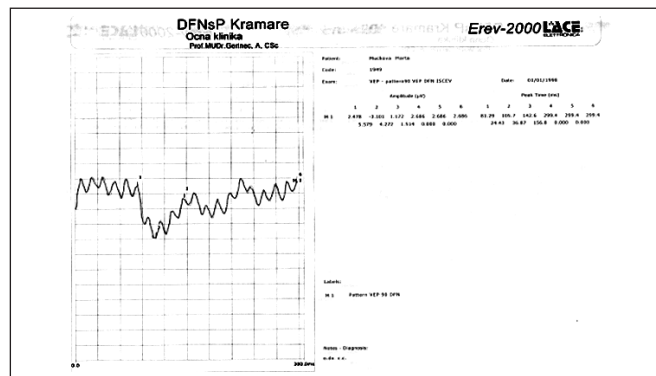
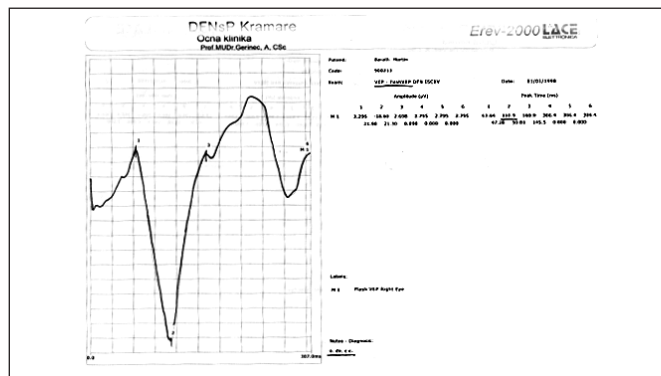
Diagnóza/porucha v EF	No 495	ERG	EOG
M.Stargardt/f.flavimac.	133	Postupná redukcia skoto/foto	Redukcia AQ
M.Best	36	Norma, až redukcia ERG	Výrazná redukcia!
Dystrophia conorum	23	Norma až redukcia foto ERG	Norma dlhodobó
Pattern dystrophia	5	Norma	Subnorma
Hered.drúzy makuly ADD	8	Redukované	Norma
Leberova amauroza	21	Vyhasnuté ERG	Ťažká alterácia
Pigmentózna dystrofia	166	Redukcia skoto/foto ERG	Pokles AQ
Retinoschisis iuv.	26	Nivelizácia -b- vlny	Zachovalé
Stacionárne dystrofie	77	Redukcia vln -a- aj -b-	Často zachovalé, neskôr redukcia



Obr. 3 a 4. Patologické ERG a patologické EOG pri pigmentovej dystrofii



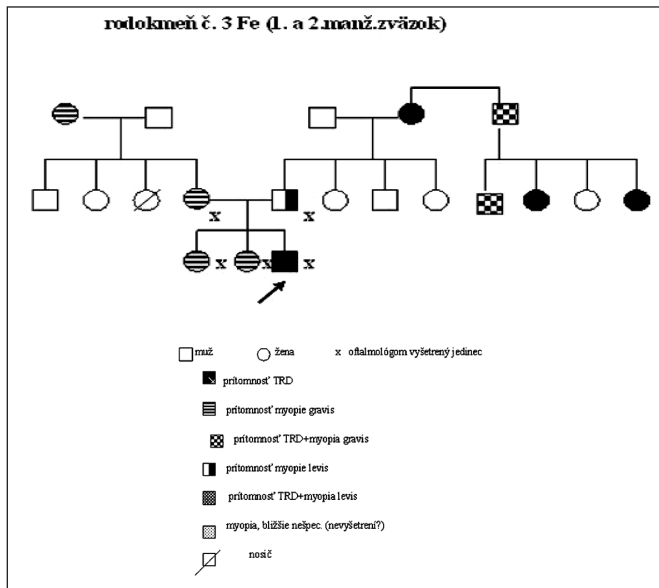
Obr. 5 a 6. Supranormálne skotopické odpovede s postupnou nivelizáciou odpovede do IEC



Obr. 7 a obr. 8. Fyziologický a patologický VEP

fikantne dominovali subjekty mužského pohlavia (viď obr. 1 a 2), v tesnom závесе nasledovala *retinálna dystrofia typu m.Stargardt* s prevahou u ženského pohlavia. Prehľadnú

tabuľku progresívnych dystrofií a následné zmeny v elektrofyziologickom zázname uvádzame v tab. 4. V tabuľke 4 sú uvedené počty najčastejšie sa vyskytujúcich



**Obr. 9. S vysvetlivkami – genealógia rodiny s pigmentovou dystrofiou, proband je označený šípkou**  
 1. zv. príbuzenský, babky sesternice TRD dieťa, rodičia „zdraví“, 1 babka myopia gravis, 2 TRD  
 2. zv. kombin. s myopia gravis, tety probanda TRD

tapetoretinálnych dystrofií v našom súbore, pričom m.Best a iuvenilná retinoschíza sa vyskytovala výlučne u pacientov mužského pohlavia. Patologické krivky pri ERG a EOG vyšetrení sú viditeľné na obr. 3 a 4, pričom pri zázname dochádza k redukcii amplitúd vln -a- aj -b- pri ERG zázname a k redukcii Ardenovho kvocientu pri EOG zázname.

Naše pozorovania sú v zhode s výsledkami, ktoré boli publikované svetovými elektrofyziologickými pracoviskami (11).

Liečba u progresívnych dystrofií, zvlášť u ťažkých foriem pigmentóznej dystrofie neexistuje, nádej na úpravu klinického stavu spočíva len v poskytnutí symptomatických liečebných prostriedkov – infúzie, vazodilatanciá, polyvitaminózna terapia, avšak výsledky bývajú iba relatívne a dočasné.

Na obr. 5 až 8 vidno kompletný elektrofyziologický záznam u pacienta- probanda z obr. 9. Zo supranormálnej pôvodnej ERG odpovede sa stala elektronegatívna, postupne došlo k redukcii aj pVEP. Rodokmeň pacienta je zaznamenaný na obr. 9.

## DISKUSIA

U väčšiny ochorení zadného segmentu oka sú oftalmológovia schopní priamym oftalmoskopickým vyšetrením sietnice stanoviť správnu diagnózu, existujú však ochorenia, kedy výsledok klinického vyšetrenia nezodpovedá ťažkostiam pacienta. V takomto prípade je nanajvyš indikované testovanie retinálnych funkcií pomocou merania elektrických zmien, nakoľko pomáha stanoviť vcelku objektívne diagnózu i v predklinickom štádiu, prípadne monitorovať progresiu ochorenia. Elektrofyziologické vyšetrenie býva vždy nápomocné v dokumentácii a kvantifikovaní symptómov u pacienta. Pomáha pri odlíšení chorôb sietnice, ktoré sú lokalizované v oblasti makuly, od periférnych degeneratívnych, taktiež v diferencovaní porúch na sietnici od chorôb zrakového nervu (3, 4, 7).

Vrodené dystrofie sietnice sú geneticky heterogénnou skupinou chorôb, viaceré z nich sa začínajú prejavovať v detstve (1, 8, 9, 11). Postihujú najčastejšie sietnicu, vrstvu pigmentového epitelu, prípadne choroideu.

Bývajú spojené s redukciou zrakovej ostrosti rôzneho stupňa, zmenami adaptácie na tmú a zábleskového rozlišovania, zmenami v perimetri, najčastejšie v zmysle jeho kontrikcie, alebo selektívnych skotómov, v neskorších fázach so zmenami na očnom pozadí. V ERG zázname u pigmentóznej dystrofie, ale i M. Stargardt a f. flavimaculatus dochádza k redukcii amplitúd vln -a- aj -b- foto- a skotopického zberu až k ich úplnému vymiznutiu a k predĺženiu latencií týchto vln, v EOG zázname k signifikantnému poklesu Ardenovho kvocientu. Pri Leberovej amauroze býva ERG vyhasnuté a hodnoty Ardenovho kvocientu ťažko alterované. Pri čapíkovej dystrofii býva ERG aj EOG záznam dlho v medziach fyziológie, neskôr dochádza k alterácii vln -a- aj -b- hlavne vo fotopickom zbere. U stacionárnych dystrofií dochádza tiež k poklesu amplitúdy vln -a- aj -b- v ERG zázname, zatiaľ čo EOG býva dlho zachovalé (21, 11). Stacionárne dystrofie sa však odlišujú od progresívnych tým, že parametre sa nemenia, zostávajú na jednej úrovni (podrobnejšie viď tab. 5).

Podľa Svěráka (16, 20, 21, 22, 23) sú jednotlivé komponenty ERG signifikantne ovplyvňované poruchou sietnicovej cirkulácie ako tvrdí Elschnig (6), pričom temer okamžite dochádza k redukcii vlny -b-, teda jednoznačne k oslabeniu odpovedí.

Klinicky najcennejším prognostickým prostriedkom identifikácie cievnych porúch a stanovenie rizika napr. rozvoja proliferácie

**Tab. 5. Modifikácia kriviek ERG pri hereditárnych chorobách sietnice**

Dg/alterácia	Skoto -a-	Skoto -b-	Foto -a-	Foto -b-	Mezo-a-	Mezo -b-
M.Stargardt	N až ↓	N až ↓	N až ↓	N až ↓	↓	↓↓
M.Best	N	N	N	N	↓	↓↓↓
D.conorum	N	N	↓↓↓	↓↓↓	↓↓↓	↓↓↓
TRD sec. Leber	↓↓↓↓	↓↓↓↓	↓↓↓↓	↓↓↓↓	↓↓↓↓	↓↓↓↓
TRD pigmentosa	↓↓	↓↓	N až ↓	N až ↓	N	N až ↓
Retinoschisis	N	N až ↑	N	↓	N	↓↓↓
Albinizmus	N	↑↑	N	↑ neskôr ↑	N	↓↓

ratívnej retinopatie u diabetika je aj podľa Peregrína (17) vyšetrenie oscilačných potenciálov, pomocou nich je možné indikovať liečbu laserom. Hrachovina (12) zasa tvrdí, že ERG vyšetrenie môže poskytnúť chirurgovi prognostické aspekty pri amócií sietnice.

V našich podmienkach sme otestovali duálnu metodiku VEP vyšetrenia, ktorá je bežne doporučovaná ISCEV-om (10, 13, 14, 15), pomocou ktorej sme dôsledne rozlišovali patológiu centrálnej sietnice od patológie axonálneho pôvodu. Vrodené makulopatie vykazovali významnú modifikáciu NPN komplexu, ale aj v amplitúdach a latenciách vlny P100 pri patternVEP vyšetrení, zatiaľ čo flashVEP zostával v medziach fyziológie. Pri poruche axónov bola zaznamenaná modifikácia flashVEP, až následkom descendetných zmien v čase postupne došlo z zmenám v odpovediach pattern VEP. Získané makulopatie, najčastejšie vekom podmienená degenerácia makuly, sa od vrodených odlišovali fyziologickým záznamom vo všetkých metodikách, okrem patternVEP, kde sme zaznamenali najčastejšie redukciu amplitúdy vlny P100. Postupne dochádzalo k alterácii ostatných parametrov, k modifikácii Ardenovho kvocientu pri EOG, fVEP, terminálne aj všetkých komponentov ERG.

Pri geneticky determinovaných chorobách prevrpením pre nás bolo zistenie kombinácie pigmentóznej dystrofie s myopiou a najmä značná variabilita v klinickom obraze od jednoduchých zmien po ťažkú alteráciu, so zmenami v elektrických odpovediach. Počas piatich rokov sme sa zaoberali vývojom ochorenia u pacientov, ktorí boli zaradení do skupiny dystrofií. Spočiatku normálna, častejšie však **supranormálna**, alebo hypernormálna odpoveď bola príznačná, táto sa s progresiou ochorenia menila na modifikovanú, jednoznačne oslabenú až nevýbavnú. Tento údaj je v korelácii s údajmi vo svetovej literatúre (8, 11, 25).

Okrem iného sa nám podarilo preukázať **jednoznačnú genetickú determináciu** u vyšetovaných subjektov bez dokázanej viazanosti na pohlavie. Prítomná patologická vlna sa v procese prenosu z generácie na generáciu – **konsangvinitou** – významne spotenčovala, čo sa prejavilo výraznejšími klinickými príznakmi, vedúcimi k postupnej strate zraku na úroveň praktickej slepoty s tým, že tieto symptómy ovela **vo väčšej miere a hlavne včasnšie pacienta invalidizovali**. Na redukcii zrakových funkcií a tým invalidizácii pacienta sa najviac podieľala pigmentózna dystrofia (166/495), nasledovaná dystrofiou typu m. Stargardt (57/495// f. flavimaculatus (76/495), ďalej m. Best (36/495) a dystrofia conorum (23/495). Veková hranica v týchto prípadoch sa posunula už do 1. decénia! Všetky naše zistenia korelujú s údajmi vo svetovej literatúre. *V dostupnej literatúre sme zatiaľ neobjavili zmienku o tom, že by bol identifikovaný lokus alebo gén pre myopiu gravis a pigmentóznou TRD.*

V budúcnosti sa okrem toho chceme riadiť aj najnovšími doporučeniami ISCEV-u, ktorí v pediatrickej elektrofyziológii jednoznačne zastávajú tézu predchádzajúceho komplexného **strabologického** vyšetrenia, vrátane stupňa binokulárnych funkcií. Vzhľadom k skutočnosti, že ich vývoj prebieha postnatálne, a neprítomnosť komplexných binokulárnych funkcií môže výsledky chybné interpretovať, je tento fakt nesporne zaujímavý (11).

Je v úplnom súlade s našimi pozorovaniami, nakoľko sme zistili, že u pacientov s paralytickým strabizmom na podklade vrodenej parézy, úrazu, zápalu, alebo dysfunkcie štítnej žľazy sme dokázali významný jednostranný, ale i obojstranný pokles Ardenovho kvocientu pri EOG vyšetrení, čo rozhodne neznamenalo v tomto prípade poruchu u úrovni pigmentového epitelu sietnice alebo chorokapilaris cievnatky, ale poruchu motility v akčnom rádiuse toho ktorého svalu! Výsledky EOG je aj z tohto dôvodu nutné interpretovať s opatrnosťou, pretože chybné zakategorizovanie pacienta ho môže trvale, ale neprávnym invalidizovať!

## ZÁVER

Na základe našich dlhodobých skúseností možno prehlásiť, že elektrofyziologické metódy sú nepostrádateľnou súčasťou arzenálu každého klinického pracovníka. Ich spektrum a klinická validita sa neustále rozširuje a svojou neinvazívnosťou dokážu diagnostikovať chorobu v predklinickom štádiu. Vhodné sú preto i ako tréningové metódy v postihnutých rodinách, ale treba ich stále posudzovať v korelácii s inými vyšetrovacími metódami. Takéto prístrojové vybavenie umožní potom vyšetřovať najmladšie a najrizikovejšie vekové skupiny, t.j. novorodencov, nedonosencov, pomocou vyšetrenia včasných receptorových potenciálov a oscilačných potenciálov otestovať úroveň retinálnej cirkulácie, prípadne včas aplikovať liečbu retinopatie nedonosných laserom. Ďalšou rizikovou skupinou sú diabetici, hypertonici, pacienti s glaukomom, ktorí, ak by sa mohli podrobiť vyšetreniu včasných receptorových potenciálov, oscilačných potenciálov, pattern ERG, či multifokálneho ERG, na základe prípadných zmien v odpovediach by bolo možné zvoliť zodpovedajúci timing vhodnej terapie!

V budúcnosti je potrebné robiť aktívnu depistáž sietnicových dystrofií, bývajú často kombinované s myopiou gravis, aktívne vyhľadávať jedincov, ktorí by mohli byť postihnutí v danej rodine dystrofiou, i keď klinické príznaky dystrofie zatiaľ absentujú.

Z nášho aspektu by bolo tiež nanajvýš vhodné a potrebné podrobnejšie sa venovať vyšetřovaniu celých rodín, tomu, akým spôsobom sa patologická alela prejaví v nasledujúcich generáciách a tento údaj priebežne štatisticky hodnotiť, pretože **hlavný význam ERG, EOG a VEP** spočíva v budúcnosti v podchytení dedičných ochorení sietnice, v genetickej konzultácii a predovšetkým pri prenatálnej diagnostike **v neustálej, cielene zameranej osвете** tak, ako je to bežné v okolitých krajinách s vyspelým zdravotníctvom.

## LITERATÚRA

1. **Alexandridis E., Krastel H.:** Elektrodiagnostik in der Ophthalmologie. Springer – Verlag, Berlin, 1991, 6–31.
2. **Ciancia, A. O.:** On infantile esotropia with nystagmus in abduction. J. Pediatric Ophthalmol. Strab., s. 280–287.
3. **Cigánek, L.:** Evokované potenciály a ich využitie v klinickej praxi. Osveta, Martin, 1991, 95 s.
4. **Chiappa, G.:** Evoked Potentials, Philadelphia, RavenPress, 1987, 261 s.
5. **Cobb, W.A., Morton, H.B.:** A new component of the human electroretinogram. J. Physiol., 1954, 123, 36–38.
6. **Elschnig, H.:** Glaukom. Handbuch der spez. pathol. Anatomie und Histologie, Springer-Verlag, Berlin, 1928, 917 s.
7. **Fishmann, G. A., Sokol, S.:** Electrophysiologic Testing in Disorders of the Retina, Optic Nerve and Visual Pathways. Arch of Ophthal., 1991, 109, 92–101.
8. **Fulton, A. B., Hartmann, E. E., Hansen, R. M.:** Electrophysiologic testing techniques for children. Docum. Ophthalmol., 1989, 71, 341–354.
9. **Gerinec, A.:** Detská oftalmológia, Osveta, Martin, 2005, 593 s.
10. **Gouras, P.:** Electroretinography: some basic principles. Invest Ophthalmol., 1970, 9, s. 557–569.
11. **Heckenlively, J.R., Arden, G.B.:** Principles and Practice of Clinical Electrophysiology of Vision. St. Louis, Second edition, The MIT Press, Massachusetts, 2006, 1200 s.
12. **Hrachovina, V., Riebel, O.:** Prognostický význam ERG u odchlípení sítnice. Čs. Oftal., 1974, 30, 185–189.
13. **Marmor, M.F., Zrenner, E.:** Standard for clinical electro-oculography (2006 update), Arch. Ophthalmol., 1993, 111, 601–604.
14. **Marmor, M.F., Zrenner, E.:** Standard for clinical electroretinography (2008 update). Doc. Ophthalmol., 1998, 97, 143–156.

15. **Marmor, M.F., Holder, G.E., Seeliger, M.W., Yamamoto, S.:** Standard for clinical electroretinography (2007 update). Doc. Ophthalmol., 2004, 108, 107–114.
16. **Peregrín, J., Svěrák, J., Kremláček, J.:** Oscilační potenciály u lidského elektroretinogramu v průběhu adaptace na světlo a tmu. Čes. a Slov Oftalmol., 1998, 54 (1), 3–9.
17. **Peregrín J., Svěrák J., Kremláček J.:** Oscilační potenciály lidského elektroretinogramu v adaptaci na tmu a světlo. Čes. Oftal., 1998, 3–7.
18. **Shervin, J. I. a kol.:** The eye in infancy, Boca Raton, Chicago, 1989, 522 s.
19. **Spehlmann, R.:** Evoked Potential Primer, Boston, Butterworth 1987, 389 s.
20. **Svěrák, J., Rencová, E., Kvasnička, J.:** Elektroretinografie u diabetes mellitus, Lék. zprávy LF UK Hradec Králové, 2000, 45, 179–186.
21. **Svěrák, J., Kvasnička, J., Peregrín, J.:** Skotopický elektroretinogram a věk. Čes. a Slov. Oftalmol. 2001, 57(1), 3–8.
22. **Svěrák, J., Peregrín, J.:** Elektrické sítnicové funkce u glaukomu. Čes Oftal., 1975, 31, 316–320.
23. **Svěrák, J., Jebavá, R., Peregrín, J., Zizka, J., Hartmann, M.:** Kongenitální stacionární noční slepota. Čes. a Slov. Oftalmol., 1996, 52 (3), 135–142.
24. **Šóth, J., Schingler, F.:** Nový spôsob stimulovania zrakových evokovaných potenciálov. Čes. Oftal., 1995, 2, s. 111–113.
25. **Traboulsi, E.I.:** Genetic Diseases of the Eye, New York, Oxford University Press, 1998, 900 s.
26. **Wright, K.W. et al.:** Paediatric ophthalmology and strabismus, St. Louis, Mosby, 1995, 920 s.

*Do redakce doručeno dne 15. 4. 2010*

*Do tisku přijato dne 18. 8. 2010*

*MUDr. T. Štětínová  
Klinika detskej oftalmológie DFNSP-LFUK  
Limbová 1  
833 40 Bratislava  
Slovakia  
stetinova1@post.sk*