

Výskyt recidív po chirurgickej liečbe bazaliómu kože mihalníc

Svetlošáková Z., Halás M., Krásnik V., Strmeň P.

Klinika oftalmológie LFUK a UNB, Bratislava, prednosta prof. MUDr. Peter Strmeň, CSc.

V skrátenej verzii prednesené na XV. výročnom kongrese Slovenskej Oftalmologickej Spoločnosti, Žilina, 12.–14. 11. 2009

SÚHRN

Ciel: Zhodnotiť výskyt recidív po chirurgickej liečbe bazaliómu kože mihalníc v sledovanom súbore pacientov a posúdiť ich vzťah ku vybraným klinickým faktorom (lokalizácia a veľkosť nádoru, TNM klasifikácia, histopatologický stupeň diferenciácie, okraje excidovaného tkaniva).

Materiál a metódy: Retrospektívne sme analyzovali údaje zo zdravotnej dokumentácie pacientov operovaných na Klinike oftalmológie LFUK a FNsP v Bratislave v rokoch 2005–2007 pre novozistený bazalióm kože mihalníc. Excízia nádorov sa vykonávala na základe lokálneho klinického nálezu, pričom excízia presahovala okraj nádorového ložiska najmenej 2–3 mm do zdravého tkaniva.

Výsledky: Sledovaný súbor zahŕňal 67 novozistených nádorov u celkovo 65 pacientov. Počas doby sledovania $24,6 \pm 13,6$ mesiacov sme recidívu zaznamenali u 4 nádorov (6,0 %), jeden z nich následne recidivoval druhýkrát. Štatisticky významný rozdiel medzi pacientami s recidívou a pacientami bez recidívy sme nezaznamenali v žiadnom zo sledovaných parametrov.

Záver: Výskyt recidív na úrovni 6,0 % v našom súbore považujeme za porovnateľný s údajmi v odbornej literatúre.

Kľúčové slová: bazalióm kože mihalníc, chirurgická liečba, faktory recidív

SUMMARY

Basalioma of the Eyelid: Rate and Factors of Recurrence after Surgical Therapy

The aim of our study was to evaluate a recurrence rate of basalioma of the eyelid after surgical therapy. In our cohort of patients we also assessed a relation between the recurrence and chosen clinical parameters (localisation and size of tumour, TNM classification, histopathological grade of differentiation, margins of excision).

Material and methods: Retrospective analysis of data from patients with basalioma of the eyelid treated surgically at the Department of Ophthalmology, Faculty of Medicine Comenius University in Bratislava during the years 2005–2007. The excision exceeded the macroscopically visible margins of tumor with a safety margin of 2–3 mm into the healthy tissue.

Results: In our cohort we studied 67 histologically proven tumors in 65 patients. During a mean follow-up time of 24.6 ± 13.6 months we found a recurrence in 4 tumors (6,0%), one of them subsequently recidivated for a second time. There was no statistically significant relation between the studied parameters and a tumor recurrence.

Conclusion: Our recurrence rate of 6.0% is comparable with the published results from other centers.

Key words: basalioma of the eyelid, surgical therapy, factors of recurrence

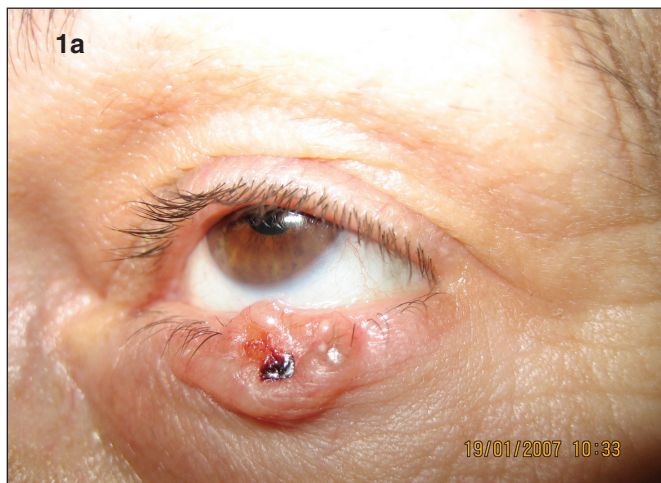Čes. a slov. Oftal., 66, 2010, No. 4, p. 171–175

ÚVOD

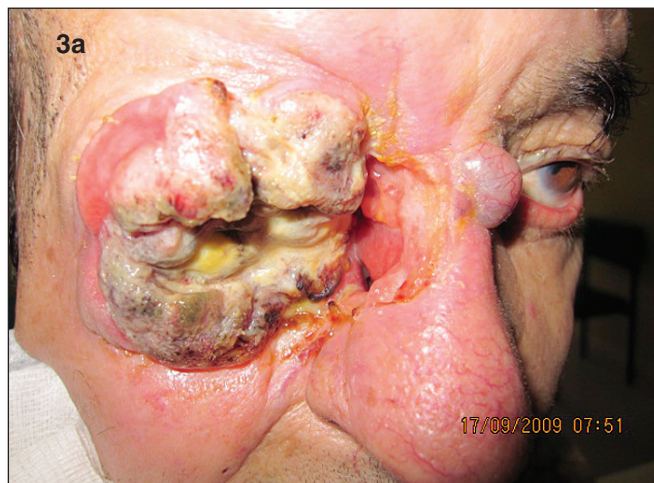Bazocelulárny karcinóm (bazalióm) je epitelový malígny nádor pripomínajúci bazálne vrstvy dlaždicového epitelu. Vyznačuje sa invazívnym rastom, nízkou mortalitou a nízkou tendenciou k tvorbe metastáz (10). Je hlavným predstaviteľom kategórie C44 (Iné zhubné nádory kože) Medzinárodnej Klasifikácie Chorôb-10 (MKCH-10), ktorých incidencia na Slovensku v roku 2003 bola 69/100 000 osôb, s najvyšším výskytom vo vekovej skupine 70–80 rokov (12). Bazalióm je najčastejším malígnym nádorom mihalníc (C44.1 v MKCH 10), zodpovedá za 90 % malígnit v tejto oblasti (3). Okrem bazaliómu patria k malígnym nádorom mihalníc aj spinocelulárny karcinóm, lymfóm, malígny melanóm a mimoriadne vzácny adenokarcinóm Meibomovej žľazy (7, 19). Incidencia bazaliómu v posledných desaťročiach rastie (14). Najdôležitejšími etiologickými faktormi sú aktinické žiarenie, genetické vplyvy, karcinogény, liečba psoralénom v kombinácii s UVA-žiarením, jazvy a chronické poškodenia kože.

Tab. 1. TNM klasifikácia karcinómov mihalnice

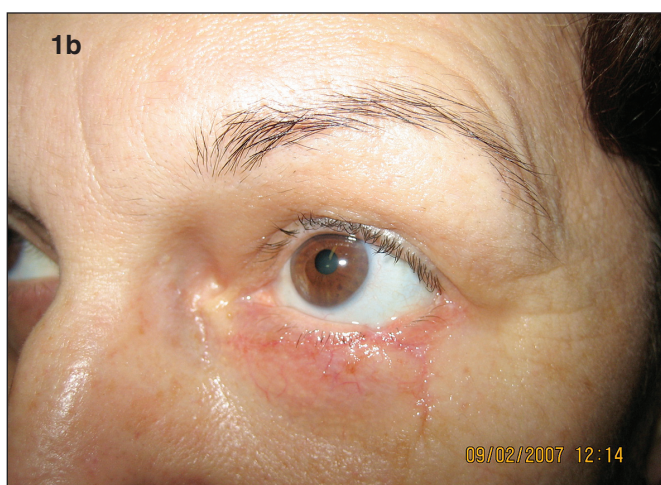T	Karcinóm mihalnice
TX	primárny tumor sa nedá hodnotiť
T0	bez známok primárneho tumoru
Tis	carcinoma in situ
T1	tumor veľkosti do 5 mm priemeru, bez infiltrácie tarzu alebo okraja mihalnice
T2	tumor veľkosti od 5 mm do 10 mm, infiltrácia tarzu alebo okraja mihalnice
T3	tumor prerastá celú hrúbku mihalnice, alebo jej okraj, viac ako 10 mm priemer
T4	tumor prerastá do okolitých štruktúr
N	Regionálne lymfatické uzliny
NX	nezistené
N0	nepřítomné
N1	prítomné
M	Vzdialené metastázy
MX	nezistené
M0	nepřítomné
M1	prítomnosť vzdialených metastáz



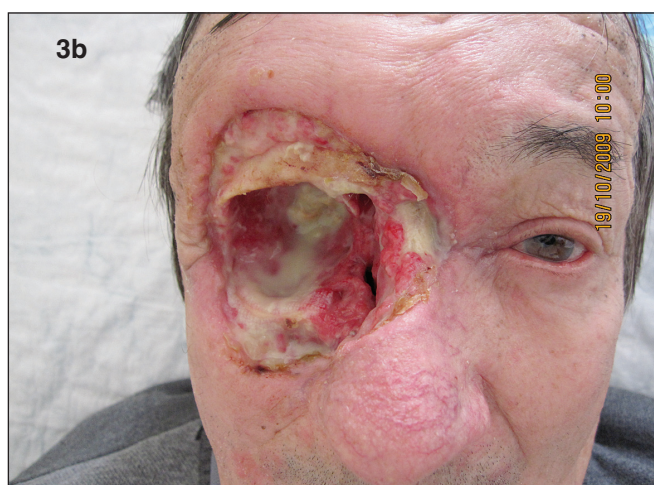Obr. 1a. Pacientka s bazaliómom T2 pred liečbou



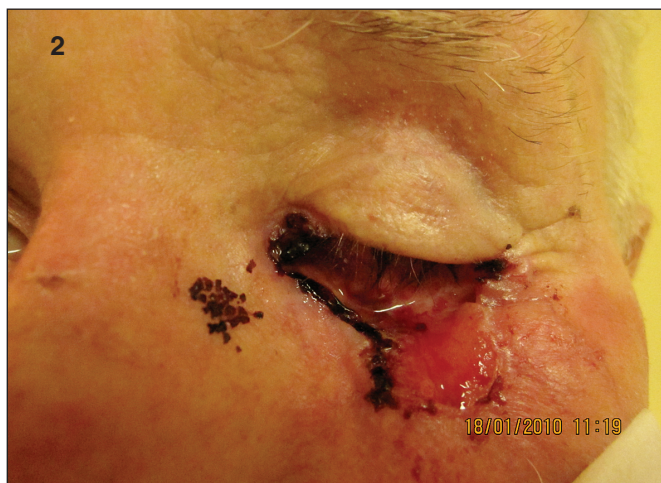Obr. 3a. Bazalióm T4



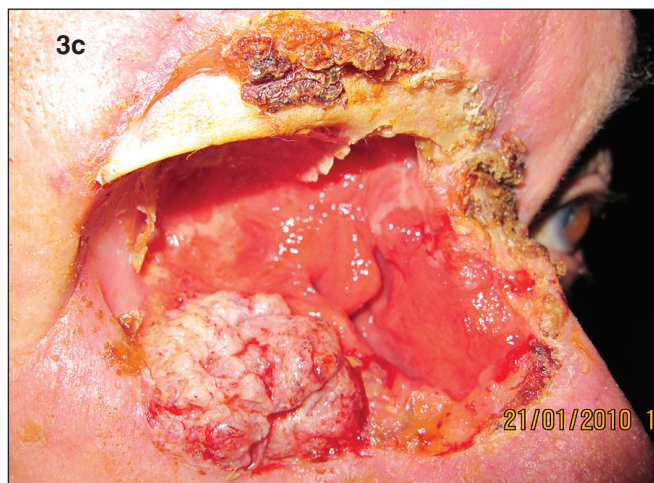
Obr. 1b. Pacientka po excízií bazaliómu T2 spodnej mihalnice



Obr. 3b. Stav po exenterácii orbity a etmoidektómii



Obr. 2. Bazalióm T3



Obr. 3c. Recidíva 3 mesiace po exenterácii orbity a etmoidektómii

Pre určenie štádia pokročilosti nádoru sa využíva TNM klasifikácia „staging“ (tab. 1) ako aj stanovenie histopatologického stupňa diferenciácie „grading“ (8). Grading sa zakladá predovšetkým na cytologických charakteristikách nádoru, pričom rozlišujeme 4 stupne: diferencovaný (G1), stredne diferencovaný (G2), málo diferencovaný (G3) a anaplastický (G4) (2).

Makroskopický vzhľad nádoru je pestrý. Úvodné lézie nie sú veľmi charakteristické. Zvyčajne majú vzhľad perletovej línie

s jemnými atelektázami, drobnej perzistujúcej ulcerácie, alebo malej erytematoskvamóznej lézie s infiltrovanou spodinou (6). Základným znakom všetkých histopatologických variantov bazaliómu je perleťový, voskový alebo priesvitný charakter. Definitívnu diagnózu možno stanoviť len na základe histopatologického vyšetrenia, pričom sú definované viaceré formy bazaliómu: nodulárny, multicentrický, adenoidný, adenoidnocystický, fibroepitelový, intraepidermálny, superficiálny, sklero-

dermiformný, bazoskvamózny, metatypický a iné menej časté varianty (2). Sklonom k agresívnejšiemu rastu a väčším metastatickým potenciálom sa vyznačuje sklerodermiformný, bazoskvamózny a metatypický typ bazaliómu (5). V rámci liečby bazaliómu vykazuje najlepšie výsledky liečba chirurgická a v súčasnosti je aj liečbou voľby tohto nádoru (obr. 1a, obr. 1b).

V prípade pokročilých, mutilujúcich štádií sa však aplikuje adjuvantná rádioterapia ako prevencia šírenia nádoru do okolia (9). Lokálna farmakologická liečba, vrátane imunomodulátora imiquimod, je menej úspešná ako liečba chirurgická a v lokalizácii v blízkosti okraja mihalnice, vonkajšieho alebo vnútorného kútika sa ešte v širšom meradle nevyužíva (16).

Problematike bazaliómov sa venuje zvýšená pozornosť, pretože neliečený nádor môže prerastaním do očnice spôsobiť až stratu oka (obr. 2, 3a).

Liečba a rekonštrukčná chirurgia pokročilých štádií predstavuje neraz závažný estetický zásah (obr. 3b), pričom vzniku recidív alebo progresii nádoru sa často v týchto štádiách nedá zabrániť (obr. 3c).

Cieľom tejto práce bolo zhodnotiť výskyt recidív u pacientov operovaných na Klinike oftalmológie LFUK a FNŠP v rokoch 2005–2007 pre novozistený bazalióm mihalnic a posúdiť ich vzťah ku vybraným klinickým faktorom (lokalizácia a veľkosť nádoru, TNM klasifikácia, histopatologický stupeň diferenciácie, okraje excidovaného tkaniva).

MATERIÁL A METÓDY

Retrospektívne sme analyzovali údaje zo zdravotnej dokumentácie pacientov s novozisteným bazaliómom, ktorí boli v období od 1. 1. 2005 do 31. 12. 2007 operovaní a následne ambulantne sledovaní na Klinike oftalmológie LFUK a FNŠP v Bratislave. Do súboru neboli zaradení pacienti s recidívou primárneho nádoru operovaného pred rokom 2005. Výskyt recidív bol vyhodnocovaný do 31. 12. 2008.

Excízia nádorov sa vykonávala na základe lokálneho klinického nálezu, pričom excízia presahovala okraj nádorového ložiska najmenej 2–3 mm do zdravého tkaniva. Histopatologické vyšetrenie sa nevykonávalo peroperačne. Reoperovali sa len klinicky manifestné recidívy. Pacienti boli naďalej kontinuálne ambulantne sledovaní.

Sledovali sme nasledujúce parametre: lokalizácia a veľkosť nádoru, TNM klasifikácia, histopatologický stupeň diferenciácie, okraje excidovaného tkaniva a hodnotili výskyt recidív osobitne pre každý parameter. U nespojitých premenných s viac ako 2 kategóriami sme porovnávali každú kategóriu samostatne voči zvyšku súboru i jednotlivé kategórie navzájom. Štatistické údaje boli analyzované pomocou χ^2 testu, Fisher exact testu, T-testu a Mann-Whitney testu. Za významnú sa považovala hodnota $P < 0,05$. Výsledky spojitých parametrov sú vyjadrené ako aritmetický priemer \pm smerodajná odchýlka.

VÝSLEDKY

Sledovaný súbor zahŕňal 67 novozistených nádorov u celkovo 65 pacientov, z toho 45 (69,2 %) žien. U jednej pacientky bol zaznamenaný viacnásobný výskyt bazaliómu v rôznych lokalitách. Priemerný vek pacientov bol 67 ± 13 rokov.

Na pravej strane sa nachádzalo 26 (38,8 %) nádorov, na ľavej 41 (61,2 %). Najčastejšími lokalitami výskytu boli spodná mihalnica (62,7 %) a vnútorný kútik (13 %). V šiestich prípadoch postihoval nádor viac ako 1 anatomickú oblasť, z toho vždy jednou bola spodná mihalnica.

Priemerný maximálny rozmer nádoru bol $7,7 \pm 6,0$ mm (údaj bol dostupný u 85,1 % nádorov). Dvadsaťtri (39,7 %) nádorov zodpovedalo T1 štádiu TNM klasifikácie nádorov mihalnic, štádiu T2 zodpovedalo 28 (48,3 %) a štádiu T3 7 (12,0 %) nádorov (údaj bol dostupný u 86,5 % nádorov). Nádor v štádiu T4 s prerastaním do orbity sa v našom súbore nevyskytol. Všetky nádory boli v štádiu N0M0. Histopatologickému stupňu diferenciácie G1 zodpovedalo 52 (77,6 %), štádiu G2 zodpovedalo 15 (22,4 %) nádorov.

Okraje excidovaného tkaniva boli voľné u 44 (65,7 %), tesne voľné u 8 (11,9 %) nádorov. Excízia nebola z histopatologického hľadiska kompletná v 7 (10,5 %) prípadoch a u 8 (11,9 %) nádorov okraje neboli patológom vyhodnotené.

Počas priemernej doby sledovania $24,6 \pm 13,6$ mesiacov sme recidívu zaznamenali u 4 nádorov (6,0 %), jeden z nich následne recidivoval druhýkrát. Medián času od operácie po vznik recidívy bol 17 mesiacov. Charakteristika nádorov, ktoré recidivovali, sa nachádza v tabuľke 2. Štatisticky významný vzťah medzi sledovanými parametrami a recidívami nádorov sme nezaznamenali. Vybrané výsledky uvádzame v tabuľke 3.

DISKUSIA

Údaje o recidívach po chirurgickej liečbe bazaliómu sa líšia v závislosti od použitej operačnej techniky. V nám známych prácach, publikovaných v priebehu posledných 10 rokov, sa výskyt recidív u pacientov ošetrovaných bez použitia Mohsovej mikrografickej chirurgie alebo peroperačného histopatologického vyšetrenia zmrazovaných rezov pohyboval v rozpätí od 1,8 % do 39 %, pri dlhšom sledovaní pacientov podiel recidív rástol (4, 13, 17, 18). Wong a kol. (18) zaznamenali pri priemerne 2,6-ročnom sledovaní 1,8 % recidív. Išlo však o podskupinu dobre ohraničených nodulárnych nádorov, nezasahujúcich vnútorný kútik, pričom niektorí autori poukazujú na vyšší podiel nekompletných excízií a recidív práve v tejto anatomickej oblasti (11). Fínski autori popisali 13,7 % recidív pri priemerne $8,6 \pm 5,2$ ročnom sledovaní 191 pacientov (13). Ducasse a kol. (4) zaznamenali recidívu u 5,15 % zo 193 sledovaných pacientov (priemernú dĺžku ani medián sledovania autori neudávajú, podiel pacientov sledovaných 6–36, resp. > 36 mesiacov sa v našich súboroch významne nelíši), opakované recidívy zaznamenali u 2 pacientov. Spomedzi skúmaných demografických a klinických parametrov koreloval výskyt recidív v ich práci jedine s lokalizáciou nádoru na laterálnej tretine mihalnic (vonkajší kútik, spodná mihalnica) a s použitím tarzomarginálneho štepu pri korekcii defektu. Je pritom paradoxné, že všetky recidívy vznikli u pacientov s histopatologicky potvrdeným kompletne excidovaným nádorom. Allali a kol. dávajú častejší vznik recidív bazaliómu do súvislosti s typom liečby (iná ako chirurgická), lokalizáciou nádoru (vnútorný kútik), veľkosťou nádoru (viac ako 2cm), jeho infiltráciou do okolia a histologickým typom (sklerodermiformný a metatypický typ) (1).

Vzhľadom na uvedené teda považujeme výskyt recidív v našom súbore (6 %) za porovnateľný s údajmi v odbornej literatúre. Vznik recidív pritom nesúvisel so žiadnym z nami sledovaných parametrov. Štatistickú nevýznamnosť rozdielov v sledovaných parametroch vo vzťahu k recidívam však pravdepodobne ovplyvnila aj relatívne malá veľkosť súboru a nízka početnosť recidív. Podobne ako autori Ducasse a kol. sme u žiadneho z recidivujúcich nádorov nezaznamenali nekompletnú excíziu, v prípade jedného nádoru popísal patológ okraje ako „tesne voľné“. Práve tento nádor zasahoval do problematickej lokality vnútorného kútika a následne recidivoval druhýkrát. Presné histopatologické posúdenie okrajov však môže byť problematické, nakoľko niekedy nie je možné spoľahlivo posúdiť všetky okraje preparátu (1).

Tab. 2. Charakteristika recidivujících nádorů

	1	2	3	4
Pohlavie (M/Ž)	Ž	Ž	Ž	Ž
Vek (roky)	79	45	73	72
Anatomická oblasť	SM	SM	SM	SM a VK
Lateralizácia	Vpravo	Vľavo	Vpravo	Vľavo
Histopatologické štádium	G1	G1	G2	G1
Histopatologický typ	Fibroepitelový	Adenoidno-cystický	Nodulárny	Nodulárny
T klasifikácia	T1	T2	T1	T2
Maximálny rozmer (mm)	4	5	5	6
Okraje excízie	Voľné	Voľné	Voľné	Tesne voľné
Opakovaná recidíva	Nie	Nie	Nie	Áno

(M = muž, SM = spodná mihalnica, VK = vnútorný kútik, Ž = žena)

Tab. 3. Závislosť recidív od vybraných sledovaných klinických parametrov

Parameter	Nádory bez recidívy		Recidivujúce nádory		P
	počet	%	počet	%	
Histopatologické štádium					
G1	49	94,2	3	5,8	0,9
G2	14	93,3	1	6,7	0,9
TNM klasifikácia *					
T1N0M0	21	91,3	2	8,7	0,66
T2N0M0	26	92,9	2	7,1	0,94
T3N0M0	7	100	0	0	0,44
Okraje §					
Voľné	41	93,2	3	6,8	0,98
Tesne voľné	7	87,5	1	12,5	0,49
Neboli voľné	7	100	0	0	0,45
Anatomická oblasť					
Spodná mihalnica	39	92,9	3	7,1	0,60
Horná mihalnica	3	100	0	0	0,66
Vnútorný kútik	13	100	0	0	0,31
Vonkajší kútik	3	100	0	0	0,64
Viac anatomických oblastí	5	83,3	1	16,7	0,25

* údaj bol dostupný u 58 nádorov; § údaj bol dostupný u 59 nádorov

Za povšimnutie tiež stojí skutočnosť, že recidívu sme neznamenali u žiadneho zo 7 nádorov s nekompletnou excíziou. Jedným z možných vysvetlení by mohol byť priaznivý efekt zápalovej reakcie po chirurgickom zákroku, deštruujúcej malé reziduálne nádorové ostrovcy v zóne hojenia, popísaný niektorými autormi (1). Inou príčinou môže byť pomerne krátka priemerná doba sledovania týchto pacientov ($14,9 \pm 9,1$ mesiacov). Rowe a kol. pri dlhodobom sledovaní pacientov s bazaliómom konštatovali, že v priebehu prvého roka po chirurgickej liečbe sa vyskytla len menej ako jedna tretina a v priebehu prvých dvoch rokov jedna polovica všetkých zaznamenaných recidív (15). Možný neskorý výskyt recidív odôvodňuje potrebu dlhohodobej dispenzarizácie a sledovania takýchto pacientov v klinickej praxi.

ZÁVER

Pri sledovaní pacientov s novozisteným bazaliómom mihalníc, operovaných na Klinike oftalmológie LFUK a FNŠP v rokoch 2005–2007 sme zaznamenali výskyt recidív v 4 prípadoch, čo predstavuje 6,0 % z celkovo 67 ošetrovaných nádorov. Zistený výskyt recidív zodpovedá údajom v odbornej literatúre. Žiadny zo sledovaných klinických parametrov štatisticky významne neovplyvňoval výskyt recidív.

Podakovanie

Ďakujeme MUDr. A. Furdovej, PhD., MPH, za poskytnutý obrazový materiál.

LITERATÚRA

1. Allali, J., D'Hermes, F., Renard, G.: Basal Cell Carcinoma of the Eyelids. *Ophthalmologica*, 219, 2005, 2: 57–71.
2. Bednář, B., Dobiáš, J., Motlík, K. et al.: Základy klasifikace nádorů a jejich léčení, Praha, AVICENUM, 1987, 1–737p.
3. Carter, KD., Nerad, JA., Whitaker, DC.: Clinical factors influencing periocular surgical defects after Mohs micrographic surgery. *Ophthal Plast Reconstr Surg*, 15, 1999, 2: 83–91.
4. Ducasse, A., Pluot, M., Gotzamanis, A.: Factors of recurrence of basal cell carcinomas of the eyelid, *J Fr Ophtalmol*, 25, 2002, 5: 512–516.
5. Font, RL., Croxatto, JO., Rao, NA.: Tumors of the eye and ocular adnexa, Washington, American Registry of Pathology, 2006, 1–339 p.
6. Furdová, A., Kelečinová, Z.: Bazalióm mihalníc a orbity. Multimediálna podpora výučby klinických a zdravotníckych odborov, Portál Lekárskej fakulty Univerzity Komenského v Bratislave [online] 3.3.2009, posledná aktualizácia 6.5.2009 [cit.2010-03-16], dostupný z www: <http://portal.fmed.uniba.sk/clanky.php?aid=15>. ISSN 1337-9577.
7. Furdová, A., Macák, D., Poruban, Š.: Karcinóm mihalnice vychádzajúci z Meibomovej žľazy. *Čes. a slov. Oftal.*, 59, 2003, 1: 119–126.
8. Furdová, A., Strmeň, P., Oláh, Z.: Použitie TNM klasifikácie v oftalmológii. *Choroby hlavy a krku. Head and Neck Diseases*, 9, 2000, 2: 17–25.
9. Furdová, A., Svetlošáková, Z.: Bazaliómy v oblasti oka a mihalníc. *Dermatológia pre prax*, 3, 2009, 3: 115–117.
10. Kaušitz, J., Altaner, Č. (Eds.): *Onkológia*. Bratislava, VEDA, 2003, 1–712 p.
11. Nemet, AY., Deckel, Y., Martin, PA.: Management of periocular basal and squamous cell carcinoma: a series of 485 cases. *Am J Ophthalmol*, 142, 2006, 2: 293–297.
12. Ondrušová, M., Pleško, I., Safaei-Diba, Ch. et al: Komplexná analýza výskytu a úmrtnosti na zhubné nádory v Slovenskej republike [online]. Bratislava, Národný onkologický register SR, NCZI, 2007 [cit. 14.2.2010]. <http://www.nor-sk.org/>. ISBN 978-80-89292-05-9.
13. Paavilainen, V., Tuominen, J., Aho, VV.: Long-term results after treatment of basal cell carcinoma of the eyelid in South-Western Finland. *Eur J Ophthalmol*, 17, 2007, 4: 494–500.
14. Paavilainen, V., Tuominen, J., Pukkala, E., Saari, KM.: Basal cell carcinoma of the eyelid in Finland during 1953–97. *Acta Ophthalmol Scand*, 83, 2005, 2: 215–20.
15. Rowe, DE., Carroll, RJ., Day, CL.: Long term recurrence rates in previously treated basal cell carcinoma: Implications for patient follow-up. *J Dermatol Surg Oncol*, 15, 1989, 3: 315–328.
16. Seongmu, L., Dinesh, S., Shyamala, C. et al.: Pharmacological Treatments for Basal Cell Carcinoma. *Drugs*, 67, 2007, 6: 915–934.
17. Sigurdsson, H., Agnarsson, BA.: Basal cell carcinoma of the eyelid, Risk of recurrence according to adequacy of surgical margins. *Acta Ophthalmol Scand*, 76, 1998, 4: 477–480.
18. Wong, VA., Marshall, JA., Whitehead, KJ.: Management of periocular basal cell carcinoma with modified en face frozen section controlled excision. *Ophthal Plast Reconstr Surg*, 18, 2002, 6: 430–435.
19. Xu, XL., Li, B., Sun, XL. et al.: Eyelid Neoplasms in the Beijing Tongren Eye Centre Between 1997 and 2006. *Ophthalmic Surg Lasers Imaging*, 39, 2008, 5: 367–372.

Do redakcie doručeno dne 29. 3. 2010
Do tisku prijato dne 18. 8. 2010

MUDr. Zuzana Svetlošáková
Klinika oftalmológie LFUK a UNB,
Nemocnice Ružinov
Ružinovská 6,
826 06 Bratislava,
zuzana.svetlosakova@gmail.com

PRODÁM

Prodám Oční ambulanci event.
i Oční optiku včetně personálního vybavení v MS kraji.

Tel.: 731 263 304.