

PŮVODNÍ PRÁCE

Corneal cross-linking – moderná metóda liečby keratokónusu

Strmeňová E.^{1,2}, Vlková E.¹, Hlinomazová Z.¹, Pirnerová L.¹, Dvořáková D.¹, Goutaib M.¹,
Němec J.¹, Loukotová V.¹, Horáčková M.¹, Gerinec A.²

¹Oční klinika LFMU a FN, Brno, prednostka prof. Eva Vlková, CSc.

²Klinika detskej oftalmológie DFNSP, Bratislava, prednosta prof. MUDr. Anton Gerinec, CSc.

Výsledky práce boli prezentované formou prednášky na Vedeckých dňoch Slovenskej oftalmologickej spoločnosti
30. 4. 2010 v Liptovskom Mikuláši.

SOUHRN

Ciel: Cieľom prospektívnej štúdie bolo zhodnotenie efektu Corneal cross-linking (CXL) u pacientov s progredujúcim keratokónusom po 1 roku liečby.

Materiál a metóda: Do súboru bolo zaradených 40 očí (35 pacientov z toho 8 žien – 12 očí a 27 mužov – 28 očí) priemerného veku $28,45 \pm 9,3$ roka (od 15 do 48 rokov), ktorý podstúpili CXL v období od 11/2007 do 01/2009 pre progredujúci keratokónus na pracovisku refrakčnej chirurgie Oční kliniky FN Brno Bohunice. CXL bol vykonaný podľa štandardného postupu s abráziou epitelu rohovky. Bola použitá UV lampa: IROC UV-X 1000 a Riboflavin 0,1% + 20% Dextran T500 (izotonický roztok). Kontroly u pacientov boli realizované 5. deň, 1., 6. a 12. mesiac po CXL. Sledované parametre boli najlepšie korigovaná zraková ostrosť okuliarmi (BCSVA) na ETDRS optotypoch, lokálny nález na prednom aj zadnom segmente, keratometrické hodnoty zakrivenia rohovky (prístrojom ORBCSAN II) a pachymetria rohovky meraná UZV metódou. Pacientov sme rozdelili vzhľadom na štádium keratokónusu podľa Krumeicha do 2 skupín (I a II. štádium) a na základe veku do 3 skupín (do 20, 20–39 a nad 40 rokov). Na hodnotenie boli použité štandardné štatistické metodiky.

Výsledky: Všetky výkony prebehli bez komplikácií. U všetkých pacientov bol epitel rohovky zhojený 5. pooperačný deň. Jedinou závažnejšou komplikáciou po CXL bol zákal v stróme rohovky.

Pri hodnotení na základe štádia ochorenia v skupine s I. štádiom nebolo u žiadneho pacienta po roku prítomné skalenie rohovky, u pacientov s II. štádiom keratokónusu boli zákal rohovky po roku na 35,7 % očí. BCSVA sa u pacientov s I. štádiom ochorenia zlepšila v priemere o 5,38 písmena a u pacientov s II. štádiom len o 1,25 písmena. Simulovaná keratometria a refrakcia poklesla v I. a II. skupine o 0,1 D a 0,17 D, maximálne zakrivenie pokleslo o 0,67 D, a 0,76 D. Minimálne zakrivenie rohovky v I. skupine taktiež pokleslo o 1,17 D, ale v 2. skupine bol nárast o 1,09 D.

Pri hodnotení na základe veku boli u najmladších pacientov 1 rok po CXL zákal na rohovke prítomné u 12,5 % očí. V strednej vekovej skupine na 20% očiach a v skupine pacientov nad 40 rokov u 50 % očí. Najvyšší zisk písmen v BCSVA mala 2. skupina pacientov (2,36 písmena). V 3. skupine bola zaznamenaná strata priemerne 1,43 písmena. Hodnota simulovanej keratometrie poklesla v 1. skupine o 0,12 D a v 2. skupine o 0,21 D. Maximálne zakrivenie rohovky pokleslo v 1. skupine o 1,13 D a v 2. skupine o 0,68 D. Minimálne zakrivenie rohovky v 1. skupine pokleslo o 1,17 D a v 2. skupine o 0,69 D. V 3. skupine pacientov sa tieto hodnoty priemerne zvýšili. Simulovaná keratometria stúpila o 0,8 D, maximálne zakrivenie rohovky narástlo o 0,98 D a minimálne o 0,28 D.

Hrúbka rohovky ostala počas celého sledovacieho obdobia stabilná u všetkých pacientov a vo všetkých skupinách.

Záver: Na základe našich výsledkov je CXL bezpečný výkon u pacientov s progredujúcim keratokónusom a aj u pacientov mladších ako 19 rokov. Najvyšší profit a najmenej komplikácií sme zaznamenali u našich pacientov mladších ako 40 rokov a so štádiom I. podľa Krumeicha.

Kľúčové slová: keratokónus, corneal cross-linking rohovky, Riboflavin

SUMMARY

Corneal Cross-linking – Modern Method of Keratoconus Treatment

Purpose: The aim of research study was to evaluate the effect of corneal cross-linking (CXL) in the frame of patients with progressive keratoconus 1 year after treatment.

Methods: There were 40 eyes of 35 patients with mean age $28, 45 \pm 9.3$ (SD) (15 to 48 years) included in the study. Patients were treated with standard protocol of CXL with abrasion of corneal epithelium. Complete ophthalmological examination included best corrected spectacles visual acuity (BCSVA), slit-lamp microscopic finding, corneal topography and corneal thickness measured with ultrasound method was performed before, on the 5-th day, 1. 6., 12. month after CXL. We divided patients according to the stage of keratoconus into 2 groups (stage I. and stage II.) and according to the age into 3 groups (until 20, from 21 to 39, over 40 years).

Results: In all treated eyes, the CXL was without relevant complications. The only complication was stromal haze of cornea. In the evaluation based on stage of keratoconus, in the first group any patient became a haze of cornea in 1 year after CXL. In

the second group 35.7 % of patients had a haze of cornea. The average BCSVA 1 year after treatment was improved in the 1. group about 5.38 letter and in the 2. group about 1.25 letter. Topographic analysis showed decrease of simulated keratometry and refraction (1. group – 0.12D, 2. group – 0.17 D), maximal keratometry and refraction (1. group – 0.67 D, 2. group – 0.76 D). Minimal keratometry and refraction in the 1. group decreased (1.17 D) and increased in the 2. group (1.09 D).

In the evaluation based on the age was haze monitored in the first group one year after CXL in 12.5% of researched eyes. In the second group was haze of cornea in 20 % of eyes and in the third group consisting of patients over 40 years old, in 50 % of eyes. The average BCSVA was improved in the 1. group (2.85 letter), and in the 2. group (3.68 letter). The average BCSVA was decreased in the oldest patients in about 1.43 letter. In the 1. and 2. group the topographic analysis showed decrease of simulated keratometry and refraction (1. group – 0.12D, 2. group – 0.21D), maximal keratometry and refraction (1. group – 1.13 D, 2. group - 0,68D), minimal keratometry and refraction (1. group – 1.17D, 2. group - 0,69 D). In the 3. group the topography analysis showed increase of simulated keratometry and refraction (0,8D), maximal keratometry and refraction (0,98D), minimal keratometry and refraction (0,28D).

Corneal pachymetry remained stable in all researched groups of patients.

Conclusions: CXL is considered as safe procedure to stop progression of keratoconus also for patients until 19 years old. The best effect and minimal complications were by patients until 40 years old and by patients with the I. grade.

Key words: corneal cross-linking, keratoconus, Riboflavin

Čes. a slov. Oftal., 66, 2010, No. 6, p. 248–253

ÚVOD

Keratokónus je progresívne ektatické ochorenie rohovky, ktoré vedie k stenčovaniu a kónickému vyklenovaniu rohovky s nárastom myopie a astigmatizmu. U väčšiny pacientov je keratokónus bilaterálny (98 %). Postihuje porovnateľne často ženy aj mužov. Charakteristicky sa začína v období puberty (2. dekáda) a progreduje do 3. až 4. dekády života (1, 2, 3).

Lokálny a topografický nález býva asymetrický (4) a preto najmä mladší pacienti si všimajú poklesu zrakové ostrosti až pri progresii ochorenia na druhom – lepšie vidiacom oku.

Okrem izolovaného výskytu je častejší u pacientov s Leberovou kongenitálnou amaurózou, Downovým syndrómom, pri ochoreniach spojivového tkaniva (1, 2) a u príbuzných pacientov s keratokónusom (5, 6, 7). Medzi rizikové faktory patrí trenie očí (10).

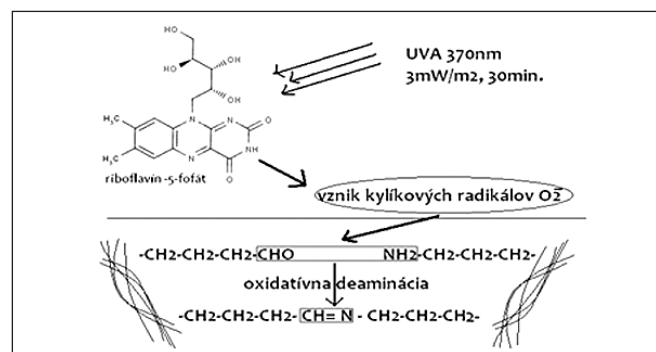
Diagnostika je založená v iniciálnych štádiách ochorenia na topografickom a keratometrickom vyšetrení rohovky, kedy nie sú ešte biomikroskopicky viditeľné typické štrukturálne zmeny.

Na hodnotenie štádia používame Amslerovu – Krumeichovu klasifikáciu (tab. 1).

Kauzálna liečba nie je dostupná. Terapia je prevažne založená na korekcii refrakčnej chyby okuliarmi, alebo kontaktnými šošovkami. Medzi novšie terapeutické metódy patrí implantácia intrastromálnych prstencov (11) a corneal cross-linking rohovky (12, 13). Napriek novým metódam ostáva pre asi 10–20 % pacientov transplantácia rohovky jediná efektívna metóda navrátenia použiteľného vízu (1, 8, 9, 14, 15).

Corneal cross-linking (CXL)

Pri CXL pôsobením UV žiarenia na riboflavín (obr. 1) dochádza k jeho absorpcii a vzniku voľných kyslíkových radikálov, ktoré vedú k oxidatívnej deaminácii a formovaniu hydrogé- nových väzieb medzi aminokyselinami kolagénových vlákien v stróme rohovky (16), čoho následkom je vznik veľkých poly-



Obr. 1

mérov kolagénu typu I. (hmotnosti viac ako 1000 kDa), ktoré sú biochemicky stabilné (17), a tým CXL vedie k zvýšeniu rigidity rohovky o viac ako 300 % (18).

Na základe doterajších výsledkov sa predpokladá, že CXL by sa mohla stať štandardnou liečbou progresívneho keratokónusu a v budúcnosti by mohla významne znížiť potrebu transplantácii rohoviek v tejto indikácii (19, 20).

METODIKA

Do súboru bolo zaradených 40 očí 35 pacientov s progredujúcim keratokónusom (8 žien – 12 očí a 27 mužov – 28 očí) priemerného veku $28,45 \pm 9,3$ roka (od 15 do 48 rokov), ktorí podstúpili CXL v období od 11/2007 do 01/2009 pre progredujúci keratokónus na pracovisku refrakčnej chirurgie Očnej kliniky FN Brno Bohunice.

CXL bol vykonaný podľa štandardného postupu (21). Lokálnu anestéziu sme navodili kvapkaním Tetracaine 0,5% gtt 30 minút a 5 minút do spojkového vaku. Nasledovala abrázia rohovky pod mikroskopom. Po abrázii epitelu rohovky sme

Tab. 1. Amsler – Krumeichova klasifikácia keratokónusu

Štádium	Refrakčná vada (Myopia, astigmatizmus)	Hodnota K_{\max}	Pachymetria	
I.	Menej ako 5D	Do 48D	Viac ako 500um	
II.	5-8D	Do 53D	Nad 400 um	
III.	8-10D	Nad 53D	200 – 400um	
IV.	Nemerateľná refrakcia	Nad 55D	Menej ako 200um	Jazvenie rohovky

začali aplikovať na jej povrch izotonické kvapky s obsahom riboflavínu (Riboflavin 0,1% + 20% Dextran T500) á 5 minút. V 30. minúte aplikácie riboflavínu sme spustili UV Lampu s vlnovou dĺžkou 370 nm (UV lampa: IROC UV-X 1000) a pokračovali sme ďalej s kvapkaním riboflavínu á 5 minút. Počas výkonu sme lokálne anestetikum podávali podľa potreby pacienta. UV lampa sa po uplynutí 30 minút automaticky vypne. Po zákroku sme aplikovali terapeutickú kontaktnú šošovku. Pacient po CXL dostáva ATB v kvapkách a masť á 2 hodiny a umelé slzy bez konzervačných látok podľa potreby. 5. deň odstraňujeme kontaktnú šošovku a začíname aplikovať lokálne kortikosteroid v kvapkách, ktorý podľa aktuálneho nálezu postupne v priebehu 4–6 týždňov vysadíme z liečby. Nosenie tvrdej KŠ je možné odporučiť 2 mesiace po zákroku.

U pacientov sme sledovali refrakciu automatickým refraktometrom, najlepšie korigovanú zrakovú ostrosť okuliarmi (BCSVA) na ETRS optotypoch, pachymetriu ultrazvukovou metódou, keratometrické hodnoty zakrivenia a pachymetrickú mapu rohovky (ORBCSAN II.) v intervaloch pred zákrokom, 1., 3., 6. mesiac a 1 rok po CXL.

Pacientov sme rozdelili podľa štádia keratokónusu (podľa Amslera a Krumeicha) do 2 skupín (I a II. štádium) a na základe veku do 3 skupín (do 20, 20–40 a nad 40 rokov) (tab. 2.). Na hodnotenie boli použité štandardné štatistické metódy.

Na štatistické spracovanie bol použitý program Statistica 9 a na zhodnotenie štandardné metódy (Wilcoxon párový test). Hladina významnosti bola $p < 0,05$.

Tab. 2. Rozdelenie pacientov do skupín

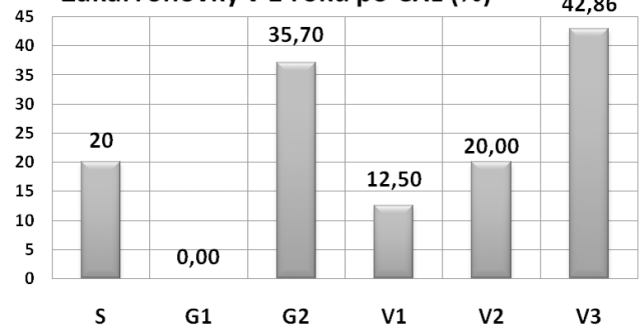
Rozdelenie pacientov do skupín		
Podľa štádia keratokónusu	Podľa veku	S (spolu) 40 očí
G1 (štádium 1) 13 očí	V1 (do 20 rokov) 8 očí	
	V2 (20- 39 rokov) 25 očí	
G2 (štádium 2) 27 očí	V3 (nad 40 rokov) 7 očí	

VÝSLEDKY

Všetky výkony prebehli bez komplikácií. U všetkých pacientov bol epitel rohovky zhojený 5. pooperačný deň. Jedinou komplikáciou po CXL bol zákal rohovky. V našej skupine boli zákaly v stróme rohovke prítomné u 20 % pacientov po 1 roku. Po rozdelení podľa štádia keratokónusu sme zaznamenali výrazný rozdiel vo výskyte skalenia rohovky. U očí s I. štádiom neboli po 1 roku po CXL prítomné, ale u očí s pokročilejším keratokónusom boli zákaly u 35 %. U očí najmladších pacientov bol výskyt zákalov u 12,5 %, u pacientov medzi 20. až 40. rokom bol výskyt na úrovni priemeru v celej skupine (20 %) a u pacientov nad 40 rokov viac ako 2-násobný v porovnaní s priemerom (42,86 %) (graf 1).

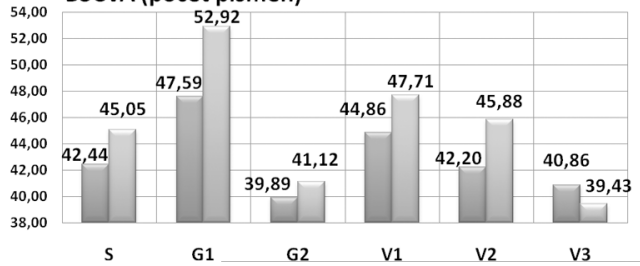
Najlepšie korigovaná zraková ostrosť okuliarovou korekciou (BSCVA) sa štatisticky významne ($p < 0,05$) zvýšila o 2,61 písmena. U očí pacientov s I. štádiom keratokónusu sa zlepšila o viac ako 1 riadok ETRS optotypov (5,33 písmena) a u očí s 2. štádiom len o 1,33 písmena. Pri porovnaní v skupinách podľa veku najväčší a štatisticky významný ($p < 0,05$) zisk písmen mali pacienti medzi 20. až 40. rokom 3,68 písmena, pacienti do 20 rokov 2,85 písmena. U očí pacientov nad 40 rokov sme 1 rok po CXL zaznamenali stratu 1,43 písmena (graf 2, tab. 3).

Zákal rohovky v 1 roku po CXL (%)



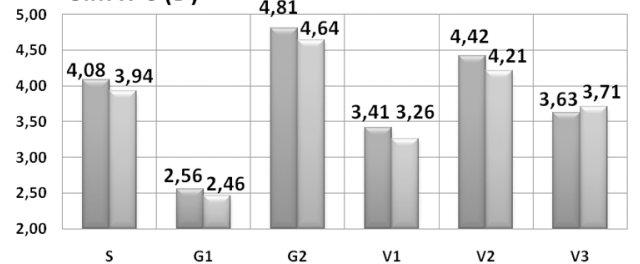
Graf 1

BSCVA (počet písmen)



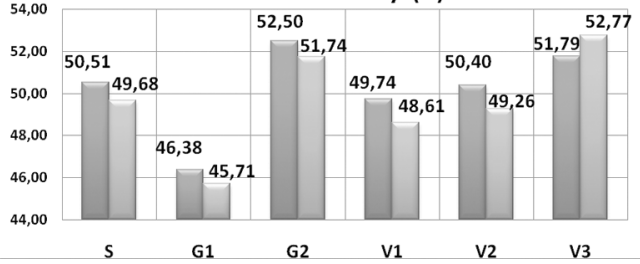
Graf 2

Sim K's (D)



Graf 3

Maximálne zakrivenie rohovky (D)



Graf 4

Hodnoty simulovanej keratometrie (Sim K's) poklesli v priemere o 0,15 D. Pri rozdelení podľa štádia ochorenia sme rozdiely nezaznamenali a pokles keratometrie je porovnateľný (0,1 D a 0,17 D). Pri rozdelení na základe veku bol pokles u najmlad-

Tab. 3

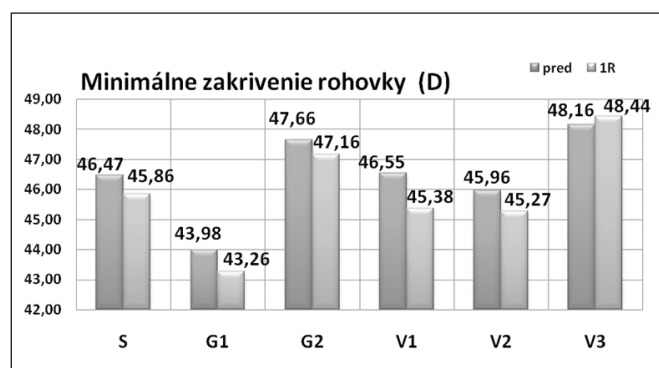
BSCVA	S	G1	G2	V1	V2	V3
Pred	42,44 (\pm 9,82)	47,59 (\pm 9,50)	39,89 (\pm 9,10)	44,86 (\pm 9,84)	42,20 (\pm 9,39)	40,86 (\pm 12,27)
1R	45,05 (\pm 10,03)	52,92 (\pm 5,47)	41,12 (\pm 9,49)	47,71 (\pm 11,24)	45,88 (\pm 8,38)	39,43 (\pm 13,48)
Rozdiel	2,61 p<0,05	5,33	1,23	2,85	3,68 p<0,05	-1,43

Tab. 4

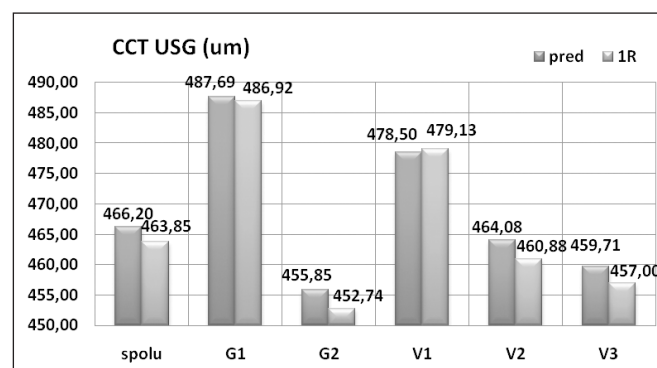
Sim K 's	S	G1	G2	V1	V2	V3
Pred	4,08 (\pm 3,03)	2,56 (\pm 1,26)	4,82 (\pm 1,93)	3,41 (\pm 1,58)	4,42 (\pm 2,06)	3,63 (\pm 2,35)
1R	3,94 (\pm 1,82)	2,46 (\pm 1,38)	4,64 (\pm 1,58)	3,29 (\pm 1,65)	4,21 (\pm 1,90)	3,71 (\pm 1,72)
rozdiel	0,15	0,1	0,17	0,12	0,21 p<0,05	-0,08

Tab. 5

MAX	S	G1	G2	V1	V2	V3
Pred	50,51 (\pm 4,11)	46,38 (\pm 2,19)	52,50 (\pm 3,25)	49,74 (\pm 4,91)	50,40 (\pm 4,02)	51,79 (\pm 3,82)
1R	49,68 (\pm 4,02)	45,71 (\pm 2,29)	51,74 (\pm 3,05)	48,61 (\pm 4,63)	49,26 (\pm 3,77)	52,77 (\pm 3,17)
rozdiel	-0,83 p<0,001	-0,67 p<0,001	-0,76 p<0,05	-1,13 p<0,05	-1,14 p<0,001	0,98



Graf 5



Graf 6

Tab. 6

MIN	S	G1	G2	V1	V2	V3
Pred	46,46 (\pm 3,05)	43,98 (\pm 1,41)	47,06 (\pm 2,91)	46,55 (\pm 3,92)	45,96 (\pm 2,86)	48,16 (\pm 2,34)
1R	45,86 (\pm 3,11)	43,26 (\pm 1,28)	48,15 (\pm 2,94)	45,38 (\pm 3,82)	45,27 (\pm 2,82)	48,44 (\pm 2,09)
rozdiel	-0,6 p<0,001	-0,72 p<0,05	1,09 p<0,05	-1,17 p<0,05	-0,69 p<0,05	0,28

Tab. 7

USG CCT	S	G1	G2	V1	V2	V3
Pred	466,20 (\pm 34,60)	487,69 (\pm 39,99)	455,85 (\pm 21,39)	478,50 (\pm 34,11)	464,08 (\pm 34,40)	459,71 (\pm 37,64)
1R	463,85 (\pm 32,79)	486,92 (\pm 26,91)	452,74 (\pm 21,69)	479,13 (\pm 22,43)	460,88 (\pm 32,80)	457,00 (\pm 41,19)
rozdiel	-2,35	-0,77	-3,11	0,63	-3,2	-2,71

ších pacientov bol 0,12 D, u pacientov v strednej vekovej skupine štatisticky významný o 0,21 D. U pacientov nad 40 rokov sme zaznamenali minimálne zvýšenie o 0,08 D (graf 3, tab. 4).

Maximálne zakrivenie a refrakcia rohovky sa štatisticky významne znížilo vo všetkých sledovaných skupinách, okrem skupiny pacientov nad 40 rokov, v ktorej sa maximálne zakrivenie rohovky zvýšilo 1 rok po CXL o 0,98 D (graf 4, tab. 5).

Minimálne zakrivenie a refrakcia rohovky sa priemerne

u všetkých pacientov znížilo štatisticky významne o 0,6 D. V skupine s 1. štádiom poklesla o 0,72 D a v skupine s 2. štádiom stúpala o 1,09 D. Pri rozdelení podľa veku stúpala minimálna keratometria len v skupine nad 40 rokov. V ostatných vekových skupinách poklesla významne (graf 5, tab. 6).

Vo všetkých skupinách sme nezaznamenali štatisticky významný rozdiel v hrúbke rohovky v porovnaní pred a 1 rok po CXL (graf 6, tab. 7).

DISKUSIA

Aj naše výsledky CXL potvrdzujú bezpečnosť zákroku pri dodržaní minimálnej hrúbky rohovky 400 um. Súčasne je to metóda finančne a technicky nenáročná, vykonávaná ambulantne (16, 19, 20, 22).

CXL s izotonickým roztokom riboflavínu je považovaný za bezpečný výkon pri dodržaní postupu a základných indikačných kritérií, najmä minimálnej hrúbky rohovky 400um (16, 21).

Medzi závažné komplikácie, ktoré boli publikované, patrí herpetická keratitída s uveitídou (23), keratitída spôsobená *Pseudomonas aeruginosa* (24), polymikrobiálna keratitída (25) a 4 prípady keratouveitídy s rozvojom viac ako 24 hodín po zákroku s následným jazvením rohovky zo súboru 117 pacientov (26). Najčastejšou komplikáciou sú popisované jazvy po CXL (27,28).

Cieľom hodnotenia našej skupiny pacientov malo byť zistenie, u ktorých môžeme očakávať najvýraznejšie pozitívne zmeny po CXL, prípadne ktorí pacienti sú najrizikovejší z hľadiska komplikácií. Preto sme pacientov rozdelili na skupiny podľa veku a štádia ochorenia.

Raiskup a kol. (27) v súbore 114 pacientov sledovali výskyt zákalov rohovky. V skupine 14 pacientov, u ktorých aj po roku po CXL pretrvávali zákal, zistili, že mali predoperačne vyššie hodnoty keratometrie, nižšie hodnoty pachymetrie a pokles vízu v 1 roku po CXL. V našom súbore bol najvyšší výskyt zákalov v rohovke v skupine najstarších pacientov, u ktorých neboli najvyššie hodnoty predoperačnej keratometrie, ale bola najnižšia pachymetria a zaznamenali sme aj pokles vízu 1 rok po CXL.

Koller a kol. (28) pri hodnotení 117 očí prišli k záveru, že pacienti starší ako 35 rokov s predoperačným vízusom lepším ako 20/25 mali signifikantne vyššie riziko komplikácií. Ako rizikový faktor pre zlyhanie CXL popisujú vysoké hodnoty keratometrie (Sim K's nad 58,00 D). Na základe týchto výsledkov konštatujú, že vhodný výber pacientov môže výrazne zredukovať zlyhanie, či komplikácie pri CXL. V našom sledovaní taktiež vo vekovej skupine nad 40 rokov došlo k poklesu BCSVA a nárastu Sim K's, maximálneho aj minimálneho zakrivenia rohovky.

Súbory detských pacientov s keratokónusom po CXL sú hodnotené len ojedinele. Pri rýchlej progresii keratokónusu je nutnosťou keratoplastika, ktorá je v detskom veku rizikovejšia z hľadiska rejekcie (29). Rosetta a kol. (30) hodnotili efekt CXL u 15 pacientov vo veku 12 až 17 rokov. Rok po CXL nezaznamenali komplikácie, významne sa zvýšila BCVA, znížil sférický ekvivalent, keratometrické hodnoty aj aberácie vyšších radov. Nezaznamenali ani pokles počtu endotelových buniek rohovky. V našej skupine pacientov do 19 rokov bol taktiež najnižší výskyt zákalov v stróme rohovky po 1 roku po CXL, stúpila BCSVA o 2,85 písmena a poklesli keratometrické hodnoty pri stabilnej pachymetrii.

ZÁVER

Na základe našich výsledkov hodnotíme CXL pri keratokónuse ako bezpečný zákrok. Jedinou komplikáciou, ktorú sme v našom súbore zaznamenali, boli zákal v stróme rohovky, ktoré malo až 42,6 % pacientov nad 40 rokov po 1 roku od zákroku. Najlepšie korigovaná zraková ostrosť v tejto skupine klesla, zvýšila sa hodnota simulovanej keratometrie, maximálneho zakrivenia rohovky a minimálneho zakrivenia rohovky. U pacientov nad 40 rokov s progresívnym keratokónusom, teda vo veku, v ktorom sa vzhľadom na prirodzenú biopolyme-

rizáciu vlákien kolagénu (31, 32) hodnoty keratometrie a zrakovkej ostrosti ustalujú, je pravdepodobne prítomný aj iný faktor (iné ochorenie, mechanické faktory), ktorý udržiava v progresii degeneratívne zmeny v rohovke.

Najvyšší profit mali pacienti s menej pokročilým ochorením (grade 1.), čo sa odráža aj na výsledkoch z vekovej skupiny do 19 rokov.

LITERATÚRA

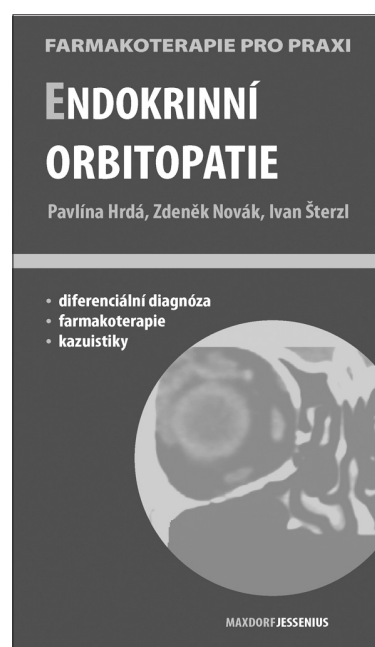
1. **Krachmer, JH, Feder, RS, Belin MW, et al.:** Keratoconus and related noninflammatory corneal thinning disorders. *Surv Ophthalmol*, 1984, 28: 293–322.
2. **Rabinowitz, YS.:** Keratoconus. *Surv Ophthalmol.*, 1998, 42: 297–319.
3. **McMahon, TT, Edrington, TB et al.** and the CLEK Study Group, Longitudinal Changes in Corneal Curvature in Keratoconus. *Cornea*, 2006, 25: 296–305.
4. **Zadnik, K, Steger-May, K, Fink, BA et al.:** Between-Eye Asymmetry in Keratoconus. *Cornea*, 2002, 21: 671–679.
5. **Kaya, V, Utine, CA, Altunsoy, M et al.:** Evaluation of Corneal Topography With Orbscan II in First-degree Relatives of Patients with Keratoconus. *Cornea*, 2008, 27: 531–534.
6. **Steele, TM, Fabinyi, DC, Couper, TA, Loughnan, MS:** Prevalence of Orbscan II corneal abnormalities in relatives of patients with keratoconus. *Clinical and Experimental Ophthalmology* 2008, 36: 824–830.
7. **Karimian, F, Aramesh, S, Rabei, HM, Javadi, MA, Rafati, N:** Topographic Evaluation of Relatives of Patients with Keratoconus. *Cornea*, 2008, 27: 874–878.
8. **Roe, RH, Lass, JH, Brown, GC et al.:** The Value-Based Medicine Comparative Effectiveness and Cost-Effectiveness of Penetrating Keratoplasty for Keratoconus. *Cornea*, 2008, 9: 1001–1007.
9. **Sutton, G, Hodge, C, McGhee, CNJ:** Rapid visual recovery after penetrating keratoplasty for keratoconus. *Clin Exper Ophthalmol*, 2008; 36: 725–730.
10. **Bawazeer, AM, Hodge, GH, Lorimer, B:** Atopy and keratoconus: a multivariate analysis. *Br J Ophthalmol*, 2000, 84: 834–836.
11. **Boxer Wachler BS, Christie JP, Chandra NS, et al.:** Intacs for keratoconus. *Ophthalmology*, 2003, 110: 1031–1040.
12. **Wollensak, G:** Crosslinking treatment of progressive keratoconus: new hope, *Curr Opin Ophthalmol*, 2006, 17: 356–60.
13. **Spoerl, E, Huhle, M, Seiler, T:** Induction of cross-linking in corneal tissue, *Exp Eye Res*, 1998), 66: 97–103.
14. **Kuchyňka, P et al.:** Oční lékařství. 1. vyd., Grada, Praha 2007, 768, 224–226.
15. **Vlková, E, Hlinomazová, Z:** Riziková keratoplastika. Acta facultatis medicinae Universitatis Brunensis Masarykianae 118. 1. vyd., MU Brno 1999, Brno, 76.
16. **Abad, JC, Panesso, JL:** Corneal collagen cross-linking induced by UVA and riboflavin (CXL), *Techniques in Ophthalmol*, 2008, 6: 8–12.
17. **Wollensak, G, Redl, B:** Gel Electrophoretic Analysis of Corneal Collagen After Photodynamic Cross-linking Treatment. *Cornea*, 2008, 27: 353–356.
18. **Wollensak, G, Spoerl, E, Seiler, T:** Stress-strain measurements of human and porcine corneas after riboflavin @ ultraviolet- A-induced cross-linking. *J Cataract Refract Surg*, 29: 1780–1785.
19. **Caporossi, A, Baiocchi, S, Mazzotta, C, Caporossi, T:** Mid term results in keratoconus treatment by Riboflavin – UVA corneal collagen Cross-Linking. *ActaOphtalmol Scand*, 2007, 85, (DOI: 10.1111/j.1600-0420.2007.01063_3074.x).
20. **Raiskup-Wolf, F, Hoyer, A, Spoerl, E et al.:** Collagen crosslinking with riboflavin and ultraviolet-A light in keratoconus: Long-term results, *J CATARACT REFRACT SURG*, 2008, 34: 796–801.
21. **Spoerl, E, Mrochen, M, Sliene, D et al.:** Safety of UVA-Riboflavin Cross-Linking of the Cornea. *Cornea*, 2007, 26: 385–389.
22. **El-Raggal, TM:** Riboflavin-Ultraviolet A Corneal Cross-linking for Keratoconus. *Middle East Afr J Ophthalmol*, 2009, 16: 256–259.

23. **George, D. , GD, Portaliou, DM, Bouzoukis, DI et al.:** Herpetic keratitis with iritis after corneal crosslinking with riboflavin and ultraviolet A for keratoconus. *J Cataract Refract Surg*, 2007, 33, 11: 1982–1984.
24. **Sharma, N, Maharana P, Singh G, et al.:** Pseudomonas keratitis after collagen crosslinking for keratoconus: Case report and review of literature. *J Cataract Refract Surg*, 36, 3: 517–520.
25. **Zamora, KV, Males, JJ:** Polymicrobial Keratitis After a Collagen Cross-Linking Procedure With Postoperative Use of a Contact Lens: A Case Report. *Cornea* 2009, 28: 474–476.
26. **Koppen, C, Vryghem, JC, Gobin, L, Tassignon, MJ:** Keratitis and corneal scarring after UVA/riboflavin cross-linking for keratoconus. *J Refract Surg*, 2009, 25: 819–23
27. **Raiskup, F, Hoyer, A, Spoerl, E:** Permanent Corneal Haze after Riboflavin- UVA-induced Cross-linking in Keratoconus. *J Refract Surg*, 2009, 25: 824–828.
28. **Koller, T, Mrochen, M, Seiler, T:** Complication and failure rates after corneal crosslinking. *J Cataract Refractive Surg*, 35, 8: 1358–1362.
29. **Erlich, CM, Rootman, DS, Morin, JD:** Corneal transplantation in infants, children and young adults: experience of the Toronto Hospital for Sick Children 1979–88. *Can J Ophthalmol*, 1991, 26: 206–10.
30. **Rosetta, P, Vinciguerra, P, Albe, E:** Riboflavin/Ultraviolet a corneal collagen Cross-Linking: one-year results. *Acta Ophthalmol Scand*, 2007, 85: 240.
31. **Elsheikh, A, Wang, D, Brown, M et al.:** Assessment of corneal biomechanical properties and their variation with age. *Curr Eye Res*, 2007, 32, 1: 11–19.
32. **Malik, NS, Moss, SJ, Ahmed, N et al.:** Ageing of the human cornea: structural and biochemical changes. *Biochemica et biophysica Acta (BBA) – Molecular basis of disease*, 1992, 1138, 3: 222–228.

Do redakce doručeno dne 13. 10. 2010

Do tisku přijato dne 26. 11. 2010

MUDr. Eva Strmeňová
Oční klinika LF MU a FN Brno
Jihlavská 20
625 00 Brno
kuchynarova@gmail.com



ENDOKRINNÍ ORBITOPATIE

Pavlína Hrdá, Zdeněk Novák, Ivan Šterzl

Maxdorf 2009, 109 str., Farmakoterapie pro praxi / Sv. 41

Editor: MUDr. Jan Hugo

ISBN: 978-80-7345-194-3

Cena: 195 Kč

Formát: 110 x 190 mm, V2

Anotace:

Endokrinní orbitopatie je chronické oční onemocnění provázející nejčastěji tyreotoxikózu, méně často pak Hashimotovu tyreoiditidu, vzácněji se objevuje také u pacientů bez evidentního tyreoidálního onemocnění. Jde autoimunitní zánět postihující všechny tkáně orbity, jejichž zvětšující se objem vede k vytlačování bulbu ventrálně, poruše venózního odtoku z orbity, bez léčby pak dochází k ztrátě zraku v důsledku nevratného poškození rohovky a útlaku optického nervu. Publikace vycházející v edici *Farmakoterapie pro praxi* je přehledným průvodcem diagnostikou i terapií tohoto závažného onemocnění a neměla by chybět v knihovničce každého endokrinologa a oftalmologa.

Objednávky zasílejte e-mailem nebo poštou: Nakladatelské a tiskové středisko ČLS JEP, Sokolská 31, 120 26 Praha 2, fax: 224 266 226, e-mail: nts@cls.cz. Na objednávce laskavě uveďte i jméno časopisu, v němž jste se o knize dozvěděli.