

Retinitis septica Roth

SÚHRN

U 37-ročného muža sa jeden mesiac po extrakcii zuba vyskytla dnes už málo známa septická retinitída. Pre zhoršený centrálny zrak na pravom oku a pre výskyt typických Rothových škvŕn na sietnici sme upozornili internistov na možnosť bakteriálnej endokarditídy. Vyšetrenie potvrdilo toto ochorenie pri dovtedy nepoznanej aortálnej chlopňovej chybe. Priebeh choroby bol veľmi dramatický v atakách so septickými teplotami a kardiálnou dekompenzáciou. Po zvládnutí akútneho stavu, defokizácii a prieliečení antibiotikami sa pacient podrobil operácii náhrady aortálnej chlopne.

Kľúčové slová: Rothove škvŕny, septická endokarditída, aortálna chlopňová chyba, optická koherentná tomografia (OCT), fluoresceinová angiografia (FAG)

SUMMARY:

Retinitis Septica Roth – a Case Report

We report of a case of retinitis septica in a 37-years old man one month after his tooth's extraction. Because of decreased right eye's central vision and a presence of typical retinal Roth's spots we called internists for a possibility of bacterial endocarditis. Cardiologic examination confirmed this disease together with aortal valve's defect. The course of hearth's disease was weary heavy, with attack of septic fever and cardial decompensation. After acute stage control, defocusation and antibiotic therapy, he underwent a surgical intervention with exchange of aortal valve.

Key words: Roth's spots, septic endocarditis, aortal valve's defect, optical coherence tomography (OCT), fluorescein angiography (FAG)

Čes. a slov. Oftal., 67, 2011, No. 4, p. 140–142

ÚVOD

V r. 1872 opísal Roth chorobný obraz na sietnici pri bakteriálnej endokarditíde a pomenoval ho ako retinitis septica. O niekoľko rokov neskôr ho Gilbert označil ako ophthalmia lenta a jeho incidencia sa odhadovala okolo 30–40 % septických stavov (2). Zavedením antibiotickej liečby sa výskyt choroby rapídne redukoval a dnes sa s ňou môžeme stretnúť len veľmi zriedkavo. Tomu odpovedá v súčasnej dobe aj málo literárnych údajov, väčšinou ako raritné opisy kazuistických prípadov (1, 5, 7).

Zápalové ochorenie sietnice môže vzniknúť pri perforačných poraneniach priamym zanesením infekcie do oka alebo metastaticky krvnou cestou z iných orgánov a tkanív pri rôznych celkových a systémových chorobách. Záleží potom na virulencii infekcie, odolnosti organizmu a včasnej liečbe, aby sa zabránilo strate oka. V takýchto prípadoch nezostáva zápal obmedzený len na sietnicu, ale sú postihnuté aj ostatné tkanivá oka. Podľa Hollwicha (3) je účelné rozlišovať v rámci metastaticky prenesenej infekcie do oka dva manifestačné stupne: septickú retinitídu ako ťažší prejav metasta-

tickej oftalmie a jednoduchšiu alebo ľahšiu formu ako septickú retinitídu Roth.

Táto klinická jednotka vzniká vyplavením baktérií alebo toxínov s nízkou virulenciou intermitentne z fokálneho ložiska pri celkových príznakoch menšej intenzity. Pokiaľ nepostihuje centrálnu oblasť alebo nepredstavuje väčší výpad zorného poľa, oftalmológ nie je prvým, ktorý upozorní na túto chorobu. Najčastejšie to býva pri bakteriálnej endokarditíde, menej pri iných chorobách ako pyelonefritíde, puerperálnej sepe, periflebitíde, vírusovej pneumónii, *Candida albicans* a iné.

Klinický obraz na sietnici je charakteristický. Roztrúsené biele alebo žltobiele infiltráty okrúhleho alebo oválneho tvaru, obkružené halo-retinálneho krvácania, prevažne lokalizované okolo papily. Staršie infiltráty miznú a vyskytujú sa nové na iných miestach sietnice. Výskyt infiltrátov na jednom oku nie je konštantný. V priebehu času vznikajú tieto aj na druhom oku, kde pôvodne neboli zistené. Výskyt nových Rothových škvŕn reflektuje aktivitu bakteriémie a septických atak hyperpyrexie. Súčasne monitoruje úspešnosť antibiotickej liečby po identifikácii zdroja bakteriémie. V ťažších prípadoch sú doprevádzané septickými teplotami, papilitídou, krvácaním pod spojovku, opaci-

KAZUISTIKA

Streicher T.¹, Špirková J.¹, Vičan J.²

¹Očné oddelenie nemocnice Bojnice, primárka MUDr. Ida Simonidesová

²Interné oddelenie nemocnice Bojnice, primár MUDr. Ladislav Břeš

✉ Do redakcie doručeno dne 29. 6. 2011

✍ Do tisku prijato dne 20. 9. 2011

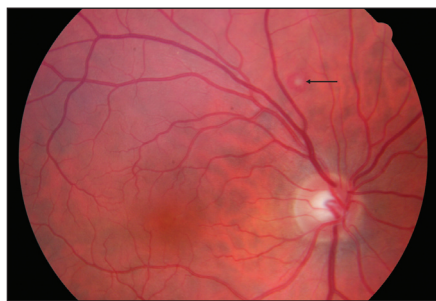MUDr. Teodor Streicher
ul. Hornoulická, 9
972 01 Bojnice
Slovenská republika

tami v sklovci, v komorovom moku a precipitátmi na rohovke.

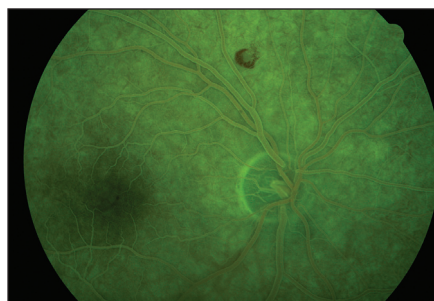
Patologickým substrátom infiltrátov sú mikroemboly z infekčného ložiska obyčajne príliš malé na to, aby mohli spôsobiť väčšie nepriechodnosti v krvnom zásobovaní sietnice. V ich obsahu sa našli baktérie (väčšinou koky, ale aj iní pôvodcovia ochorenia, ako napr. plesne), celulózne fragmenty bakteriálnych vegetácií na chlopniach pri malej alebo chýbajúcej tkanivovej reakcii, agregácii leukocytov, edému alebo exsudátov v okolí. Lokalizácia infiltrátov sa zaznamenala vo vnútorných vrstvách sietnice, len zriedkavo rozšírených do vonkajších vrstiev a bez reakcie retinálneho pigmentového epitelu, takže zhojené infiltráty nezanechali pigmentové zbytky po ich resorpcii.

KAZUISTIKA

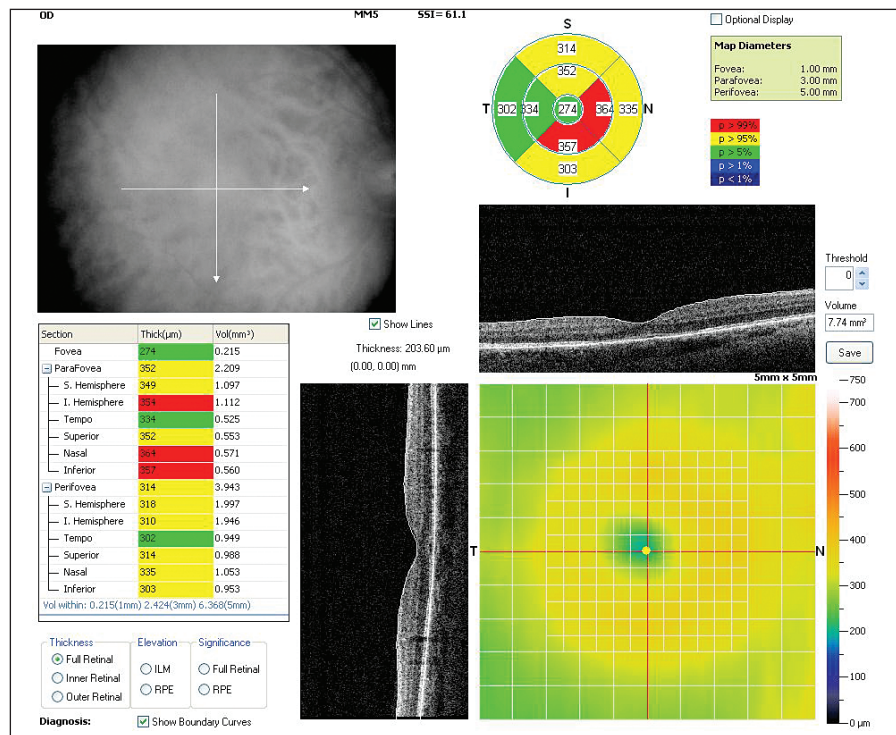
Začiatkom februára 2011 stomatológ extrahoval 37-ročnému mužovi bez predchorobia, so značne zanedbaným chrupom, gangrenóznym zub s následnou oroantrálnou komunikáciou. Pre komplikovanú extrakciu a neskorší priebeh s teplotami užíval z indikácie stomato-



Obr. 1. Natívny obraz typickej Rothovej škvvrny – šípka



Obr. 2. FAG obraz Rothovej škvvrny pravého oka



Obr. 3. OCT obraz centrálnej sietnice pravého oka

lóga Doxybene. Po dvoch týždňoch pozoroval zhoršený zrak pravého oka. Vizus OD 6/12, OS 6/6. Oftalmológ zistil okolo papily a na zadnom póle malé ojedinelé krvácania na sietnici a predpokladal edém v makulárnej oblasti.

Pri ústavnej hospitalizácii sa podrobil mikrobiologickým vyšetreniam z ústnej dutiny, nosa, spúta, moča s polymorfnou bakteriálnou flórou, väčšinou citlivou na Dalacin. Rtg pľúc a srdca, ultrasonografia brušných orgánov a obličiek, hematologické a biochemické testy neodhalili nápadné abnormality pre niektorú celkovú chorobu. Z laboratórnych parametrov boli len zvýšené hodnoty sedimentácie krvi a C-reaktívny proteín. Počas hospitalizácie bol priebeh afebrilný a bez celkovej alterácie.

Predný úsek očí a optické médiá boli pravidelné, na sietnici obojstranne niekoľko typických Rothových škvvrn (obr. 1), ktoré pri kontrolných vyšetreniach na pôvodných miestach zmizli a objavovali sa nové v inej lokalizácii. Ich počet bol v rozsahu na zadnom póle a v strednej

periférii skôr ojedinelý. Zorné pole pravého oka odhalilo malý relatívny skotóm v oboch horných kvadrantoch paracentrálne. FAG pravého oka (obr. 2) odhalilo len blokovanos choroidálnu fluorescenciu v rozsahu Rothových škvvrn, edém v makulárnej oblasti sa nepotvrdil. OCT pravého oka (obr. 3) malo normálnu štruktúru neuroretiny s foveolárnou depresiou a fyziologickou hrúbkou centrálnej sietnice, v oblasti parafovey a perifovey v troch kvadrantoch jemné zhrubnutie a edém.

Vyslovili sme podozrenie na septickú retinitídu spojenú s bakteriálnou endokarditídou a s následným interným konzíliom. Kardiológ echokardiografickým vyšetrením zistil kombinovanú aorto-mitrálnu chlopňovú chybu – aortálnu stenózu s maximálnym gradientom 40 mm Hg, regurgitáciu II. stupňa, mitrálnu regurgitáciu II. stupňa a podozrenie na endokarditídu aortovej chlopne. Zhoršujúci sa kardiálny nález v ďalšom priebehu a následné transezofageálne echokardiografické vyšetrenie násobili podozrenie na infekčnú

endokarditídu s progresiou aortálnej regurgitácie do pásma hemodynamickej závažnosti III. stupňa. Potvrdila sa aortálna chlopňová chyba a na ľavom cípe chlopne echodenzná masa bakteriálnych vegetácií s počínajúcou dilatáciou ľavej komory. Tým boli splnené hlavné a vedľajšie kritériá diagnostiky (4). Pozitívna hemokultúra opakovane odhalila grampozitívne koky s viridáciou. Bližšou identifikáciou sa diagnostikoval *Streptococcus anginosus*, ktorý má schopnosť vytvárať abscesy. Objavil ich Guthof v r. 1956 práve pri izolácii z dentálnych abscesov (6). Nasledovala antibiotická liečba v kombinácii Edicin – Prostaphlin, defokizácia chrupu a príprava na náhradu aortálnej chlopne. Pacient je v súčasnosti po úspešnej operácii.

DISKUSIA

Septická retinitída nestratila ani teraz na svojom význame, a to aj pri antibiotickej liečbe fokálnych ložísk infekcie. V našom prípade bol zdroj v gangrenóznom zube, v jeho neskoršej identifikácii a pokrytí antibiotikami bez znalosti citlivosti po výskyte zvýšených teplôt. Zvláštnosťou chorobného priebehu je prítomnosť aortálnej chlopňovej chyby kongenitálneho pôvodu, ktorá sa u pacienta v priebehu života hemodynamicky neprejavila ani počas fyzickej námahy. Pozoruhodný je rovnaký nález aortálnej chlopňovej chyby s následnou náhradou chlopne u pacientovho otca. Nález Rothových škvvrn na sietnici nie je ten najhorší prejav na očnom tkanive, pokiaľ sa nenachádza v makulárnej oblasti, čo je dosť zriedkavé. Oveľa väčší význam signalizujú Rothové škvvrny pre vážne postihnutie endokardu s prítomnosťou bakteriálnych vegetácií na chlopniach srdca, odkiaľ sa krvnou cestou dostávajú mikroembolmi do iných orgánov počas septických teplôt. V tom čase je ich identifikácia najvhodnejšia.

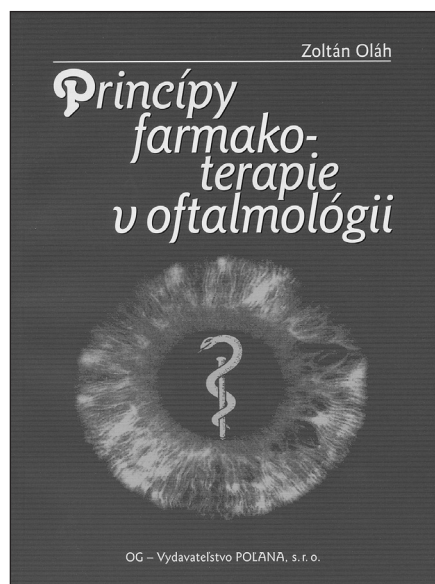
ZÁVER

Retinitis septica Roth, charakterizovaná typickými škvrnami na sietnici s ich menlivým výskytom a priebehom, reflektuje aktivitu bakteriémie počas septických teplôt. Predstavuje príznak inej závažnej choroby, na ktorý môže oftalmológ upozorniť, pokiaľ je očná symptomatológia ako prvá. Vyplýva to z poznania anamnézy a priebehu, keď celkové príznaky negradujú zo strany niektorých dôležitých orgánov. Podozrenie a následná konziliárna spolupráca vedie potom k správnej ceste odhalenia závažnej celkovej choroby.

LITERATÚRA

1. **Busse, H., Schiffer, H-P., Unterberg, W.:** Ein Fall von Retinitis septica Roth. Klin. Mbl. Augenheilk., 174, 1979; 2: 260–262.
2. **Duke-Elder, S.:** System of ophthalmology, Vol. X. H. Kimptom, London, 1967: 206–212.
3. **Hollwich, F.:** Erkrankungen der Netzhaut. Der Augenarzt, Band VIII, G.Thieme Verlag, Leipzig, 1982: 185.
4. **Hricák, V., Murín, J.:** Komentár k odporúčaniam spoločnosti pre prevenciu, diagnostiku a liečbu infekčnej endokarditídy. Cardiol, 13, 2004, 4: 263–266.
5. **Manor, R.S., Mendel, I., Savir, H.:** Prepapillary metastatic abscess in a case of subacute bacterial endocarditis. Ophthalmologica (Basel), 170, 1975, 1: 22–29.
6. **Petti, C., Stratton, C.W.:** In: Principles and practice of infectious diseases. 7 th Ed.Ch. Livingstone, Inc., New York 2009, 2681–2685.
7. **Schneider, G.:** Ein Beitrag zur Retinitis septica Roth. Klin. Mbl. Augenheilk., 184, 1984, 3: 225–226.

Princípy farmakoterapie v oftalmológii



Kniha je uceleným souhrnem informací o způsobu a technice lokálně i systémově podávaných léků v oftalmologii. Zevrubně se věnuje všeobecné charakteristice a farmakodynamice a farmakokinetice léků používaných v očním lékařství včetně nežádoucích účinků systémově podávaných léků a toxických látek na struktury oka a adnex. Součástí díla je také účelný přehled farmakoterapie při onemocnění a poranění oka, doplněný seznamem používaných farmakologických přípravků.

Cílem publikace není náhrada vysokoškolských učebnic, ale má jako specifický doplněk umožnit rozšíření poznatků z oblasti farmakoterapie v očním lékařství odborné veřejnosti, posluchačům medicíny a studentům magisterských a postgraduálních programů.

RECENZE

Autorem publikace je
prof. MUDr. Zoltán Oláh, DrSc.

Vydalo OG – Vydavateľstvo Poľana,
s. r. o., Bratislava 2010