

VÝZNAM ÚHLU KAPPA PRO CENTRACI MULTIFOKÁLNÍCH NITROOČNÍCH ČOČEK

Karhanová M.¹, Marešová K.¹,
Pluháček F.², Mlčák P.¹,
Vláčil O.¹, Šín M.¹

¹ Oční klinika FN a LF UP, Olomouc, přednosta prof. doc. MUDr. Jiří Řehák, CSc., FEBO

² Katedra optiky PřF UP Olomouc, vedoucí prof. RNDr. Zdeněk Hradil, CSc.

Prezentováno na IX. mezinárodním kongresu ČSRKCH v Ostravě, 21. 5. 2011 a na 16. ESCRS Winter Meetingu v Praze, 3. – 5. 2. 2012

SOUHRN

Cíl práce: Vyhodnotit výsledky a spokojenost pacientů po implantaci multifokální nitrooční čočky (MIOL) AcrySof Restor se zaměřením na vztah mezi velikostí úhlu kappa a centrací čočky.

Metody: Do studie bylo zahrnuto celkem 52 očí 26 pacientů, kterým byla v období od ledna 2008 do dubna 2010 na Oční klinice FN a LF UP v Olomouci implantována bilaterálně multifokální nitrooční čočka AcrySof ReSTOR. Předoperační i pooperační vyšetření zahrnovalo vyšetření na šterbinové lampě, zjištění nejlepší nekorigované i korigované zrakové ostrosti do dálky a do blízka, kontrastní citlivosti a měření velikosti úhlu kappa. Pooperačně jsme hodnotili centraci čočky vzhledem ke středu zornice. Fotické fenomény hodnotili pacienti izolovaně každým okem zvlášť a porovnávali výjem z pravého a levého oka.

Výsledky: Ve všech případech jsme naměřili pozitivní hodnoty úhlu kappa v rozmezí +7° až +1°. Průměrná hodnota úhlu kappa byla +2,78° na pravém a +2,10° na levém oku. Nitrooční čočka byla centrována přesně na střed zornice u 40 očí. Jemnou decentraci vzhledem ke středu zornice jsme zaznamenali u 12 očí (3x nazálně, 4x temporálně, 2x nahoru temporálně, 2x nahoru, 1x dolů). Rozdíl ve vnímání fotických fenoménů pravým a levým okem udalo celkem 5 pacientů. Všichni byli ze skupiny s mírně decentrovanými čočkami. Ve všech pěti případech udali pacienti rušivější výjem na oku s čočkou decentrovanou temporálně a temporálně nahoru – ve čtyřech případech byl současně přítomen i větší úhel kappa +3° až +4°. V jednom případě temporální decentrace čočky a malého úhlu kappa (+1°) pacient rozdíl mezi oběma očima nevnímal. Decentrace čočky nazálně, dolů a nahoru nevedla k výraznějším vnímání fotických fenoménů.

Závěr: Dle našich výsledků představuje největší riziko při implantaci multifokálních nitroočních čoček jejich možná temporální decentrace, zejména při vysokém úhlu kappa. Vyšetření úhlu kappa by mělo být částí předoperačního vyšetření před implantací MIOL. Pacientům s vysokým úhlem kappa by MIOL neměla být implantována pro vysoké riziko výraznějších fotických fenoménů po operaci.

Klíčová slova: úhel kappa, multifokální nitrooční čočka, fotické fenomény

SUMMARY

The Importance of Angle Kappa for Centration of Multifocal Intraocular Lenses

Purpose: To evaluate patient satisfaction with multifocal intraocular lens (MIOL) implants (AcrySof Restor) in relation to the size of angle kappa and precise centration of the MIOL.

Methods: Fifty-two eyes of 26 patients were included in this study. All patients underwent bilateral phacoemulsification and multifocal intraocular lens implantation (AcrySof Restor) from January 2008 to April 2010. Preoperative and postoperative examinations included slit lamp biomicroscopy, near and distance uncorrected visual acuity (UCVA) and best-corrected visual acuity (BCVA), contrast sensitivity and measurement of angle kappa. Precise centration of the IOL with respect to the centre of the pupil was evaluated postoperatively. Subjective photic phenomena were evaluated separately for each eye and the patients were asked to compare the perception between the right and left eye.

Results: Angle kappa was positive in all cases, ranging from +1° to +7°. The mean angle kappa was 2.78° and 2.10° in the right and left eye, respectively. The IOL was centred exactly to the centre of the pupil in 40 eyes. In twelve eyes there was a slight decentration of the IOL (3 nasal, 4 temporal, 2 superotemporal, 2 superior, 1 inferior). Different subjective perception of photic phenomena between the two eyes was recorded only in five patients. All these patients were among those with a decentred IOL. Temporal and superotemporal decentration of the IOL caused pronounced photic phenomena in five cases – in four cases there was a greater angle kappa of +3° to +4°. In one case of temporal decentration and a small angle kappa (+1°), the patient failed to observe a difference between both eyes. In the cases of inferior, superior and nasal decentration of the IOL, no difference between both eyes was seen.

Conclusion: According to our results, temporal decentration of the IOL is associated with the greatest risk in multifocal IOL implantation, particularly in cases with a higher angle kappa. An evaluation of angle kappa should be a part of preoperative examination before MIOL implantation. Patients with a high angle kappa should be excluded because of a higher risk of postoperative photic phenomena.

Key words: angle kappa, multifocal intraocular lens, photic phenomena

Čes. a slov. Oftal., 69, 2013, No. 2, p. 64–68

✉ Do redakce doručeno dne 26. 11. 2012

📄 Do tisku přijato dne 27. 5. 2013

MUDr. Marta Karhanová, FEBO

Oční klinika LF UP a FN Olomouc
I.P. Pavlova 6
775 20 Olomouc
e-mail: marta.karhanova@fnol.cz

ÚVOD

Implantace multifokálních nitroočních čoček (MIOL) při operaci katarakty či refrakční výměně čočky představuje v současné době časté řešení pro pacienty, kteří chtějí zůstat po operaci nezávislí na brýlové korekci. Na trhu je nyní k dispozici celá řada MIOL různých designů. V literatuře i v častých diskusích na odborných fórech je věnován velký prostor problematice výběru vhodného pacienta k tomuto výkonu (10). Intolerance MIOL a případná nutnost její explantace představuje totiž vždy velmi nepříjemnou komplikaci jak pro pacienta, tak pro chirurga.

Cesta k dosažení optimálního výsledku a subjektivní spokojenosti pacientů po implantaci MIOL má mnoho úskalí. Za nejdůležitější faktory, které mohou vést k nespokojenosti pacienta, jsou v současné době považovány: reziduální ametropie a astigmatismus, sekundární katarakta a pupila větší než 3 mm (6). Velkým subjektivním problémem a důvodem intolerance MIOL může být i vnímání fockých fenoménů, zejména světelných kruhů kolem bodových zdrojů světla. Výskyt a intenzita vnímání fockých fenoménů jsou v literatuře dávány do spojitosti s decentrací nitrooční čočky, ponechaným fragmentem čočky, opacitami zadního pouzdra, suchým okem, pooperačním astigmatismem, pooperačním sférickým ekvivalentem a vysokým indexem lomu materiálů některých nitroočních čoček (13, 14). Teprve v posledních několika letech je věnována větší pozornost i možnému významu úhlu kappa pro implantaci a centraci multifokálních nitroočních čoček (12). V běžné praxi zatím vyšetřování úhlu kappa před implantací MIOL není standardní součástí předoperačního vyšetření.

V naší studii jsme se zaměřili právě na možný vztah mezi velikostí úhlu kappa, centrací multifokálních nitroočních čoček AcrySof ReSTOR vzhledem ke středu zornice a subjektivním vnímáním fockých fenoménů.

MATERIÁL A METODIKA

Design studie

Do studie byli zařazeni pacienti, kteří podstoupili na našem pracovišti bilaterální operaci katarakty či refrakční výměnu čočky s bilaterální implantací multifokálních nitroočních čoček AcrySof ReSTOR (SN6AD3, SN6AD1) v období od ledna 2008 do

dubna 2010. Ve všech případech bylo provedeno důkladné předoperační vyšetření, které zahrnovalo vyšetření předního segmentu na šterbinové lampě, vyšetření očního pozadí, nejlepší nekorigovanou (UCVA) i korigovanou (BCVA) zrakovou ostrost do dálky i do blízka a vyšetření kontrastní citlivosti. Součástí předoperačního vyšetření byl i edukační pohovor, ve kterém byli pacienti důkladně seznámeni s výhodami i možnými riziky implantace multifokálních čoček. Exkluzními kritérii byla jakákoliv patologie na předním či zadním segmentu, astigmatismus vyšší než 1 D, nereálná očekávání nebo časté řízení motorového vozidla v noci. Vlastní operace byla u všech pacientů provedena jedním chirurgem a identickým operačním postupem. Během operace nesměla být zaznamenána žádná peroperační komplikace (např. volný závěsný aparát, ruptura zadní kapsuly apod.). Výstupní pooperační kontrola pro účely naší studie byla provedena za 6 až 28 měsíců po operaci. Byly zhodnoceny stejné parametry jako před operací. Pozornost jsme navíc věnovali centraci multifokálních čoček vzhledem ke středu zornice. Součástí vyšetření byla fotodokumentace. Na troposkopu byla změřena velikost úhlu kappa. Pacienti vyplnili dotazník subjektivní spokojenosti a byli požádáni o popis subjektivních potíží a vnímání fockých fenoménů. Následně hodnotili focké fenomény izolovaně každým okem zvlášť při pozorování plamene svíčky ze vzdálenosti 4 metrů v zatemněné místnosti. Porovnávali vjem z pravého a levého oka.

Cílem naší práce bylo vyhodnotit subjektivní spokojenost pacientů a vnímání fockých fenoménů po implantaci AcrySof Restor – multifokální jednodukové nitrooční čočky. Tato čočka vyrobená z hydrofobního akrylátu využívá adipozaci, difrakci a refrakci, vše na šestimilimetrové optické části se žlutým filtrem. Přičemž adipozovaná plocha je o průměru 3,6 mm v centru optické části a je tvořena koncentrickými schůdky, jejich výška postupně klesá směrem do periferie. Speciálně jsme se zaměřili na možný vztah mezi velikostí úhlu kappa, centrací multifokálních nitroočních čoček vzhledem ke středu zornice a subjektivním vnímáním fockých fenoménů. Hodnotili jsme izolovaně vjem z pravého a levého oka u každého pacienta. Základním inkluzním kritériem byla tedy bilaterálně implantovaná multifokální nitrooční čočka AcrySof ReSTOR. Z výsledného hodnocení pak byli vyloučeni pacienti, u kterých by vnímání fockých fenoménů mohlo být ovlivněno jinými faktory, než byly sledované parametry – zneokrouhlení zornice, sekundární katarakta,

jakákoliv patologie na předním segmentu, ve sklivci či na sítnici. Při zaznamenané zbytkové refrakční vadě byly pacientem hodnoceny focké fenomény každým okem zvlášť jak naturálně, tak s nejlepší brýlovou korekcí.

VÝSLEDKY

Vstupně bylo do studie zařazeno 56 očí 28 pacientů. Dva pacienti byli z výsledného hodnocení vyloučeni. Důvodem byla v jednom případě při výstupní kontrole diagnostikovaná počínající asteroidní hyalóza ve sklivci na jednom oku a v jednom případě výrazná sekundární katarakta na jednom oku. Do výsledného hodnocení bylo tedy zařazeno 52 očí 26 pacientů.

Ve všech případech jsme naměřili pouze pozitivní hodnoty úhlu kappa v rozmezí $+1^\circ$ až $+7^\circ$. Průměrná hodnota úhlu kappa byla $+2,78^\circ$ na pravém a $+2,10^\circ$ na levém oku. Ani v jednom případě jsme nezaznamenali negativní úhel kappa. Nitrooční čočka byla centrována přesně na střed zornice u 40 očí. Jemnou decentraci vzhledem ke středu zornice jsme zaznamenali u 12 očí 11 pacientů (3x nazálně, 4x temporálně, 2x nahoru temporálně, 2x nahoru, 1x dolů). V celém soboru pacientů byla předoperační průměrná nejlepší nekorigovaná zraková ostrost do dálky 0,3 a do blízka 11,2. Pooperační průměrná nejlepší nekorigovaná centrální zraková ostrost do dálky byla 0,9 a do blízka 1,6.

Rozdíl ve vnímání fockých fenoménů pravým a levým okem před vlastním vyšetřením neudal spontánně či po cíleném dotazu ani jeden pacient. Při vyšetření v zatemnělé místnosti při pozorování plamene svíčky zvlášť pravým a levým okem nicméně tento rozdíl vnímalo celkem 5 pacientů. Korekce malé zbytkové refrakční vady (do 0,5 D sférického ekvivalentu) u dvou pacientů neměla na subjektivní vnímání fockých fenoménů žádný vliv. Všichni pacienti byli ze skupiny s mírně decentrovanými čočkami na jednom oku. Ve všech pěti případech udali pacienti rušivější vjem na oku s decentrovanou čočkou – 3x temporálně a 2x temporálně nahoru. Ve čtyřech případech byl současně přítomen i větší úhel kappa ($+3^\circ$ až $+4^\circ$) (tab. 1).

Dalších šest pacientů, u kterých jsme zaznamenali decentraci čočky vzhledem ke středu zornice, rozdíl ve vnímání fockých fenoménů pravým a levým okem nevnímalo. U jednoho pacienta byla čočka decentrovaná na jednom oku temporálně

Tab. 1. Údaje pacientů, kteří vnímali rozdílně fotické fenomény na pravém a levém oku ve vztahu k centraci čočky a velikosti úhlu kappa

Pacient	Směr decentrace čočky	Subjektivní vnímání fotických fenoménů	Velikost úhlu kappa
č. 1 pravé oko levé oko	temporálně 0	horší	+4° +3°
č. 2 pravé oko levé oko	0 temporálně	horší	+3° +3°
č. 3 pravé oko levé oko	0 temporálně	horší	+4° +4°
č. 4 pravé oko levé oko	nahoru temporálně 0	horší	+3° +3°
č. 5 pravé oko levé oko	nahoru temporálně 0	horší	+1° +1°

Tab. 2. Údaje pacientů s decentrovanými čočkami, kteří nevnímali rozdílně fotické fenomény na pravém a levém oku ve vztahu k centraci čočky a velikosti úhlu kappa

Pacient	Směr decentrace čočky	Subjektivní vnímání fotických fenoménů	Velikost úhlu kappa
č. 1 pravé oko levé oko	0 nazálně	stejně	+3° +3°
č. 2 pravé oko levé oko	temporálně nazálně	stejně	+3° +1°
č. 3 pravé oko levé oko	0 nazálně	stejně	+1° +3°
č. 4 pravé oko levé oko	0 nahoru	stejně	+2° +1°
č. 5 pravé oko levé oko	nahoru 0	stejně	+2° +3°
č. 6 pravé oko levé oko	dolů 0	stejně	+1° +2°

při malém úhlu kappa (+1°) a na druhém oku nazálně při větším úhlu kappa (+3°). Ve dvou případech byla čočka na jednom oku decentrovaná nazálně, ve dvou případech nahoru a v jednom případě dolů (tab. 2).

DISKUSE

Úhel kappa je úhel mezi osou vidění a pupilární přímkou (obr. 1). Osa vidění je definovaná jako spojnice mezi fixačním bodem a foveou. Pupilární přímka je přímka jdoucí středem zornice kolmo na rohovku. Úhel kappa označujeme jako pozitivní, prochází-li osa vidění nazálně od pupilární přímky, a jako negativní, prochází-li osa vidění temporálně od pupilární přímky (obr. 2). U naprosté většiny pacientů najdeme fyziologický pozitivní úhel kappa do +4° až +5° (4, 8). Při tomto fyziologickém úhlu kappa není tedy rohovkový reflex centrován přesně na střed rohovky, ale je decentrován asi 1 mm nazálně od vertikálního meridiánu a asi 0,5 mm nad horizontálním meridiánem

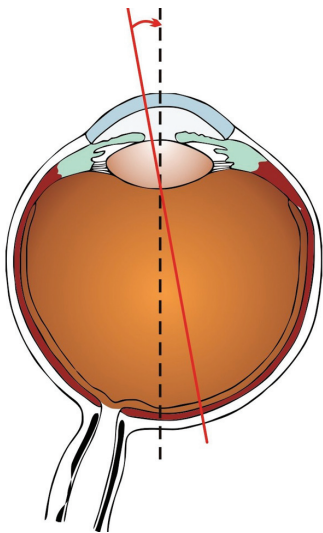
(7) (obr. 3). Patologický pozitivní úhel kappa vzniká při dislokaci makuly temporálně, např. při retinopatii nedonošených. K nazální dislokaci makuly v důsledku jizvy mezi makulou a optickým nervem dochází jen zřídka, tedy negativní patologický úhel kappa nebývá častým nálezem.

Význam úhlu kapa je velmi dobře znám ve strabologii a jeho zhodnocení je důležitou součástí předoperačního vyšetření. Vysoký úhel kappa je jednou z příčin pseudostrabismu. Je-li pozitivní úhel kappa větší než +5° (rohovkový reflex je decentrován nazálně), vzniká dojem divergentního strabismu. Naopak, pokud je negativní úhel kappa větší než -5° (rohovkový reflex je decentrován temporálně) budí dojem strabismu konvergentního. V práci zabývající se velikostí úhlů kappa u různých typů strabismů (3) byly prokázány signifikantně vyšší hodnoty úhlu kappa u pacientů s exotropií ve srovnání se skupinou pacientů s esotropií i kontrolní skupinou (3).

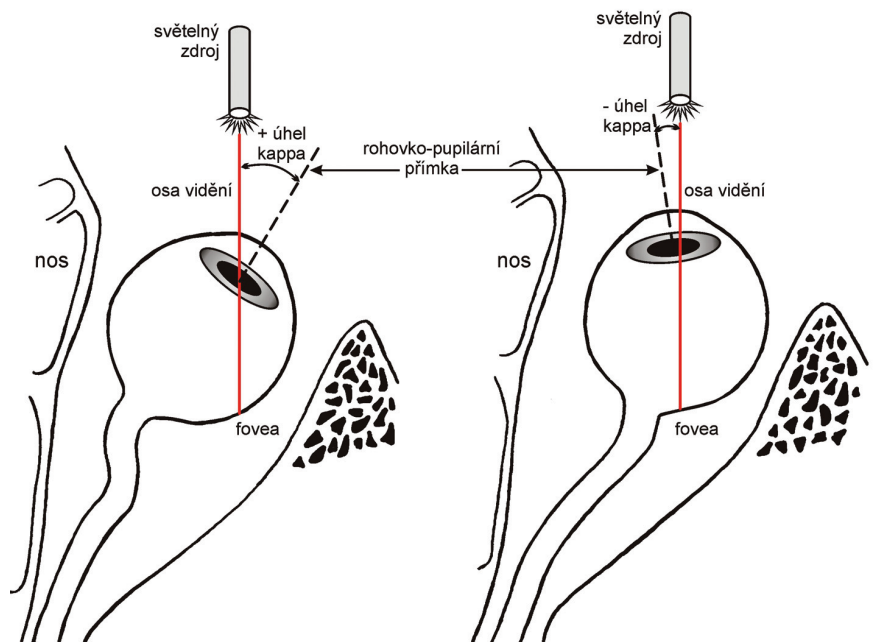
Význam úhlu kappa je velmi dobře znám také na poli refrakční chirurgie. Velmi důležitý je při centraci ablační zóny, a to zejména při hyperopických laserových refrakčních výkonech (11).

Význam úhlu kappa při implantaci nitroočních čoček se začal dostávat do popředí současně s rozvojem chirurgických postupů a vývojem nových typů nitroočních čoček. Kottler (9) referovala pacienta s fakickou torickou nitrooční čočkou (Verisyse) a vysokým úhlem kappa, u kterého decentrace čočky dle osy vidění zlepšila pooperační výsledek. Prakash (12) ve své studii potvrdil asociaci fotických fenoménů s velikostí úhlu kappa po implantaci MIOL (ReZoom). Pravděpodobným důvodem pro možný vyšší výskyt fotických fenoménů při vysokém úhlu kappa po implantaci MIOL difrakčního typu (ReZoom, AcrySof ReSTOR), může být fakt, že paprsek směřující do fovey neprochází v případě vysokého úhlu kappa přímo středem MIOL, ale blíží se k hraně prvního koncentrického prstence (obr. 4). V české literatuře o této problematice zatím nebylo referováno.

Cílem naší práce nebylo hodnotit intenzitu vnímání fotických fenoménů na stupnici, ale srovnat vjem z pravého a levého oka v souvislosti se sledovanými parametry. Rozdíl ve „vidění“ mezi pravým a levým okem před vlastním objektivním vyšetřením uvedlo více pacientů, ve všech přípa-



Obr. 1. Úhel kappa je úhel, který svírá osa vidění (spojnice mezi fixačním bodem a foveu) a pupilární přímka (přímka jdoucí středem zornice kolmo na rohovku)

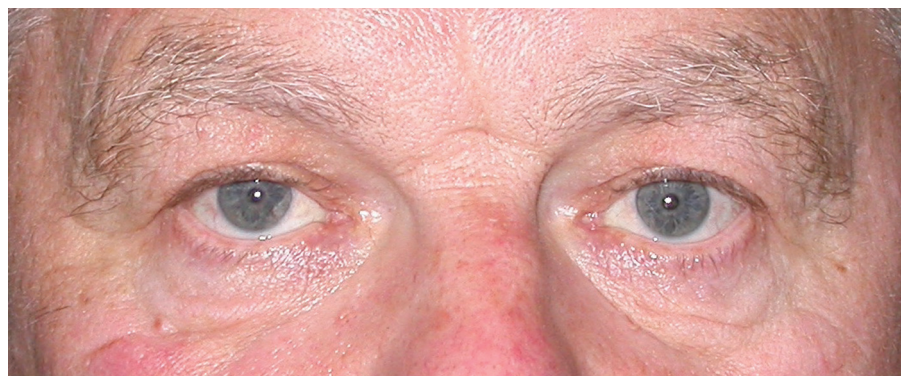

Obr. 2. Schematické zobrazení pozitivního a negativního úhlu kappa

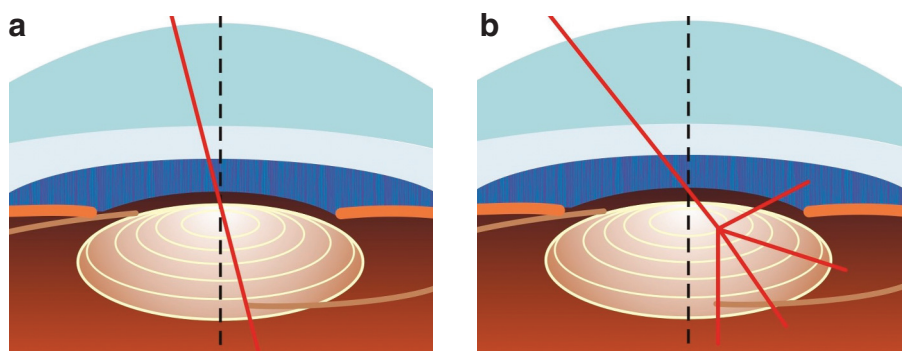
dech to ale souviselo s rozdílnou UCVA mezi pravým a levým okem v důsledku zbytkové refrakční vady. Rozdíl ve vnímání fotických fenoménů pravým a levým okem si v našem souboru před vlastním vyšetřením neuvědomoval ani jeden pacient. Při vyšetření v zatemněné místnosti při pozorování plamene svíčky bylo 5 pacientů překvapeno, že „kruhy“ kolem plamene vnímají na jednom oku výrazněji. Ve třech případech přitom měli pacienti výbornou UCVA obou očí do blízka i do dálky. Ve dvou případech byla na oku, kde byly fotické fenomény vnímány výrazněji, mírně snížena UCVA do dálky. S korekcí se ale rozdílné vnímání fotických fenoménů nezměnilo. Toto naše zjištění stran subjektivního vnímání koreluje s výsledky publikovaných studií (12, 13), v nichž bylo potvrzeno, že jedním z nejdůležitějších faktorů pro spokojenost pacientů po implantaci MIOL je dosažení co nejlepší UCVA. Velmi pravděpodobně proto, že zatímco fotické fenomény pacient vnímá v různě velké míře jen za určitých světelných podmínek, tak sníženou UCVA si uvědomuje během celého dne. Lze tedy předpokládat, že pacient spíše zpozoruje rozdíl v UCVA mezi pravým a levým okem, než rozdílné vnímání fotických fenoménů. Zajímavým vedlejším zjištěním, které ale nebylo cílem naší studie a nebylo nijak kvantifikováno, byly reakce pacientů a popis intenzity fotických fenoménů po zapálení plamene svíčky při jeho sledování oběma očima. V některých případech byly fotické fenomény zcela bagatelizovány, jindy byly „kruhy a světla“ popisovány velmi dramaticky.

Dalšími faktory, které mohou mít dle literatury vliv na výslednou spokojenost pacientů po implantaci MIOL, je vysoký zbytkový cylinder a indukované aberace vyšších řádů (1, 2). S nebezpečím vnímání fotických fenoménů je spojována zejména

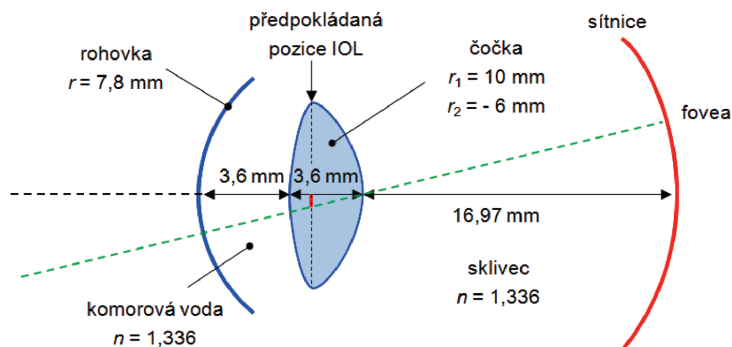
vyšší sférická aberace. Vyšší koma je asociováno s vysokým úhlem kappa (15). Do našeho souboru nebyli vstupně zařazeni pacienti s vyšší hodnotou cylindrické korekce. Také pooperačně jsme wavefront analýzu neprováděli.



Obr. 3. Pacient s pozitivním úhlem kappa – rohovkový reflex není přesně ve středu zornice, je decentrován nazálně



Obr. 4. Při malém úhlu kappa prochází paprsek směřující do fovey přes centrální část čočky (a). Při velkém úhlu kappa prochází blíže hraně koncentrického prstence MIOL (b), což může způsobit výraznější fotické fenomény.



Obr. 5. Gullstrandův zjednodušený schematický model oka

rem se v našich výpočtech ukázala být hloubka přední komory, resp. efektivní pozice MIOL v oku. Při změlčující se přední komoře může představovat riziko i podstatně menší úhel kappa. Na potvrzení a ověření této teorie v současné době pracujeme.

ZÁVĚR

Dle našich výsledků představuje největší riziko při implantaci multifokálních nitroočních čoček jejich temporální decentrace, zejména při vysokém úhlu kappa. Na základě provedených výpočtů se domníváme, že dalším rizikovým faktorem ve spojení s vysokým úhlem kappa je mělká přední komora. I malá decentrace čočky temporálním směrem by mohla vést v těchto případech k výraznějšímu vnímání fockických fenoménů. Vyšetření úhlu kappa by mělo být nedílnou součástí předoperačního vyšetření před implantací multifokálních čoček. Pacienti s vysokým úhlem kappa by pak měli být upozorněni na větší nebezpečí vnímání fockických fenoménů po implantaci multifokálních čoček typu AcrySof ReSTOR, nebo by měl být zvolen jiný typ implantátu.

Autoři děkují za pomoc při sběru dat studentce Přírodovědecké fakulty UP v Olomouci Bc. Zdence Vaňharové a ortoptické sestře Marii Hüblové z Oční kliniky LF UP a FN Olomouc, za přípravu obrazové dokumentace grafičce Mgr. Zdence Michálikové.

V našem souboru bylo u všech pacientů spojeno výraznější vnímání fockických fenoménů s decentrací čočky temporálním směrem. Vzhledem k tomu, že všichni pacienti měli současně pozitivní úhel kappa, šlo o decentraci proti tomuto úhlu. Decentrace čočky nazálně (tedy ve směru pozitivního úhlu kappa) nevedla ke zhoršení vnímání fockických fenoménů ani v jednom případě. Tento náš poznatek potvrdil teorii o významu úhlu kappa při implantaci MIOL.

Při implantaci difrakčního typu MIOL (AcrySof ReSTOR, ReZoom) je v současné době doporučováno umístění haptik vertikálně u čísla 6 a 12 a čočka mírně decentrovat ve směru osy vidění – při pozitivním úhlu kappa, který nacházíme u naprosté většiny populace, tedy nazálním směrem. Vzhledem k celé řadě faktorů, které ve výsledku mohou ovlivnit definitivní pozici čočky (nepravidelnost kapsulorexe, kontrakce kapsuly při uvolněním závěsném aparátu, rotace čočky v důsledku paměti haptiků apod.), však nelze zaručit, že čočka peroperačně decentrovaná nazálně dle osy vi-

dění v této pozici zůstane i v pooperačním období (12). Vysoký úhel kappa představuje tedy při implantaci těchto čoček velmi důležitý rizikový faktor. Na otázku, jak velký úhel kappa již představuje riziko pro implantaci AcrySof ReSTOR (pokud předpokládáme centraci čočky na střed zornice), jsme však v literatuře odpověď nenašli.

Na základě detailní znalosti parametrů čočky AcrySof ReSTOR a s využitím geometrické optiky jsme provedli na vhodném teoretickém modelu oka (Gullstrandovo zjednodušené schematické oko) (obr. 5) optickou konstrukci průchodu paprsků přes uzlový bod po implantaci AcrySof ReSTOR.

Při tomto modelu oka by paprsek směřující do fovey prošel okrajem prvního prstence až při úhlu kappa 9° až 10°. Tato hodnota je nicméně proměnná v závislosti na změně jednotlivých parametrů oka (axiální délka oka, hloubka přední komory, zakřivení rohovky, optická mohutnost implantované MIOL). Experimentálně jsme měnili jednotlivé parametry. Nejdůležitějším fakto-

LITERATURA

1. **Agarwal, A., Prakash, G., Jacob, S. et al.:** Can uncompensated higher order aberration profile, or aberropia be responsible for subnormal best corrected vision and pseudo-amblyopia. *Med Hypotheses*, 2009; 72: 574–577.
2. **Agarwal, A., Jacob, S.:** Aberropia: a new refractive entity. *J Cataract Refract Surg*, 2007; 33: 1935–1836.
3. **Basmak, H., Sahin, A., Yildirim, N. et al.:** The angle kappa in strabismic individuals. *Strabismus*, 2007; 15: 193–196.
4. **Basmak, H., Sahin, A., Yildirim, N. et al.:** Measurement of angle kappa with synoptophore and Orbscan II in a normal population. *J Cataract Refract Surg*, 2007; 23: 456–460.
5. **Chan, C.C.K., Boxer Wachler, S.:** Centration analysis of ablation over the coaxial light reflex for hyperopic LASIK. *J Cataract Refract Surg*, 2006; 22: 467–471.
6. **DeVries, N.E., Webers, C.A.B., Touwslager, W.R.H. et al.:** Dissatisfaction after implantation of multifocal intraocular lenses. *J Cataract Refract Surg*, 2011; 37: 859–865.
7. **Divišová, G.:** *Strabismus*, Avicenum Praha, 1979: 140.
8. **Hashemi, H., Khabazkhoob, M., Yazdani, K. et al.:** Distribution of angle kappa measurements with Orbscan II in a population-based survey. *J Cataract Refract Surg*, 2010; 26: 966–971.
9. **Kottler, U.B., Tehrani, M., Dick, B.:** Impact of the line of sight on toric phakic intraocular lenses for hyperopia. *J Cataract Refract Surg*, 2004; 30: 1799–1801.
10. **Marešová, K., Mlčák, P., Vlácil, O.:** Výsledky operací katarakty s implantací AcrySof ReSTOR SN6AD3. *Čes. a slov. Oftal.*, 2010; 1: 26–28.
11. **Nepomuceno, R.L., Boxer Wachler, B.S., Kim, J.M. et al.:** Laser in situ keratomileusis for hyperopia with the LADARVision 4000 with centration on the coaxially sighted corneal light reflex. *J Cataract Refract Surg*, 2004; 30: 1281–1286.
12. **Prakash, G., Prakash, D.R., Agarwal, A. et al.:** Predictive factor and angle kappa analysis for visual satisfactions in patients with multifocal IOL implantation. *Eye*, 2011; 25: 1187–1193.
13. **Walkow, L., Klemen, U.M.:** Patient satisfaction after implantation of diffractive designed multifocal intraocular lenses in dependence on objective parameters. *Graefes Arch Clin Exp Ophthalmol*, 2001; 239: 683–687.
14. **Woodward, M.A., Randleman, J.B., Stulting, R.D.:** Dissatisfaction after multifocal intraocular lens implantation. *J Cataract Refract Surg*, 2009; 3: 992–997.
15. **Taberner, J., Benito, A., Alcón, E. et al.:** Mechanism of compensation of aberrations in the human eye. *J Opt Soc Am A Opt Image Sci Vis*, 2007; 24(10): 3274–3283.