

VYUŽITÍ ANTI VEGF PREPARÁTŮ A PDT V LÉČBĚ RETINÁLNÍHO JUXTAPAPILÁRNÍHO HEMANGIOMU

Matušková V., Vysloužilová D.

Oční klinika FN a LF MU, Brno,
přednostka prof. MUDr. Eva Vlková,
CSc.

Práce byla přednesena ve formě přednášky na XXI. sjezdu ČOS v Brně v roce 2013

SOUHRN:

Cíl: Cílem této práce je prezentovat klinické zkušenosti s terapií retinálního juxtapapilárního hemangiomu pomocí intravitreální aplikace anti VEGF látky (bevacizumabu) a pomocí fotodynamické terapie (PDT) s Visudyne (verteporfinem).

Materiál a metodika: Autoři prezentují případ 34letého pacienta, u kterého byl diagnostikován retinální hemangiom lokalizovaný na papile n. II. Subjektivně pacient udával zhoršení vidění, při klinickém vyšetření byl v makule patrný edém s tvrdými exsudáty šířící se z hemangiomu, nejlépe korigovaná zraková ostrost (NKZO) byla 4/20.

Výsledky: Pacient nejprve absolvoval léčbu pomocí intravitreální aplikace bevacizumabu, po první aplikaci došlo k ústupu edému z makuly a ke zlepšení nejlépe korigované zrakové ostrosti na 4/12. Po měsíci od první aplikace došlo k recidivě edému a byly aplikovány další 2 injekce bevacizumabu, i přes tuto léčbu došlo k dalšímu zhoršení exsudace z hemangiomu a ke zhoršení nejlépe korigované zrakové ostrosti na 4/32. Následně bylo provedeno jedno sezení fotodynamické terapie s verteporfinem. Po této terapii došlo ke stabilizaci nálezu na očním pozadí, NKZO byla 4/40. Ani 1 rok po provedeném PDT nedošlo k recidivě.

Závěr: Na základě našich zkušeností se PDT s Visudyne jeví jako slibná metoda terapie juxtapapilárních kapilárních hemangiomů. PDT snižuje prosakování tekutiny z hemangiomu a redukuje velikost hemangiomu.

Klíčová slova: kapilární hemangiom, PDT, juxtapapilární hemangiom, bevacizumab, verteporfin, Hippel Lindauův syndrom

SOUHRN:

The Use of Anti-VEGF Preparations and PDT in the Treatment of Retinal Juxtapapillary Hemangioma - A Case Report

Aim: The aim of this paper is to present clinical experience with the therapy of retinal juxtapapillary hemangioma using the intravitreal application of anti-VEGF substance (bevacizumab) and photodynamic therapy (PDT) with verteporfine (Visudyne).

Material and methods: The authors present a case of a 34 years old male patient with diagnosed retinal hemangioma localized on the optic disc. Subjectively, the patient noticed decrease of vision, and during the clinical examination, the edema in the macula region spreading from the hemangioma with hard exudates was found; the best-corrected visual acuity (BCVA) was 4/20 (0.2).

Results: First, the patient was treated by intravitreal applications of bevacizumab; after the first application, the edema from the macula subsided, and the best-corrected visual acuity improved to 4/12 (0.33). After one month of the first application, a recurrence of the edema occurred and other two injections of bevacizumab were applied; despite this treatment, further worsening of the exudation from the hemangioma and worsening of the BCVA to 4/32 (0.125) occurred. Subsequently, one session of photodynamic therapy with verteporfine was held. After this therapy, the finding on the posterior ocular pole was stabilized; the BCVA was 4/40 (0.1). Even one year after the PDT therapy, no recurrence was present.

Conclusion: According to our experience, the PDT with Visudyne appears as promising therapy method of juxtapapillary capillary hemangiomas. The PDT decreases the leaking of the fluid from hemangioma and decreases the size of hemangioma.

Key words: Capillary hemangioma, PDT, juxtapapillary hemangioma, bevacizumab, verteporfine, von Hippel – Lindau disease

Čes. a slov. Oftal., 70, 2014, No. 5, p. 196–200

✉ Do redakce doručeno dne 24. 6. 2014

✍ Do tisku přijato dne 9. 9. 2014

MUDr. Veronika Matušková, Ph.D., FEBO
Oční klinika FN Brno a LF MU
Jihlavská 20
625 00 Brno
v.matuskova@email.cz

ÚVOD

Retinální hemangiom je benigní cévní nádor vycházející z cév sítnice nebo zra-

kového nervu. V anglosaské literatuře je někdy používáno synonymum retinální hemangioblastom. Vyskytuje se samostatně (jednostranně) nebo mnohočetně jako součást von Hippel Lindauova syndromu. Objevuje se obvykle u pacientů ve věku 15–35

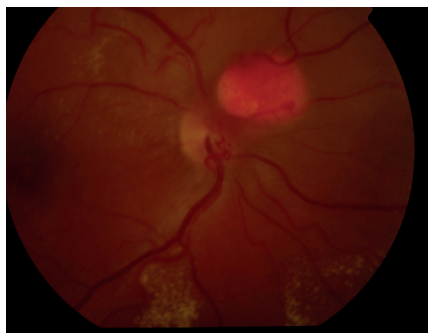
let, medián věku výskytu hemangiomu u Hippel Lindauova syndromu je 18 let, u izolovaných lézí 31 let [3].

Tumor je složen z cévních struktur podobných kapilárám, proto se užívá označení kapilární. Hemangiom má obvykle en-

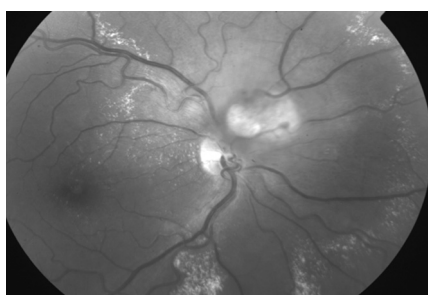
dofytický růst. Je charakteristický oválným tvarem, růžovou barvou, dobrým ohraničením a dilatovanou, tortuózní přívodnou tepnou a odvodnou vénou. Často je spojen s přítomností retinálního otoku, serózní elevací sítnice či výskytem tvrdých exsudátů. Může být lokalizován na sítnici nebo na papile zrakového nervu. Méně častý je exofytický růst hemangiomu. V tomto případě je patrna malá dobře ohraničená plakoidní juxtapapilární léze s dilatovanými krevními cévami. Na fluorescenční angiografii lze pozorovat časnou hyperfluorescenci léze s pozdním prosakováním [3, 9].

KAZUISTIKA

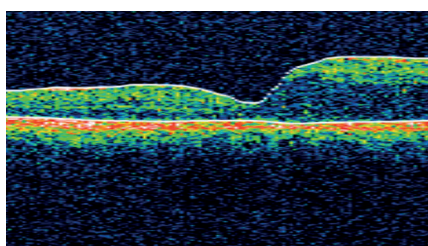
Na ambulanci naší kliniky se dostavil 32letý muž pro měsíc trvající zhoršení vidění na pravém oku. Celkově se léčil s hypertenzí, na zavedené medikaci betaxololu hydrochloridum 20 mg/den měl krev-



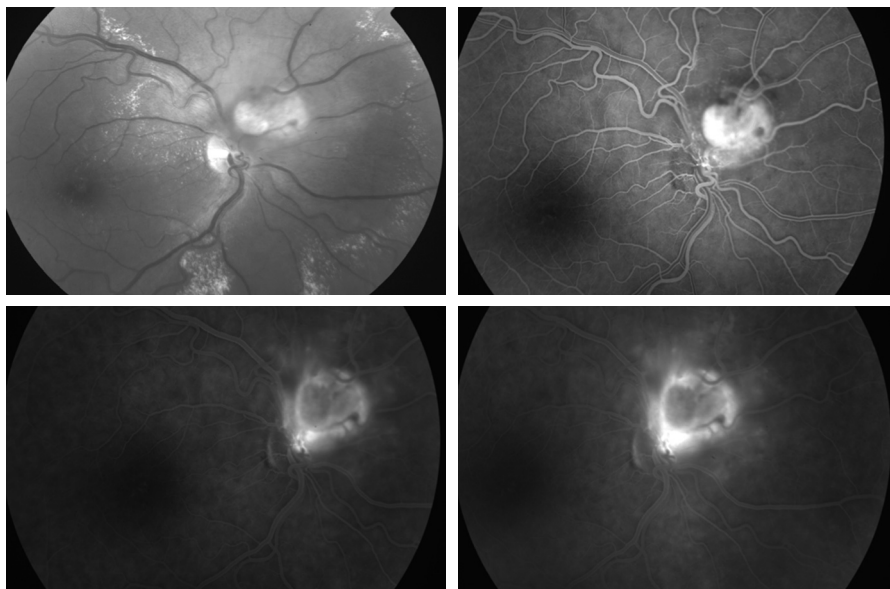
Obr. 1



Obr. 2



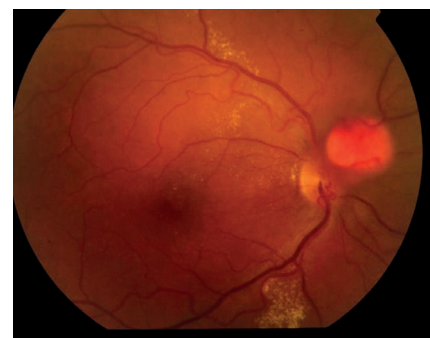Obr. 3



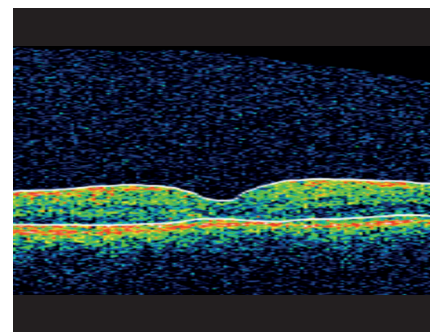
Obr. 4

ní tlak kompenzován. Při objektivním vyšetření byla zraková ostrost (ZO) pravého oka s korekcí - 0,75 Dsf 4/20, na levém oku byl vizus s -1,0 Dsf 4/4. Nitrooční tlak byl v normě, nález na předním segmentu fyziologický. Po navození arteficiální mydriázy byl na fundu pravého oka na papile zrakového nervu patrný vaskularizovaný prominující útvar průměru 1,5 PD (papilární diametr) s edémem s tvrdými exsudáty šířící se z vaskularizované léze do makuly (obr. 1, 2, 3). Nález na fundu levého oka byl fyziologický. Pro potvrzení diagnózy jsme provedli fluorescenční angiografii (obr. 4). Ložisko na papile se sytily kontrastní látkou od časně arteriální fáze, postupně bylo patrné prosakování z léze do okolí. Lézi jsme diagnostikovali jako solitární juxtapapilární kapilární hemangiom. K vyloučení hemangiomů v centrální nervové soustavě a v ledvinách jsme provedli magnetickou rezonanci mozku a sonografické vyšetření ledvin, nález by negativní.

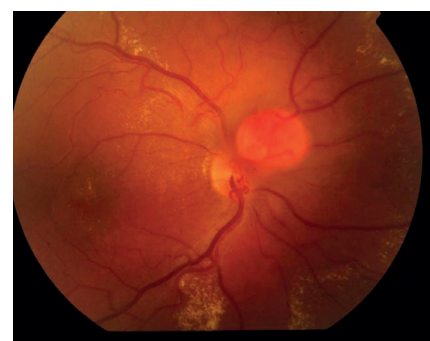Vzhledem k velikosti a lokalizaci léze na papile zrakového nervu jsme neindikovali provedení laserové fotokoagulace, kryalizace ani brachyterapie. Po zhodnocení nálezů a po prostudování publikovaných prací jsme se rozhodli přistoupit k intravitreálnímu podání bevacizumabu (Avastin, Roche Pharma AG). Aplikovali jsme 2,5 mg bevacizumabu intravitreálně za aseptických kautel na operačním sále. Za týden po aplikaci bylo patrné zlepšení nejlépe korigované zrakové ostrosti (NKZO) na pravém oku na 4/12. Na fundu jsme pozorovali zřetelný ústup edému z makuly, na optické koherenční tomografii (OCT) byla patrna foveolární deprese (obr. 5, 6). Za měsíc od první aplikace do-



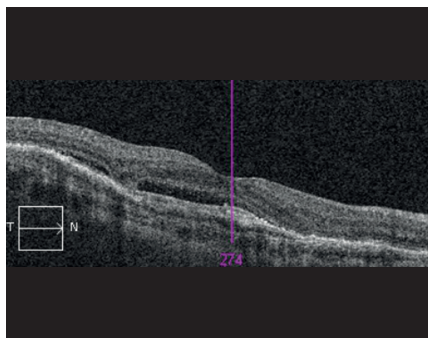
Obr. 5



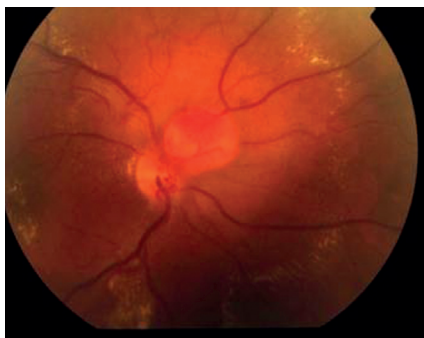Obr. 6



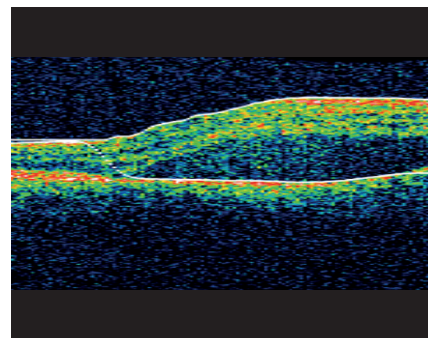
Obr. 7



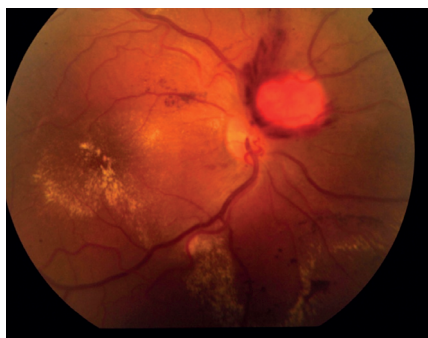
Obr. 8



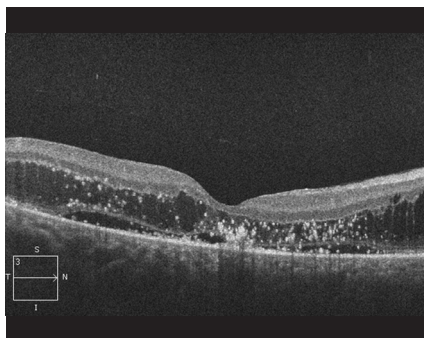
Obr. 9



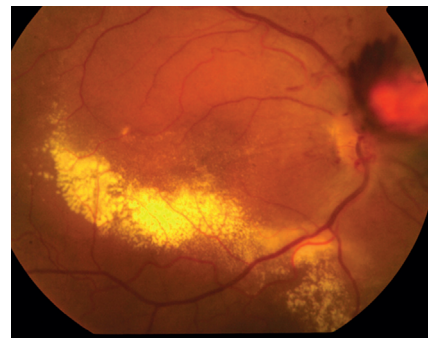
Obr. 10



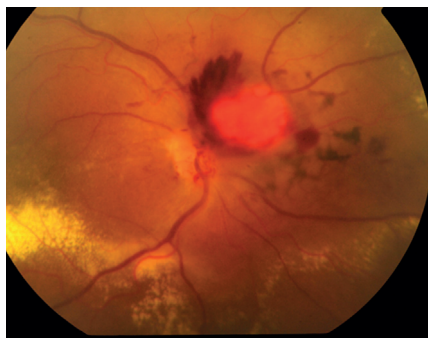
Obr. 11



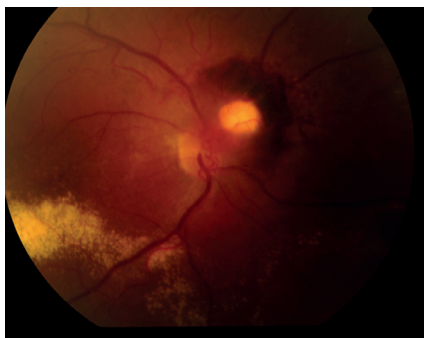
Obr. 12



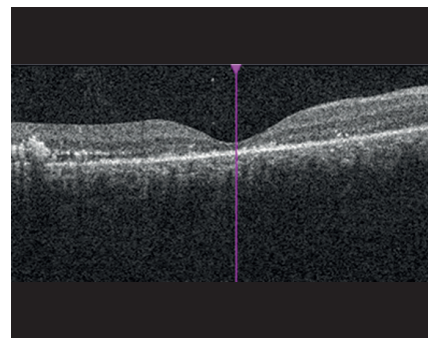
Obr. 13a



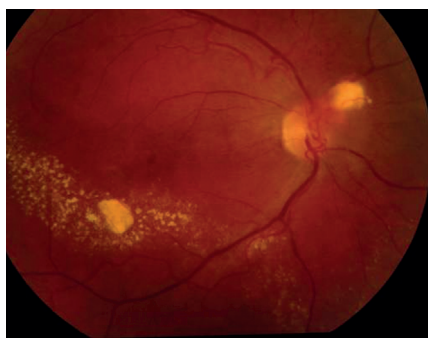
Obr. 13b



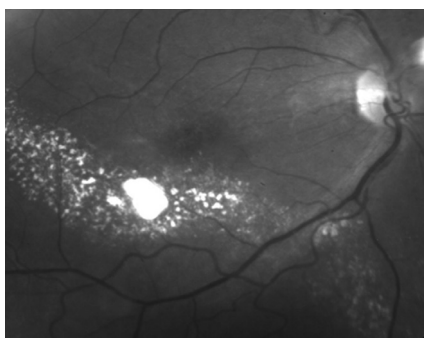
Obr. 14



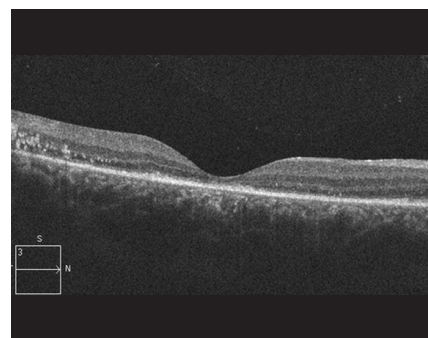
Obr. 15



Obr. 16a



Obr. 16b

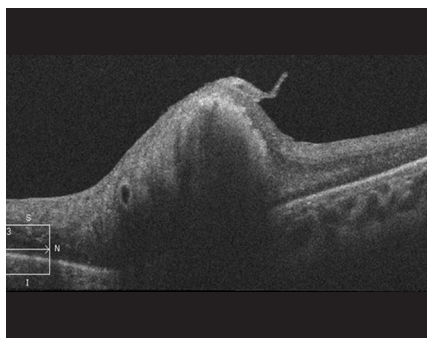


Obr. 17a

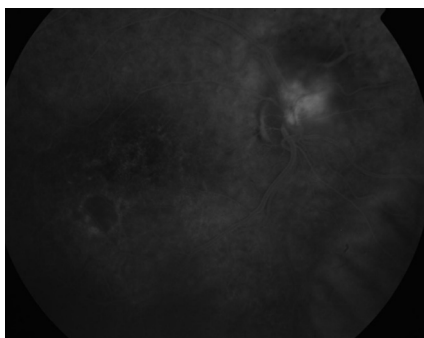
šlo k recidivě edému (obr. 7, 8) a vzhledem k první dobré reakci na léčbu byly aplikovány další 2 injekce bevacizumabu (obr. 9, 10). I přes tuto léčbu došlo k další exsudaci z hemangiomu a ke zhoršení NKZO pravého oka na 4/32. Na fundu pravého oka jsme nově pozorovali hemoragie v okolí hemangiomu (obr. 11). Edém

zasahoval do oblasti makuly a od počátku léčby přibýlo tvrdých exsudátů, především v dolní polovině makuly. Na OCT byl patrný makulární edém (obr. 12). Vzhledem k neúspěšné terapii pomocí látky proti endoteliálnímu cévnímu růstovému faktoru (anti VEGF) jsme se rozhodli přistoupit k provedení fotodynamické terapie

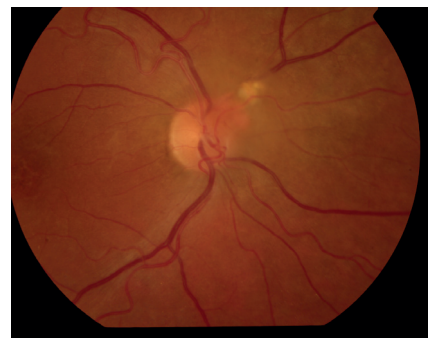
(PDT) s Visudyne ve standardním režimu (obr. 13 a,b), NKZO pravého oka v den provedení PDT byla 4/40sl. Na kontrole za měsíc po PDT byla na očním pozadí patrná výrazná redukce hmoty kapilárního hemangiomu, přetrvávala hemoragie při papile, dále jsme pozorovali snížení exsudace z hemangiomu (obr. 14) a na



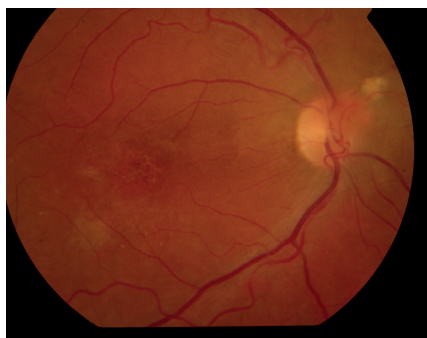Obr. 17b



Obr. 18



Obr. 19a



Obr. 19b

OCT byla patrna foveolární deprese (obr. 15), NKZO pravého oka byla 4/40. Na kontrole za rok po provedení PDT byla na fundu patrna redukovaná masa původního kapilárního hemangiomu, bez doprovodných hemoragií či edému, pod makulou přetrvávaly tvrdé exsudáty (obr. 16). Na OCT byla v makule vytvořena foveolární deprese (obr. 17a). Ve skenu vedeném skrz redukovaný kapilární hemangiom není patrna žádná tekutina nad masou původního tumoru (obr. 17b). Na fluorescenční angiografii jsme pozorovali výraznou redukci hmoty kapilárního hemangiomu, jen v pozdních fázích je patrna jemná hyperfluorescence (obr. 18). Tento nálezní trval i rok a půl po fotodynamické terapii s Visudyne. Byla patrna i další redukce masy hemangiomu (19 a, b).

DISKUSE

Spontánní průběh kapilárního retinálního hemangiomu je obvykle progresivní a vede k výraznému zhoršení zrakové ostrosti. V práci Mc Gabe a kol., kteří sledovali přirozený průběh nemoci u 72 pacientů s kapilární juxtapapilárním hemangiomem, je popisován po 5 letech sledování vizus horší než 20/40 u 65 % pacientů [5]. V české literatuře se problematikou terapie Hipelovy angiomatózy sítnice zabývá Karel. Ve své práci publikoval zkušenosti s lasero-

vou fotokoagulací u hemangiomu uloženého mezi makulou a ekvátorem [4].

Všeobecně je doporučováno zahájit terapeutickou intervenci v okamžiku, kdy se hemangiom stane symptomatický (tj. exsudace nebo subretinální tekutina zhoršuje centrální zrakovou ostrost) [9]. V případě malých symptomatických lézí je doporučována laserová fotokoagulace, nejprve koagulace „feeding vessels“ a dále v několika sezeních koagulace léze stopami s nízkou energií a s delším trváním. Pro větší léze v periférii je doporučována krytalizace, u obrovských lézí lze použít i brachyterapii [10]. Pars plana vitrektomie (PPV) s endolaserovou fotokoagulací je rezervována pro hemangiomy kombinované s neresorbujícím se hemoftalmem, s epiretinální fibrózou nebo s trakčním odchlípením sítnice [3]. Terapie juxtapapilárních hemangiomů je jedna z nejsložitějších a nejrizikovějších. Struktura léze uložené uvnitř sítnice a nervových vláken a absence retinálního pigmentového epitelu, jako primárního absorberu, znamená vysoké riziko poškození nervových struktur při laserové terapii [9]. Vzhledem k tomu, že výše uvedené terapie mají řadu nežádoucích účinků, byly v minulých letech publikovány práce zabývající se systémovou aplikací bevacizumabu [11, 12]. V obou případech systémová aplikace nevedla k dobrému terapeutickému efektu. Další studie se zabývaly intravitreální aplikací bevacizumabu nebo PDT [6, 8, 13]. V literatuře je publikována malá studie s využitím pegaptanibu. U pacientů v této práci došlo ke zmenšení edému a resorpci tvrdých exsudátů, ale léčba nevedla ke zmenšení hemangiomu [2]. Wackenagel a kol. publikovali práci se systémovým podáním bevacizumabu u pacienta s retinálním hemangiomem v dávce 5 mg/kg každý druhý týden. Po 2 měsících léčby došlo ke zlepšení zrakové ostrosti a k regresi makulárního edému. Ale po 7. dávce došlo k tvorbě nového hemangiomu, a proto byla léčba přerušena [12].

Fotodynamická terapie s Visudyne je schválena pro léčbu klasické subfoveolár-

ní chorioideální neovaskulární membrány (CNV) u vlhké formy věkem podmíněné makulární degenerace, dále u myopických a pozánětlivých klasických CNV. Do žíly je podána látka verteporfin v dávce 6mg/m². Po 15 minutách od zahájení infuze s verteporfinem je postižená oblast ozářena laserem o vlnové délce 692 nm po dobu 83 sekund (v dávce 600 mW/cm²). Velikost stopy je volena dle velikosti léze a je přidáván bezpečnostní lem 1000 μm [7]. Mennel a kolektiv u své pacientky aplikovali 5 injekcí bevacizumabu, PDT bylo provedeno 8 dní po první aplikaci bevacizumabu. Za 14 dní po provedení PDT popisují výrazné zlepšení makulárního edému. Pro přetrvávající průsak tekutiny z hemangiomu bylo provedeno za 2 měsíce druhé PDT. Po ukončení léčby během roční sledovací doby došlo ke kompletní resorpci tvrdých exsudátů a intra a subretinální tekutiny. K minimalizaci vazookluzivního efektu Mennel neaplikoval laser na část hemangiomu na papile zrakového nervu [6]. Neúspěšnou terapeutickou kombinací triamcinolonu a PDT pozorovali u své pacientky von Bulow a kol. Po aplikaci 2 injekcí triamcinolonu a jednom sezení PDT došlo ke zvýšení exsudace z kapilárního hemangiomu. Z tohoto důvodu byl pacientce podán bevacizumab intravenózně v dávce 6 mg/kg v 6 cyklech po 14 dnech. Po této léčbě došlo jen přechodně ke zmenšení množství tekutiny na sítnici, během roční sledovací doby došlo opět k nárůstu edému a progresi exsudativního odchlípení sítnice. Další léčbu pacientka odmítla [11].

Pozitivní zkušenosti s trombotizací novotvořených cév a následkem toho s navozením regrese chorioideální hemangiomů byly publikovány v práci Schmidt –Erfurth a kol. [8]. Stejná autorka publikovala úspěšné využití PDT u retinálních juxtapapilárních hemangiomů na souboru 5 pacientů [9]. U všech pacientů došlo k regresi makulárního edému, u 3 pacientů byl pozorován pokles ZO o 1, resp. 3 a 10 řádků v ročním sledovacím období. Pokles o 10 řádků ETDRS optotypů byl po-

zorován u pacientky se vstupním vizem 20/40, u které došlo za 2 hodiny po provedení PDT k náhlému poklesu zrakové ostrosti v důsledku krvácení do sklivce. Během 6 týdnů došlo k resorpci hemoftalmu a bylo patrné zvýšení peripapilární exsudace, proto bylo provedeno druhé sezení PDT. Poté došlo k závažné retinální ischemii a poškození zrakového nervu (verifikováno na visuálních evokovaných potenciálech). U všech 5 pacientů byla zvýšena energie PDT na 100 J/cm². Počet sezení PDT byl 1 až 3 [9]. Pozitivní

zkušenosti s bevacizumabem a PDT při léčbě publikovali i Ziemssen a kolektiv. Dobu aplikace laseru prodloužil na 166 sekund proti standardní době 83 sekund [13]. Uzávěr cévních struktur hemangiomu, i když přechodný, prokazuje ve své práci Bakri a kol. U 11letého chlapce autorka aplikovala dvakrát PDT ve standardním režimu v odstupu 5 týdnů [1].

Klinické experimenty ukazují, že efekt PDT spočívá spíše v remodelaci cévní stěny a ve snížení permeability než v trvalé okluzi [9].

ZÁVĚR

Fotodynamická terapie (PDT) s Visudynem je schopna úspěšně redukovat velikost juxtapapilárního kapilárního hemangiomu i jeho aktivitu. Dle našich zkušeností se jeví jako nadějná kombinace PDT s antiVEGF látkami, které vedou k počátečnímu snížení aktivity tumoru, ale samy o sobě nemají potenciál aktivitu eliminovat.

LITERATURA

1. **Bari, S.J., Sears, J.E., Singh, A.D.:** Transient closure of a retina capillary hemangioma with verteporfin photodynamic therapy, *Retina*, 25, 2005, 8: 1103–1104.
2. **Dahr, S.S., Cusick, M., Roudriguez-Coleman, H. et al.:** Intravitreal anti-vascular endothelial growth factor therapy with pegaptanib for advanced von Hippel-Lindau disease of the retina, *Retina*, 27, 2007; 2: 150–158.
3. **Kanski, J.J.:** Clinical Ophthalmology, A Systemic Approach, 6th Edition, Butterworth Heinemann Elsevier, 2007, 930 str.
4. **Karel, I., Kadlecová, J., Otradovec, J.:** Fotokoagulace Hippelovy angiomatózy sítnice ve fluoroangiografickém obraze. *Čs Ophthalmol*, 29, 1973; 5: 358–362.
5. **Mc Gabe, M.M., Flynn, H.W., Shields, C.L. et al.:** Juxtapapillary capillary hemangiomas. Clinical features and visual acuity outcomes. *Ophthalmology*, 2000; 107: 2240–8.
6. **Mennel, S., Meyer, C.H., Callizo, J. et al.:** Combined intravitreal anti-vascular endothelial growth factor (Avastin) and photodynamic therapy to treat retinal juxtapapillary capillary haemangioma. *Acta Ophthalmol*, 88, 2010; 5: 610–613.
7. Photodynamic therapy of subfoveal choroidal neovascularization in age-related macular degeneration with verteporfin: one-year results of 2 randomized clinical trials—TAP report. Treatment of age-related macular degeneration with photodynamic therapy (TAP) Study Group. *Arch Ophthalmol*, 117, 1999, 10: 1329–45.
8. **Schmidt-Erfurth, U., Hasan, T., Gragouda, E. et al.:** Vascular targeting in photodynamic occlusion of subretina vessels. *Ophthalmology*, 101; 1994: 1953–61.
9. **Schmidt-Erfurth, U.M., Kusserow, C., Barbazetto, I.A. et al.:** Benefits and complications of photodynamic therapy of papillary capillary hemangiomas. *Ophthalmology*, 109, 2002; 7: 1256–66.
10. **Singh, A.D., Shields, C.L., Shields, J.A.:** Von Hippel Lindau disease. *Surv Ophthalmol*, 46, 2001; 2: 117–142.
11. **Von Buelow, M., Pape, s. et Hoerauf, H.:** Systemic bevacizumab treatment of a juxtapapillary retinal haemangioma, *Acta Ophth Scandinavica*, 2007; 85: 114–116.
12. **Wackernagel, W., Lackner, E., Pilz, S. et al.:** Von Hippel-Lindau disease: treatment of retinal haemangioblastomas by targeted therapy with systemic bevacizumab. *Acta Ophthalmol*, 2010; 88: 271–272.
13. **Ziemssen et al.:** Combined treatment of a juxtapapillary retinal capillary haemangioma with intravitreal bevacizumab and photodynamic therapy. *Eye*, 2007; 21: 1125–1126.