

EFEKTIVITA CORNEAL CROSS-LINKINGU V ZASTAVENÍ PROGRESIE KERATOKÓNUSU

Štrmeňová E.^{1,2}, Vlková E.¹,
Michalčová L.¹, Trnková V.¹,
Dvořáková D.¹, Goutaib M.¹,
Němec J.¹, Gerinec A.²

¹ Oční klinika LFMU a FN, Brno, přednostka prof. MUDr. Eva Vlková, CSc.

² Klinika detskej oftalmológie DFNSP, Bratislava, prednosta prof. MUDr. Anton Gerinec, CSc.

SÚHRN

Cieľ: Cieľom štúdie bolo zistiť efektivitu corneal cross-linkingu (CXL) v zastavení progresie keratokónusu.

Metódy: Do súboru bolo zaradených 58 očí pacientov s progresívnym keratokónusom liečených CXL podľa Dresdenského protokolu v rokoch 2007–2009 na Oční klinice FN Brno, ktorých sme rozdelili na základe zmeny maximálneho zakrivenia rohovky do štyroch skupín.

Výsledky: Stabilizáciu maximálneho zakrivenia rohovky sme zaznamenali u 40 % očí, regresiu u 57 % očí v priemere o 1,92D a progresiu ochorenia u 3 % očí 2 roky po CXL.

Skupina očí s regresiou nad 2D mala významne vyššiu najlepšie korigovanú zrakovú ostrosť pred výkonom a aj po výkone v porovnaní so skupinou so stabilizáciou.

Sférický ekvivalent sa zvýšil významne vo všetkých skupinách v priemere, v skupine so stabilizáciou o 0,54 D, v skupine s miernou regresiou o 0,71 D a v skupine s veľkou regresiou o 2,09 D. V skupine s veľkou regresiou malo 100 % očí stabilizáciu alebo zvýšenie SE.

Nedokázali sme vplyv hrúbky rohovky meranej ultrazvukovou metódou na úspešnosť CXL.

Z našich pozorovaní vyplýva, že ak dôjde k poklesu keratometrických hodnôt u pacienta po CXL, tak je komplexný a týka sa všetkých parametrov.

Záver: Zistili sme, že corneal cross-linking zastavuje progresiu ochorenia u 97 % pacientov s progresívnym ochorením dva roky po výkone.

Kľúčové slová: keratokónus, riboflavin, UVA žiarenie, corneal cross-linking, maximálne zakrivenie rohovky, úspešnosť liečby

SUMMARY:

The Effectiveness of Corneal Cross-linking in Stopping the Progression of Keratoconus

Objective. Objective of the study was to prove the efficiency of corneal cross-linking (CXL) in stopping the progression of keratoconus.

Methods. In this study were included 58 eyes of patients with progressive keratoconus who underwent CXL according to the Dresden protocol in the years 2007-2009 at the Ophthalmic clinic FN Brno Bohunice. The eyes of patients were divided into four groups according to the change of maximum curvature of the cornea two years after CXL.

Results. Stabilization of maximum curvature of the cornea have been reported in 40 % of eyes, regression in 57 % of eyes by an average of 1,92D and disease progression in 3 % of eyes 2 years after CXL. The eyes with regression over 2D had significantly higher best-corrected visual acuity before and after the procedure compared to the group with stabilization.

Spherical equivalent increased significantly in all groups, on average, in the group with stabilization of 0,54D, in the group with mild regression of 0,71D and in the group with a large regression of 2,09D. In the group with a large regression 100 % of eyes had stabilization or increase in SE.

Our observations showed that, when a decrease in the patient keratometric values of cornea is present after CXL, it is comprehensive and applies to all parameters.

Conclusion. We have confirmed that corneal cross-linking stops the progression of the disease in 97 % of eyes two years after the procedure.

Key words: keratoconus, corneal cross-linking, riboflavin, UVA irradiation, maximum curvature of the cornea, effectivity of the treatment

Čes. a slov. Oftal., 70, 2014, No. 6, p. 218–222

✉ Do redakce doručeno dne 28. 8. 2014

📄 Do tisku přijato dne 14. 11. 2014

MUDr. Eva Štrmeňová
DFNSP Bratislava
Klinika detskej oftalmológie
Limbova 1
833 40 Bratislava
kuchynarova@gmail.com

ÚVOD

Pred viac ako pätnástimi rokmi bola publikovaná prvá práca zaoberajúca sa

možnosťou použitia cross-linking-u rohovky v liečbe keratokónusu. Obdobie do tohto momentu sa v kontexte liečby keratokónusu nazýva ako pre-CXL éra (22, 19).

Konzervatívna liečba keratokónusu sa zameriava na korekciu refrakčnej chyby.

Tá je najčastejšie kombináciou myopie a nepravidelného astigmatizmu. V počiatkových štádiách býva postačujúca korekcia okuliarmi alebo mäkkými kontaktnými šošovkami (KŠ). Výber vhodnej korekcie je dôležitý pre zlepšenie vízu pacienta, ale

najmä pre minimalizáciu traumatizácie rohovky v jeho hraniciach tolerancie (9, 13, 14, 21).

Transplantácia rohovky je najúspešnejšia, najčastejšia a historicky najskôr zavedená alogénna transplantácia v medicíne. Napriek novým metódam liečby je pre 10-20 % pacientov jediná terapeutická možnosť opätovného získania použiteľného vízu. Dlhodobé výsledky ale najnovšie naznačujú, že napriek predpokladaným výhodám lamelárnych techník transplantácie, štep po hlbokoj lamelárnej transplantácii alebo endokeratoplastike pri rovnakej indikácii a v rovnakom časovom období má horšiu prognózu prežitia ako po penetrujúcej keratoplastike. Pri transplantácii rohovky pre keratokónus je výsledný vízus signifikantne lepší po penetrujúcom zákroku ako po DALK. Po transplantácii rohovky väčšina pacientov potrebuje naďalej korekciu refrakčnej chyby. V niektorých prípadoch je možné ju korigovať metódami laserovej refrakčnej chirurgie (2, 5, 4, 6, 7, 9, 12, 13, 25, 29, 30).

K novým metódam liečby patrí aj implantácia prstencov z polymetylmetakrylátu do periférie rohovky, čo vedie k splošteniu centrálnej časti rohovky a vyklenutiu v mieste prstenca a tým dochádza ku korekcii myopie a astigmatizmu. Samotná implantácia prstenca ale nezasahuje do patofyziologického procesu ochorenia (18, 20).

Pri mnohých sledovaniach rohoviek po CXL bola preukázaná v prednej časti strómy rohovky zvýšená tuhosť, nárast priemeru kolagénových vlákien, nižšia náchylnosť k edému, zvýšená biochemická stabilita proti lytickým enzýmom, teplu, pepsínu, mercaptoetanolu a apoptóza keratocytov. Tieto zmeny siahajú do hĺbky približne 300 µm od povrchu rohovky, čo bolo potvrdené aj konfokálnou mikroskopiou. Tieto fakty len potvrdzujú význam zavedenia CXL do liečby progredujúceho keratokónusu (15, 16, 23, 24, 26, 27, 32).

SÚBOR A METODIKA

Do sledovaného súboru bolo zaradených 58 očí pacientov, s priemerným vekom $28,07 \pm 9,78$ roka (rozsah 13–55 rokov), ktorí podstúpili corneal cross-linking s izotonickým roztokom riboflavínu a abráziou epitelu rohovky podľa Dresdenského protokolu (Riboflavin 0,1 % + 20 % Dextran T500, IROC UV-X 1000) na Očnej klinike FN Brno Bohunice v období od roku 2007 do novembra 2009.

Základné indikačné kritériá boli diagnóza keratokónusu s dokázanou progresiou maximálne za obdobie posledného roku, minimálna hrúbka rohovky 400 µm meraná prístrojom Orbscan II, pacient

s postačujúcim najlepšie korigovaným vízom okuliarovou korekciou, alebo kontaktnou šošovkou. Sledovacia doba v tejto analýze bola 24 mesiacov. Všetci pacienti, u nepľnoletých pacientov aj ich zákonný zástupca, boli riadne poučení o rizikách zákroku, jeho priebehu a pooperačnej starostlivosti a podpísali informovaný súhlas.

Súbor očí sme chceli rozdeliť do štyroch skupín (P, S, R1, R2) podľa rozdielu maximálneho zakrivenia rohovky pred výkonom a v čase dva roky. Keďže sme v našom súbore zaznamenali len u dvoch očí (3 %) nárast maximálneho zakrivenia o viac ako 1D, nebolo možné vytvoriť z nich štatisticky relevantnú skupinu (P). Dvadsať tri očí s hodnotou rozdielu od -1D do +1D bolo zaradených do skupiny so stabilizáciou (S). Do skupiny s miernou regresiou (R1) bolo zaradených 22 očí s poklesom hodnoty medzi 1D – 1,9D a do skupiny s veľkým poklesom (R2) maximálneho zakrivenia rohovky nad 2D sme zaradili 11 očí (tab. 1 a graf 1.). Parametre hodnotené v týchto skupinách boli najlepšie korigovaná zraková ostrosť (BCVA) na ETDRS optotypoch, sférický ekvivalent (SE), hrúbka rohovky meraná ultrazvukovou metódou (UZV CCT) prístrojom Nidek UP-1000 a keratometrické hodnoty namerané prístrojom Orbscan II.

Štatistická analýza bola vykonaná programom STATISTICA verzia 12.2 v licencií MU a programom Microsoft Office Excel 2007. Vzhľadom na nepotvrdené normálne rozloženie hodnôt boli použité na analýzu údajov neparametrické metódy (Wilcoxonov párový test). Štatistická významnosť testov bola hodnotená na hladine významnosti $\alpha = 0,05$.

VÝSLEDKY

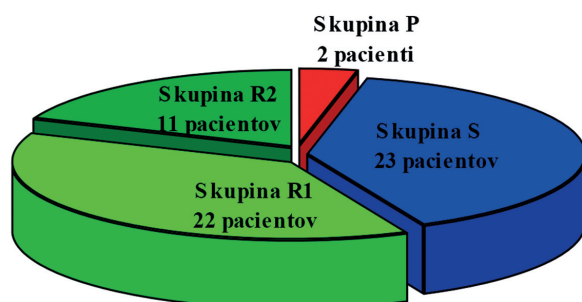
Pri porovnaní najlepšie korigovanej zrakovej ostrosti (BCVA) v skupinách očí rozdelených podľa úspešnosti zákroku (S, R1, R2) nebolo potvrdené štatisticky významné zvýšenie. Pri porovnaní percenta očí so zlepšením BCVA v skupine R2 bolo najvyššie (73 %). Pri porovnaní medzi skupinami mali oči v skupine s najvyššou regresiou pred zákrokom horšiu najlepšie korigovanú zrakovú ostrosť ako oči v skupine so stabilizáciou a tento rozdiel sa ešte zvýraznil v neprospech skupiny R2 po 2 rokoch. Kompletné výsledky sú uvedené v tab. 2.

Pri porovnaní sférického ekvivalentu (SE) v skupinách bolo potvrdené štatis-

Tab. 1 Rozdelenie očí pacientov do skupín podľa úspešnosti corneal cross-linkingu (CXL).

Skupina	kritérium delenia – úspešnosť zákroku	Počet očí	Priemerný vek \pm smerodajná odchýlka	Vekový rozsah (roky)
P	progresia (nárast MAX >1D)	2	-	27 a 42
S	stabilizácia (zmena MAX -1 až +1D)	23	$28,22 \pm 8,75$	17 - 45
R1	regresia (pokles MAX 1-1,9D)	22	$25,36 \pm 8,76$	13 - 43
R2	regresia (pokles MAX > 1,9D)	11	$32,00 \pm 12,75$	17 - 55

(MAX – maximálne zakrivenie rohovky)



Graf 1 Rozdelenie očí podľa úspešnosti CXL.

Tab. 2 Najlepšie korigovaná zraková ostrosť (BCVA) v skupinách pacientov rozdelených podľa úspešnosti CXL (počet písmen).

BCVA (počet písmen)	Počet očí	Priemer	Smerodajná odchyčka	Rozsah hodnôt	Zvýšenie Počet (%)	Stabilizácia Počet (%)	Zníženie Počet (%)	p hodnota v skupine
S pred	22	45,05	11,30	15 – 59	-	-	-	-
R1 pred	21	42,71	8,27	23 – 55	-	-	-	-
R2 pred	11	35,64	12,22	15 – 55	-	-	-	-
S 2R	22	49,00	9,84	21 – 60	15 (68 %)	3 (14 %)	4 (18 %)	0,05
R1 2R	21	44,73	8,66	25 – 55	12 (57 %)	3 (14 %)	6 (29 %)	0,19
R2 2R	11	39,09	8,57	28 - 50	8 (73 %)	1 (9 %)	2 (18 %)	0,10

(S – skupina so stabilizáciou maximálneho zakrivenia rohovky, R1 – skupina s regresiou 1 až 1,9D, R2 – skupina s regresiou nad 2D, pred – pred výkonom, 2R – 2 roky po výkone)

Pozn.: u dvoch pacientov nebolo možné stanoviť BCVA s okuliarovými šošovkami spoľahlivo pre vysoký astigmatizmus, významnosť je stanovená z párových hodnôt

ticky vysoko významné zvýšenie záporného SE po 2 rokoch po CXL. V skupine so stabilizáciou bolo zvýšenie v priemere o 0,54D, v skupine s miernou regresiou o 0,71D a v skupine s veľkou regresiou o 2,09D. V skupine s veľkou regresiou malo 100 % očí stabilizáciu alebo zvýšenie SE. Pri porovnávaní hodnôt SE medzi skupinami bol signifikantný rozdiel pred zákrokom medzi skupinami S a R2, a R1 a R2 v neprospech skupiny R2. V čase 2R po CXL sa táto signifikancia stráca, z čoho vyplýva, že oči v skupine s veľkou regresiou (R2) prekvapivo mali pred zákrokom signifikantne najnižší záporný SE, ale po 2 rokoch po CXL sa tak zvýšil, že sa rozdiel medzi skupinami stratil. Kompletne údaje sú uvedené v tab. 3.

Pri porovnaní hodnôt hrúbky rohovky meranej ultrazvukovou metódou v jednotlivých skupinách očí a ani medzi skupinami nebol zaznamenaný signifikantný rozdiel pred CXL a 2 roky po CXL. Na základe týchto výsledkov nebol dokázaný vplyv hrúbky rohovky meranej ultrazvukovou metódou na úspešnosť CXL (tab. 4).

Pri porovnaní keratometrických hodnôt vo všetkých skupinách bolo zaznamenané štatisticky významné zníženie v porovnaní medzi stavom pred CXL a po 2 rokoch okrem hodnoty Sim K a MIN v skupine so stabilizáciou.

Pri porovnávaní hodnôt minimálneho zakrivenia rohovky a nepravidelnosti rohovky v 3mm zóne medzi skupinami nebol zaznamenaný signifikantný rozdiel

ani pred ani 2 roky po CXL. Štatisticky signifikantný rozdiel medzi skupinami S a R2 bol medzi predoperačnými hodnotami simulovanej keratometrie, maximálneho zakrivenia rohovky a nepravidelnosti rohovky v 5mm zóne, kde vyššie hodnoty pred výkonom mali oči v skupine s veľkou regresiou, ale tento významný rozdiel sa po 2 rokoch stratil.

Pri porovnaní priemerných hodnôt všetkých keratometrických parametrov pred výkonom má najvyššie hodnoty skupina s najvyššou regresiou.

Z týchto pozorovaní vyplýva, že oči v skupine R2 mali najvyšší pokles všetkých keratometrických hodnôt, nielen hodnoty maximálneho zakrivenia rohovky ako výberového kritéria pri rozdeľovaní do skupín P, S, R1 a R2. Ak dôjde

Tab. 3 Sférický ekvivalent (SE) v skupinách pacientov rozdelených podľa úspešnosti CXL (D).

SE (D)	Počet očí	Priemer	Smerodajná odchyčka	Rozsah hodnôt	Zvýšenie Počet (%)	Stabilizácia Počet (%)	Zníženie Počet (%)	p hodnota v skupine
S pred	23	-5,03	4,55	-19,25 až -0,25	-	-	-	-
R1 pred	22	-5,52	3,51	-13,75 až -0,25	-	-	-	-
R2 pred	11	-8,14	2,97	-12,00 až -2,25	-	-	-	-
S 2R	23	-4,49	4,17	-17,00 až 0,50	16 (70 %)	1 (4 %)	6 (26 %)	p < 0,01
R1 2R	22	-4,81	3,25	-13,00 až 0,50	18 (83 %)	1 (5 %)	3 (14 %)	p < 0,01
R2 2R	11	-6,05	3,11	-10,75 až 0,75	9 (82 %)	2 (18 %)	0 (0 %)	p < 0,01

(S – skupina so stabilizáciou maximálneho zakrivenia rohovky, R1 – skupina s regresiou 1 až 1,9D, R2 – skupina s regresiou nad 2D, pred – pred výkonom, 2R – 2 roky po výkone)

Tab. 4 Hrúbka rohovky meraná ultrazvukovou metódou (UZV CCT) v skupinách pacientov rozdelených podľa úspešnosti CXL (µm).

UZV CCT (µm)	Počet očí	Priemer	Smerodajná odchyčka	Rozsah hodnôt	p hodnota v skupine
S pred	23	466,96	36,40	420 – 544	-
R1 pred	22	473,23	36,90	417 – 560	-
R2 pred	11	467,18	39,73	430 – 552	-
S 2R	20	470,90	50,52	415 – 600	0,79
R1 2R	18	458,33	37,51	412 – 536	0,19
R2 2R	8	456,50	34,72	402 - 501	0,26

(S – skupina so stabilizáciou maximálneho zakrivenia rohovky, R1 – skupina s regresiou 1 až 1,9D, R2 – skupina s regresiou nad 2D, pred – pred výkonom, 2R – 2 roky po výkone)

Pozn.: z technických príčin nebolo možné stanoviť daný parameter u všetkých pacientov dva roky po výkone, významnosť je stanovená z párových hodnôt

k poklesu keratometrických hodnôt po CXL, je komplexný a týka sa všetkých parametrov.

Progresiu ochorenia, ako nárast maximálneho zakrivenia rohovky o viac ako 1D, sme zaznamenali u 2 pacientov (3 %). Boli to muži vo veku 27 a 42 rokov, s 2. štádiom keratokónusu podľa Amsler - Krumeichovej klasifikácie. Nemali pozitívnu rodinnú anamnézu, neliečili sa a ani v anamnéze nemali celkové ochorenie alebo oftalmologické ochorenie. U mladšieho pacienta napriek zvýšeniu hodnoty maximálneho zakrivenia rohovky o 1,5 D pri hraničnej hrúbke rohovky (420 µm pred zákrokom) a zvýšeniu negatívneho SE o 0,75 D na -7,00 D po 2 rokoch, došlo k zlepšeniu BCVA o 4 písmená. Starší pacient mal napriek pachymetrii 520 µm pred zákrokom vysoký SE (-15,75 D), ktorý sa znížil po 2 rokoch o -3,25 D. Po 2 rokoch po výkone bolo zvýšenie maximálneho zakrivenia rohovky u neho až o 13,4 D (z 45,50 D na 58,90 D) s následným poklesom na 51,70D 2R po CXL. U tohto pacienta však došlo k výraznému zníženiu najlepšie korigovanej zrakové ostrosti o 8 písmen.

Pri sledovaní zvolených charakteristík očí v jednotlivých skupinách sme zistili, že v skupine so stabilizáciou bolo 52 % pacientov s I. štádiom keratokónusu podľa Amsler-Krumeichovej klasifikácie, keď v celom súbore mali zastúpenie len 38 percentami. Vyššie percentuálne zastúpenie žien ako v celom súbore bolo u očí pacientov so stabilizáciou (24 % ku 34 %). V ostatných sledovaných vlastnostiach sme rozdiely nezistili (vek, biomikroskopický príznak keratokónusu,

prítomnosť atopie, nosenie tvrdej kontaktnej šošovky).

DISKUSIA

Koller (10) definoval vo svojej štúdiu ako komplikáciu aj zvýšenie maximálneho zakrivenia rohovky o 1D a súčasne ako regresiu definoval pokles hodnoty o viac ako 1D. Progresiu ochorenia zaznamenal u 7,6 % očí, stabilizáciu u 55,2 % očí a regresiu u 37,1 % očí 1R po CXL. Pri porovnávaní vybraných charakteristík týchto skupín zistil, že v skupine s progresiou ochorenia je významne viac žien v porovnaní s celým súborom.

Koller a kol.(11) v inej štúdiu sledoval súbor 155 očí po CXL popísal u 13 % očí sploštenie rohovky o viac ako 2D, u 60,3 % očí stabilizáciu maximálneho zakrivenia rohovky a u 2 % očí zaznamenal progresiu.

Wollensak a kol. (31) v prvej publikovanej štúdiu zaoberajúcej sa corneal cross-linkingom popisujú regresiu hodnoty maximálneho zakrivenia rohovky po 1R u 70 % očí v priemere o 2,01 D, stabilizáciu zaznamenali u 22 % a progresiu u 5 % očí.

Raiskup a kol. (24) v 6-ročnom sledovaní 241 očí 130 pacientov po CXL zaznamenali zlyhanie liečby len u 2 pacientov s neurodermatitídou a progresia ochorenia bola v čase zhoršenia klinického obrazu neurodermatitídy. U oboch bol CXL následne zopakovaný bez komplikácií. V ďalšej analýze súboru popisujú u 54 % očí na 2R kontrole zníženie maximálneho zakrivenia rohovky v priemere o 1,91D a stabilizáciu u 35 % očí.

Agrawal a kol. (1) zaznamenali pokles maximálneho zakrivenia rohovky u 54 % očí v priemere o 2,47 D a stabilizáciu u 38 % očí. a Asri a kol. (3) popísali pokles o viac ako 2 D u 21,3 % očí. Hersh a kol. (8) zaznamenali pokles o viac ako 2D u 31 % očí a nárast o viac ako 2D u 4,2 % očí. Výsledky publikovaných prác korešpondujú s našimi terajšími a aj v minulosti publikovanými zisteniami (28). Zhrnutie výsledkov porovnávaných štúdií s našimi aktuálnymi výsledkami je uvedené v tab. 5.

ZÁVER

Zlyhanie liečby sme zaznamenali u 3 % očí. Stabilizácia maximálneho zakrivenia rohovky bola u 40 % očí, regresia do 2D u 38 % očí a zníženie o viac ako 2 D sme zaznamenali u 19 % očí 2 roky po CXL. Pacienti s regresiou nad 2 D mali horšiu najlepšie korigovanú zrakovú ostrosť už pred výkonom v porovnaní s ostatnými skupinami a 2R po CXL sa rozdiel ešte zvýraznil. Taktiež bol v skupine s veľkou regresiou najnižší sférický ekvivalent pred zákrokom a najvýraznejšie zníženie všetkých keratometrických hodnôt, nie len hodnoty maximálneho zakrivenia rohovky.

Na základe výsledkov môžeme skonštatovať, že corneal cross-linking je efektívny výkon zastavujúci progresiu ochorenia u 97 % očí 2 roky po CXL. Dlhodobé a kontinuálne sledovanie pacientov po CXL je nevyhnutné k posúdeniu celkového efektu na priebeh ochorenia.

Tab. 5 Porovnanie úspešnosti CXL s publikovanými prácami.

1. autor (rok publikácie)	Doba sledovania (roky)	% očí s regresiou (definícia)	% očí so stabilizáciou	% očí s progresiou
Koller (10) (2009)	1	37,1 %	55,2 % (± 1D)	7,6 %
Koller a kol. (11) (2011)	-	13 % o viac ako 2D	60,3 % (± 1D)	2 %
Wollensak a kol. (31) (2003)	1	70 % (priemerne o 2,01D)	22 %	5 %
Raiskup a kol. (24) (2008)	2	54 % (priemerne o 1,91D)	35 % (± 0,5D)	-
Agrawal a kol. (1) (2009)	1	54 % (priemerne o 2,47D)	38 %	-
Asri a kol. (3) (2011)	1	21,3 % o viac ako 2D	-	-
Hersh a kol. (8) (2011)	1	31,0 % o viac ako 2D	-	4,2 % o viac ako 2D
Strmeňová a kol. (2014)	2	57 % (priemerne o 1,92D)	40 % (± 1D)	3 %

LITERATURA

1. Agrawal, V.,B.: Corneal collagen cross-linking with riboflavin and ultraviolet - a light for keratoconus: results in Indian eyes. Indian J Ophthalmol, 2009; 57(2):111-4.
2. Al-Torbak, A., Al-Motowa, S., Al-Assiri, A., et al.: Deep Anterior Lamellar Keratoplasty for Keratoconus. Cornea, 2006; 25(4): 408-12.
3. Asri, D., Touboul, D., Fournié, P. et al.: Corneal collagen crosslinking in progressive keratoconus: multicenter results from the French

- National Reference Center for Keratoconus. *J Cataract Refract Surg*, 2011; 37: 2137–2143.
4. **Barraquer, C., Rodriguez-Barraquer, T.:** Five-Year Results of Laser In-Situ Keratomileusis (LASIK) After Penetrating Keratoplasty. *Cornea*, 2004 23(3): 243–8.
 5. **Brierly, S., C., Izquierdo, Jr. L., Manis, M., J.:** Penetrating Keratoplasty for Keratoconus. *Cornea*, 2000 May; 19(3): 329–32.
 6. **Coster, D., J., Lowe, M., T., Keane, M., C., et al.:** A comparison of lamellar and penetrating keratoplasty outcomes: a registry study. *Ophthalmology*, 2014 May; 121(5): 979–87.
 7. **Donnenfeld, E., D., Kornstein, H., S., Amin, A. et al.:** Laser in situ keratomileusis for correction of myopia and astigmatism after penetrating keratoplasty. *Ophthalmology*, 1999 Oct; 106(10): 1966–74; discussion 1974–5.
 8. **Hersh, P., S., Greenstein, S., A., Fry, K., L.:** Corneal collagen cross-linking for keratoconus and corneal ectasia: One-year results. *J Cataract Refract Surg*. 2011 Jan; 37(1): 149–60.
 9. **Kanski, J., J., et al.:** Clinical ophthalmology, a systematic approach, sixth edition, Elsevier Butterworth-Heinemann, GB, 2007. ISBN: 078-0-08-045009-4, 288–291.
 10. **Koller, T., Mrochen, M., Seiler, T.:** Complication and failure rates after corneal crosslinking. *J Cataract Refract Surg*, 2009 Aug; 35(8): 1358–62.
 11. **Koller, T., Pajic, B., Vinciguerra, P. et al.:** Flattening of the cornea after collagen crosslinking for keratoconus. *J Cataract Refract Surg*, 2011 Aug; 37(8): 1488–92.
 12. **Krachmer, J., H., Feder, R., S., Belin, M., W. et al.:** Keratoconus and related noninflammatory corneal thinning disorders. *Surv Ophthalmol*, 28: 293–322.
 13. **Kuchyňka, P. et al.:** Oční lékařství., Praha, Czech republic: Grada Publishing; 2007. ISBN: 978-80-247-1163-8, 224–225.
 14. **Lakhani, S.:** Keratoconus – Part 3, Contact lens fitting. *Optician* No. 6077. Vol. 232.
 15. **Mastropasqua, L., Nubile, M.:** Confocal microscopy of the cornea. SLACK Incorporated. 2002, s. 1, 2, 19–27, 65. ISBN 1-55642-611-9.
 16. **Mazzotta, C., Balestrazzi, A., Traversi, C. et al.:** Treatment of progressive keratoconus by riboflavin-UVA-induced cross-linking of corneal collagen: ultrastructural analysis by Heidelberg Retinal Tomograph II in vivo confocal microscopy in humans. *Cornea*, 2007; 26(4): 390–7.
 17. **Mencucci, R., Marini, M., Paladini, I. et al.:** Effects of riboflavin/UVA corneal cross-linking on keratocytes and collagen fibres in human cornea. *Clin Experiment Ophthalmol*, 2010; 38(1): 49–56.
 18. **Němcová, I., Pašta, J., Madunický, J.:** Léčba keratokonu implantací intrastromálních prstenců. In: Rozsival et al. *Trendy soudobé oftalmologie 5*, 1. vydanie, Praha, Česká republika: Galen; 2008, 84–102.
 19. **O’Brart, D, P, S:** Corneal collagen cross-linking: A review. *J Optom.* (2014), in press.
 20. **Piñero, D., P., Alio, J., L.:** Intracorneal ring segments in ectatic corneal disease - a review. *Clin Experiment Ophthalmol*, 2010; 38(2): 154–67.
 21. **Rabinowitz, Y., S.:** Keratoconus. *Surv Ophthalmol*, 1998; 42(4): 297–319.
 22. **Raiskup, F., Spoerl, E.:** Corneal crosslinking with riboflavin and ultraviolet A. I. Principles. *Ocul Surf*, 2013; 11(2): 65–74.
 23. **Raiskup, F.:** Crosslinking pomocou riboflavínu a UVA žiarenia pri ektatických degeneráciách rohovky. In: Rozsival et al. *Trendy soudobé oftalmologie 5*, 1. vydanie, Praha, Česká republika: Galen; 2008, 62–81.
 24. **Raiskup-Wolf, F., Hoyer, A., Spoerl, E. et al.:** Collagen crosslinking with riboflavin and ultraviolet-A light in keratoconus: long-term results. *J Cataract Refract Surg*, 2008; 34: 796–801.
 25. **Roe, R., H., Lass, J., H., Brown, G., C. et al.:** The Value-Based Medicine Comparative Effectiveness and Cost-Effectiveness of Penetrating, Keratoplasty for Keratoconus. *Cornea*, 2008; 27(9): 1001–7.
 26. **Seiler, T., Hafezi, F.:** Corneal Cross-Linking-Induced Stromal Demarcation Line. *Cornea*, 2006; 25(9): 1057–9.
 27. **Spoerl, E., Wollensak, G., Seiler, T.:** Increased resistance of cross-linked cornea against enzymatic digestion. *Curr Eye Res*, 2004; 29(1): 35–40.
 28. **Strmeňová, E., Vlková, E., Hlinomazová, et al.:** Corneal cross-linking – moderná metóda liečby keratokónusu. *Cesk Slov Oftalmol*, 2010; 66(6): 248–53.
 29. **Sutton, G., Hodge, C., McGhee, C., N., J.:** Rapid visual recovery after penetrating keratoplasty for keratoconus. *Clin Experiment Ophthalmol*, 2008; 36(8): 725–30.
 30. **Vlková E, Hlinomazová Z.:** Riziková keratoplastika. *Acta facultatis medicinae Universitatis Brunensis Masarykianae* 118. 1. vyd., MU Brno 1999, Brno, p. 76.
 31. **Wollensak, G., Spoerl, E., Seiler, T.:** Riboflavin/Ultraviolet-A-induced collagen crosslinking for the treatment of keratoconus. *Am J Ophthalmol*, 2003; 135: 620–627.
 32. **Wollensak, G., Wilsch, M., Spoerl, E.:** Collagen Fiber Diameter in the Rabbit Cornea after Collagen Crosslinking by Riboflavin/UVA. *Cornea*, 2004; 23(5): 503–7.