

HODNOCENÍ KLINICKÝCH VÝSLEDKŮ IMPLANTACE HYDROFOBNI NITROOČNÍ ČOČKY CT LUCIA 601P

Stepanov A., Jirásková N., Rozsival P.

Oční klinika Fakultní nemocnice, Hradec
Králové,
přednosta prof. MUDr. Pavel Rozsival, CSc.,
FEBO

*Práce byla přednesena na sjezdu Futurum
Ophthalmologicum, Lázně Bělohrad 16.
května 2015.*

*Autoři práce prohlašují, že vznik i téma
odborného sdělení a jeho zveřejnění
není ve střetu zájmu a není podpořeno
žádnou farmaceutickou firmou.*

SOUHRN

Cíl: zhodnotit pooperační výsledky u očí s implantovanou hydrofobní nitrooční čočkou CT LUCIA 601P u pacientů podstupujících rutinní operaci katarakty.

Materiál a metodika: do studie bylo zařazeno 38 pacientů (43 očí), průměrného věku 70 ± 8 let (rozpětí 56 až 91 let) s šedým zákalem. Po fakoemulzifikaci jsme implantovali nitrooční čočky CT LUCIA 601P. Pacienti byli vyšetřeni za 4 měsíce po operaci. Sledovali jsme nekorigovanou zrakovou ostrost (NZO) a nejlépe korigovanou zrakovou ostrost (NKZO), refrakci, keratometrii a výskyt opacit zadního pouzdra (PCO – Posterior Capsule Opacification) pomocí software OSCA (open-access systematic capsule assessment).

Výsledky: Předoperační NZO byla $0,3 \pm 0,18$, za 4 měsíce po operaci $0,7 \pm 0,15$. NKZO před operací $0,58 \pm 0,21$ a po operaci $0,94 \pm 0,08$. Hodnota PCO byla $0,199 \pm 0,05$, což značí zcela minimální výskyt PCO. Centrace nitrooční čočky (IOČ) v pouzdře byla správná u všech pacientů.

Závěr: Na základě našich zkušeností lze konstatovat, že nitrooční čočka CT LUCIA 601P firmy Zeiss vykazuje velmi dobré a stabilní pooperační výsledky.

Klíčová slova: nitrooční čočka CT LUCIA 601P, opacit zadního pouzdra, OSCA

SUMMARY

EVALUATION OF THE CLINICAL RESULTS OF IMPLANTATION THE HYDROPHOBIC INTRAOCULAR LENS CT LUCIA 601P

Purpose: To evaluate the properties and clinical outcomes after implantation the new hydrophobic intraocular lens CT LUCIA 601P in patients undergoing routine cataract surgery.

Material and Methods: The study included 38 patients (43 eyes), mean age 70 ± 8 years (range 56–91 years) with senile cataract. After phacoemulsification intraocular lens CT LUCIA 601P was implanted. Patients were evaluated at 4 months after surgery. We assessed uncorrected visual acuity (UCVA), best corrected visual acuity (BCVA), refraction, keratometry and the incidence of posterior capsule opacification (PCO – Posterior capsule opacification).

Results: Before surgery the mean UCVA was 0.3 ± 0.18 and four months after surgery was 0.7 ± 0.15 . The mean BCVA before surgery was 0.58 ± 0.21 and after surgery was 0.94 ± 0.08 . PCO value was 0.199 ± 0.05 , that means minimal incidence of PCO.

Conclusion: The new hydrophobic intraocular lens CT LUCIA 601P could be easily implanted and after surgery shows a high degree of biocompatibility in patients undergoing routine cataract surgery.

Key words: intraocular lens CT LUCIA 601P, posterior capsule opacification, OSCA

Čes. a slov. Oftal., 71, 2015, No. 4, p. 196–198

Do redakce doručeno dne 15. 1. 2015
Do tisku přijato dne 1. 7. 2015

MUDr. A. Stepanov
Oční klinika
Fakultní nemocnice
Sokolská 581
500 05 Hradec Králové
e-mail: stepanov.doctor@gmail.com

ÚVOD

Jednokusová monofokální nitrooční asférická čočka C-Loop Haptic CT LUCIA 601P je vyrobena ze speciálního hydrofobního akrylátu, povrch čočky je kryt heparinem, což poskytuje lepší odolnost proti vzniku a rozvoji opacifikaci zadního pouzdra [4]. Materiál je také odolný vůči glisteningu [6]. Patentovaná asferická optika Zeiss kompenzuje fyziologické oční aberace a zachovává hloubku ostrosti. Díky konstrukci haptik „C-loop“ se speciálním zakřivením je zaručena optimální stabilní poloha ve vaku a eliminuje se též kontakt s duhovkovou tkání. V tomto sdělení předkládáme pooperační výsledky pacientů, kterým tato nitrooční čočka byla implantována.

SOUBOR A METODIKA

Do studie bylo zahrnuto 38 pacientů (43 očí) se senilní kataraktou, kteří byli operováni na Oční klinice FN Hradec Králové v období od června do října v roce 2014. Od každého pacienta byl získán informovaný souhlas. Tabulka 1 zahrnuje informace o pacientech a předoperační údaje. Všechny pacienty operoval jeden operátor (P. R.), a operace provedl stejnou operační technikou: instalační anestezie, rohovkový řez velikosti 2,2 mm, vytvoření bočních incizí, kapsulorexe o průměru 5 mm, hydrosektce, fakoemulzifikace jádra, irigace a aspirace kortexu a implantace intraokulární čočky (IOČ) CT LUCIA 601P do čočkového pouzdra.

Tab. 1 Pacienti a předoperační údaje.

Charakteristika	Hodnota
Pacienti (počet)	38
Oči (počet)	43
Věk (roky)	
Průměr ± SO	70,63 ± 7,5
Rozsah	56 až 91
Pohlaví, počet (%)	
Muž	11 (29)
Žena	27 (71)
Předoperační NZO ± SO	0,3 ± 0,18
Rozsah	0,01 až 0,8
Předoperační refrakční sféra (D)	
Průměr ± SO	-0,1 ± 2,6
Rozsah	-6,25 až +4,0
Předoperační refrakční cylindr (D)	
Průměr ± SO	-1,02 ± 0,66
Rozsah	0 až -3,5
Axiální délka oka (mm)	
Průměr ± SO	23,12 ± 0,81
Rozsah	22,25 až 24,68
Průměr hodnoty IOČ (D) ± SO	21,5 ± 0,85
Sféra	
IOČ = intraokulární čočka	
NZO = nekorigovaná zraková ostrost	

Předoperačně jsme u pacientů vyšetřovali nekorigovanou zrakovou ostrost (NZO) i nejlépe korigovanou zrakovou ostrost (NKZO) na Snellenových optotypech a měřili jsme axiální délku bulbu. Pro kalkulaci optické mohutnosti IOČ byl použit IOL Master Carl Zeiss Meditec AG, pacienty jsme vyšetřili na šterbinové lampě.

Pooperačně byli pacienti vyšetřováni 4 měsíce od operace. Při této kontrole jsme zjišťovali refrakci, NZO, NKZO, hodnotili jsme výskyt opacit zadního pouzdra (PCO – Posterior capsule opacification) na šterbinové lampě a provedli jsme digitální fotografii zadního pouzdra čočky v retroiluminaci. Vlastní hodnocení PCO jsme provedli pomocí software OSCA (Open-Access Systematic Capsule Assessment) [1]. PCO index byl vypočítán pro celou oblast optické části čočky. Vylučujícím kritériem byla Nd:YAG laserová kapsulotomie porušující zadní pouzdro čočky a znemožňující hodnocení metodou OSCA. Předoperační a pooperační data (refrakční a keratometrická) byla uložena do Excel dokumentu. Pro statistickou analýzu byl použit SPSS Windows software (verze 18.0). Byl proveden Kolmogorov-Smirnov test pro normalitu, párový t-test pro porovnání parametrů mezi preoperačními a pooperačními kontrolami, P hodnota 0,05 nebo méně byla považována za statisticky signifikantní.

VÝSLEDKY

Bylo vyšetřeno 38 pacientů (43 očí), 27 žen, 11 mužů. Průměrný věk pacientů v době operace byl 71 ± 8 let (rozpětí 56

Tab. 2 Předoperační a postoperační zraková ostrost a refrakční data.

Charakteristika	Preoperační	4 měsíce po operaci	P hodnota
Průměr NZO (Decimal) ± SO	0,3 ± 0,18	0,7 ± 0,15	<,001*
Rozsah	0,01 až 0,8	0,5 až 1,2	
Průměr NKZO (Decimal) ± SO	0,58 ± 0,21	0,94 ± 0,08	<,001*
Rozsah	0,05 až 0,8	0,8 až 1,2	
Průměr refrakční sféry (D) ± SO	-0,1 ± 2,6	+0,45 ± 0,41	,763
Rozsah	-6,25 až +4,0	-0,25 až +1,5	
Průměr SE (D) ± SO	-0,6 ± 2,58	+0,17 ± 0,39	,02*
Rozsah	-6,75 až +3,5	-0,87 až +1,0	
Refrakční cylindr (D)			,21
Průměr ± SO	-1,02 ± 0,66	-0,9 ± 0,59	
Rozsah	0 až -3,5	0,0 až -2,75	
Výskyt opacit zadního pouzdra (PCO) ± SO	-	0,199 ± 0,05	-
Rozsah		0,07 až 0,29	

NZO = nekorigovaná zraková ostrost

NKZO = nejlépe korigovaná zraková ostrost

SE = sférický ekvivalent

PCO = Posterior Capsule Opacification

* P hodnota signalizuje na 5% hladině významnosti statisticky významný rozdíl

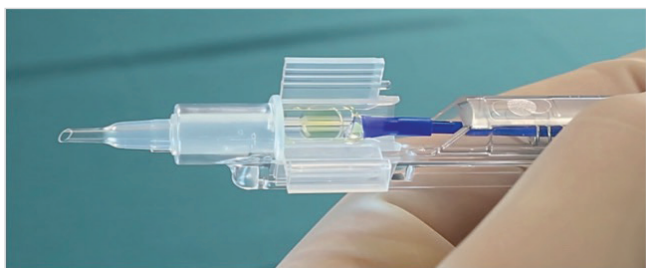
až 91 let). Pooperačně ani pooperačně nebyly zaznamenány žádné komplikace. Tabulka 2 zahrnuje preoperační a pooperační refrakční data, NZO, NKZO, sférický ekvivalent (SE) a výskyt opacit zadního pouzdra (PCO). Pooperační NKZO byla 0,8 nebo lepší u 40 očí (100 %) a 1,0 nebo lepší u 19 očí (44,19 %). Refrakce byla hodnocena předoperačně, kdy průměrný sférický ekvivalent byl v rozmezí -0,6 ± 2,5 D, rozpětí -6,75 až +3,5. Za 4 měsíce po operaci průměrný sférický ekvivalent byl +0,17 ± 0,39, rozpětí -0,875 až +1,0. Střední hodnota PCO indexu pro CT LUCIA 601P = 0,199 ± 0,05 (min. 0,07; max. 0,29), což značí zcela minimální výskyt PCO. Centrace IOČ v pouzdře byla správná u všech očí. Před operací byla NKZO 0,58 ± 0,21, po operaci NKZO se zlepšila na 0,94 ± 0,08. Pacienti neudávali žádné subjektivní potíže se zrakovými fenomény.

DISKUSE

Materiál nitroočních čoček hraje velkou roli při vzniku sekundární katarakty [3, 5, 7, 8]. Jednokusová čočka CT LUCIA 601P(Y) je vyrobena ze speciálního hydrofobního akrylátu ultravysoké čistoty. Mezi hlavní výhody hydrofobních IOČ patří dobrá mechanická stabilita a biokompatibilita. Okraj čočky CT LUCIA 601P má 360° „square-edge“ design, povrch IOČ je kryt heparinem, což brání vzniku a rozvoji opacifikace zadního pouzdra a poskytuje lepší odolnost proti glisteningu [2, 6]. Design haptik „C-loop“ zaručuje lepší stabilizaci



Obr. 1 Čočka CT LUCIA 601P(Y)



Obr. 2 Injektor čočky CT LUCIA 601P

a fixaci čočky ve vaku. I v našem souboru jsme prokázali její dobrou stabilitu v pouzdře. Námi sledovaná nitrooční čočka má neutrální asféricitu, což eliminuje stávající sférické aberace čočky, kompenzuje fyziologické oční asymetrie (Kappa úhel) a nemění fyziologickou rohovkovou aberaci a zachová-

vá hloubku ostrosti. Žádné komplikace spojené s použitím nových nitroočních čoček nebyly pozorovány. Je k dispozici široký rozsah dioptrií od +4,0 do +30,0 D. Tvar čočky splňuje nejpřísnější nároky: celková velikost 13 mm, optická část má parametr 6 mm, asférická patentovaná optika Zeiss, 360° ostrá hrana (obr. 1). Existuje také varianta čočky s „přirozeným“ žlutým filtrem, který zachovává maximum kontrastní citlivosti a poskytuje maximální ochranu makuly – CT LUCIA 601P(Y). Velkou předností čočky CT LUCIA 601P je její balení, kdy je IOČ dodávána s injektorem, do kterého je vložen kartič s IOČ a bez jakékoliv další manipulace a kontaktu s povrchem oka se IOČ implantuje do pouzdra vlastní čočky. Hodnota PCO indexu pro CT LUCIA 601P za 4 měsíce po operaci je $0,199 \pm 0,05$, což značí zcela minimální výskyt PCO. V roce 2013 jsme na naší klinice hodnotili výskyt opacit zadního pouzdra u hydrofobně-hydrofilní nitrooční čočky EriFlex 877 FAB, za 3 měsíce po operaci byl index PCO $0,15 \pm 0,09$ [7]. PCO index pro IOČ CT LUCIA 601P je zcela srovnatelný s PCO indexem IOČ, vyrobených z hydrofobně-hydrofilního materiálu a vykazuje minimální hodnoty v krátkém pooperačním období.

Tato studie je první studie v České republice, která popisuje výsledky krátkodobého hodnocení po aplikaci hydrofobních nitroočních čoček CT LUCIA 601P skupině pacientů podstupujících rutinní operaci katarakty.

ZÁVĚR

Nitrooční čočka CT LUCIA 601P se snadno implantuje a po operaci vykazuje vysokou míru biokompatibility u pacientů podstupujících rutinní operaci katarakty. Na základě našich zkušeností lze konstatovat, že nitrooční čočka CT LUCIA 601P firmy Zeiss vykazuje dobré a stabilní pooperační výsledky.

LITERATURA

1. **Aslam, T., Niall, P., Christopher, R.:** OSCA: a comprehensive open-access system of analysis of posterior capsular opacification, *BMC Ophthalmology*, 2006, 6: 30.
2. **Bosc, JM.:** Initial impressions and early clinical results of a new single-piece hydrophobic yellow acrylic IOL, presented at The ASCRS Symposium on Cataract, IOL, and Refractive Surgery, San Francisco, 2009.
3. **Jirásková, N., Rozsival, P.:** Metody hodnocení zkalení zadního pouzdra po operaci katarakty, *Čes a Slov Oftal*, 2004, 60(2): 155–157.
4. **Maedel, S., Hirschall, N., Chen, YA., Findl, O.:** Effect of heparin coating of a foldable intraocular lens on inflammation and capsular bag performance after cataract surgery, *J. Cataract Refract Surg*, 2013, 39(12): 1810-1817.
5. **Pozlerová, J., Nekolová, J., Jirásková, N., et al.:** Hodnocení opacit zadního pouzdra u různých typů umělých nitroočních čoček. *Čes a Slov Oftal*, 2009, 65(1): 12-15.
6. **Rosca, G.:** High Precision Injection with a New Heparin Coated Hydrophobic One Piece IOL, presented at ASCRS, Chicago, 2012.
7. **Stepanov, A., Jirásková, N., Nekolová, J., Lackovič, J., Románek, J., Rozsival, P.:** Evaluation of the clinical results of implantation the hydrophobic-hydrophilic intraocular lens ERIFLEX 877 FAB, *Čes a Slov Oftal*, 2013, 69(6): 236–238.
8. **Žemaitienė, R., Jašinskas, V., Barzdžiukas, V. et al.:** Prevention of posterior capsule opacification using different intraocular lenses (result of one-year clinical study), *Medicina (Kaunas)*, 2004, 40(8): 721–729.