

SOLÁRNÍ MAKULOPATIE PO SLEDOVÁNÍ ČÁSTEČNÉHO ZATMĚNÍ SLUNCE

SOUHRN

Cíl: Popsat klinický nálezu u pacientů s náhle vzniklým poklesem zrakových funkcí v důsledku vzniku solární makulopatie po pozorování částečného zatmění Slunce a výsledky sledování změn za 7 týdnů.

Metodika: Retrospektivně byla vyhodnocena zdravotnická dokumentace pěti žen (6 očí) se solární makulopatií vzniklou v souvislosti se sledováním částečného zatmění Slunce dne 20. 3. 2015. Diagnóza solární makulopatie byla stanovena na základě anamnestických dat, oftalmologického vyšetření fundu v arteficiální mydriáze a potvrzena pomocí spektrální optické koherentní tomografie makuly. Sledovací doba pacientů byla v našem souboru 7 týdnů.

Výsledky: Všechny pacientky popisovaly přítomnost relativního centrálního skotomu a pokles centrální zrakové ostrosti (NKZO) na postiženém oku v různém rozsahu. Průměrná nejlépe korigovaná zraková ostrost u žen v našem souboru případů byla 6/9 (interval 6/6 slabě – 6/18). U jedné pacientky se jednalo o oboustranné, ve zbylých případech o jednostranné postižení. Biomikroskopické vyšetření očního pozadí odhalilo u všech pacientek v centru foveoly žlutavé až žlutobělavé léze s projasněním pigmentového listu. Optická koherentní tomografie makuly prokázala nepravidelnosti retinálního pigmentového epitelu a vnějších segmentů fotoreceptorů s hyperreflektivním ložiskem neuroretiny v centru foveoly.

Závěr: Během sledovaného období jsme u všech žen s jednostranným postižením zaznamenali zlepšení centrální zrakové ostrosti. U ženy s oboustranným poškozením sítnice zůstává na pravém oku NKZO bez zlepšení. Při vyšetření optickou koherentní tomografií po 7 týdnech je patrná regrese nálezu u 3 očí. U ostatních případů přetrvávají drobné strukturální změny v centru makuly.

Klíčová slova: solární makulopatie, zatmění Slunce, spektrální optická koherentní tomografie (OCT)

SUMMARY

SOLAR MACULOPATHY AFTER WATCHING THE PARTIAL SOLAR ECLIPSE

Aim: To describe clinical findings in patients with sudden decrease of visual functions according to the solar maculopathy appearance after watching the partial solar eclipse and results of the changes' follow-up after 7 weeks.

Material and Methods: Medical records of five women (6 eyes) with solar maculopathy associated with watching partial solar eclipse on March 20th, 2015 were retrospectively evaluated. The diagnosis of solar maculopathy was established according to the medical history, ophthalmologic examination of the fundus in artificial mydriasis, and confirmed by means of spectral domain optic coherence tomography examination of the macula. The follow-up period of the patients in the study group was 7 weeks.

Results: All patients described the presence of relative central scotoma and decrease of the central visual acuity (VA) of different extension in the involved eye. The average best-corrected visual acuity (BCVA) of women in our group was 6/9 (range, 6/6 partially – 6/18). In one patient, the involvement was bilateral, in the other cases the involvement was unilateral. The biomicroscopic examination of the fundus revealed yellowish to yellow-whitish lesions with brightness of the pigment layer in the center of the foveola in all patients. The optic coherence tomography examination of the macula confirmed the irregularities of the retinal pigment layer and photoreceptors outer segment with hyper-reflective focus of the neuroretina in the center of the foveola.

Conclusion: During the follow-up period, we recorded improvement of the central visual acuity in all women with unilateral involvement. In the woman with bilateral retinal involvement, the best-corrected visual acuity of the right eye remains without any improvement. The optic coherence tomography examination after 7 weeks shows regression of the findings in three eyes. In all other cases, slight structural changes in the center of the macula persist.

Key words: solar maculopathy, solar eclipse, spectral domain optic coherence tomography (OCT)

Čes. a slov. Oftal., 71, 2015, No. 5, p. 253–258

Kristian P.¹, Tímkoř J.^{1,2,3}, Cholevík D.^{1,2,3},
Dedek V.¹

¹ Oční klinika, Fakultní nemocnice, Ostrava, přednosta MUDr. Petr Mašek, CSc.

² Lékařská fakulta, Ostravská univerzita, Ostrava

³ Lékařská fakulta, Masarykova univerzita, Brno

Autoři práce prohlašují, že vznik i téma odborného sdělení a jeho zveřejnění není ve střetu zájmu a není podpořeno žádnou farmaceutickou firmou.

Do redakce doručeno dne 19. 5. 2015

Do tisku přijato dne 25. 9. 2015

MUDr. Petr Kristian
Oční klinika, Fakultní nemocnice Ostrava
17. listopadu 1790,
708 52 Ostrava – Poruba
email: petr.kristian@fno.cz

ÚVOD

Solární makulopatie vzniká v důsledku fototoxické (fotochemické) reakce vyvolané působením slunečního světla na sítnici. V literatuře se můžeme setkat s označením postižení sítnice působením slunečního záření také termínem solární retinopatie nebo foveomakulární retinitida [5]. V patofyziologii tohoto onemocnění se uplatňuje sluneční záření, které je přímo absorbováno retinálním pigmentovým epitelem (RPE). Následné poškození RPE má za následek narušení mezibuněčných spojení zevních segmentů fotoreceptorů, což vede v konečném důsledku k jejich poškození [16]. Letmé pohledy do Slunce může zdravé oko tolerovat bez následků, ale expozice slunečnímu záření po dobu třiceti a více sekund může způsobit i trvalé poškození makuly [17]. Kromě pozorování Slunce v průběhu jeho zatmění dochází k poškození sítnice také u jedinců, kteří sledovali Slunce z rituálních či náboženských důvodů nebo pod vlivem psychotropních látek, jako jsou amfetaminy či diethylamid kyseliny lysergové (LSD) [19]. Další skupinou pacientů mohou být lidé s mentální poruchou [2]. Náchylnější k působení slunečního záření jsou mladší pacienti s čirými optickými médii [6].

První příznaky postižení sítnice se objevují již v prvních čtyřech hodinách po expozici přímému slunečnímu záření [9]. Postižení si nejčastěji stěžují na přítomnost centrálního skotomu, zhoršení centrální zrakové ostrosti různého stupně od lehkého poklesu až po pohyb před okem se správnou světelnou projekcí, metamorfopsie, event. erytropsie [10]. Prognóza bývá příznivá, během několika týdnů až měsíců se centrální zraková ostrost u většiny pacientů navrácí k původnímu stavu [5, 8]. U části postižených však může v dalším průběhu dojít k postupné atrofizaci RPE v centru makuly či vzniku zevní lamelární díry s nevratným poklesem zrakové ostrosti [4].

Cílem předloženého sdělení je popsat klinický nález u pacientů s náhle vzniklým poklesem zrakových funkcí v důsledku vzniku solární makulopatie po sledování částečného zatmění Slunce.

METODIKA

Retrospektivně byla vyhodnocena zdravotnická dokumentace pěti žen s diagnózou solární makulopatie sledovaných na Oční klinice Fakultní nemocnice Ostrava. Průměrný věk pacientů v našem souboru byl 25 let (medián 22 let, interval 16–37 let). Do souboru byli zařazeni všichni pacienti s postižením sítnice, kteří pozorovali částečné zatmění Slunce dne 20. 3. 2015. Žádná z žen nebyla v předchorobí vážněji nemocná, všechny byly bez trvalé medikace, s negativní alergickou, epidemiologickou a oční anamnézou.

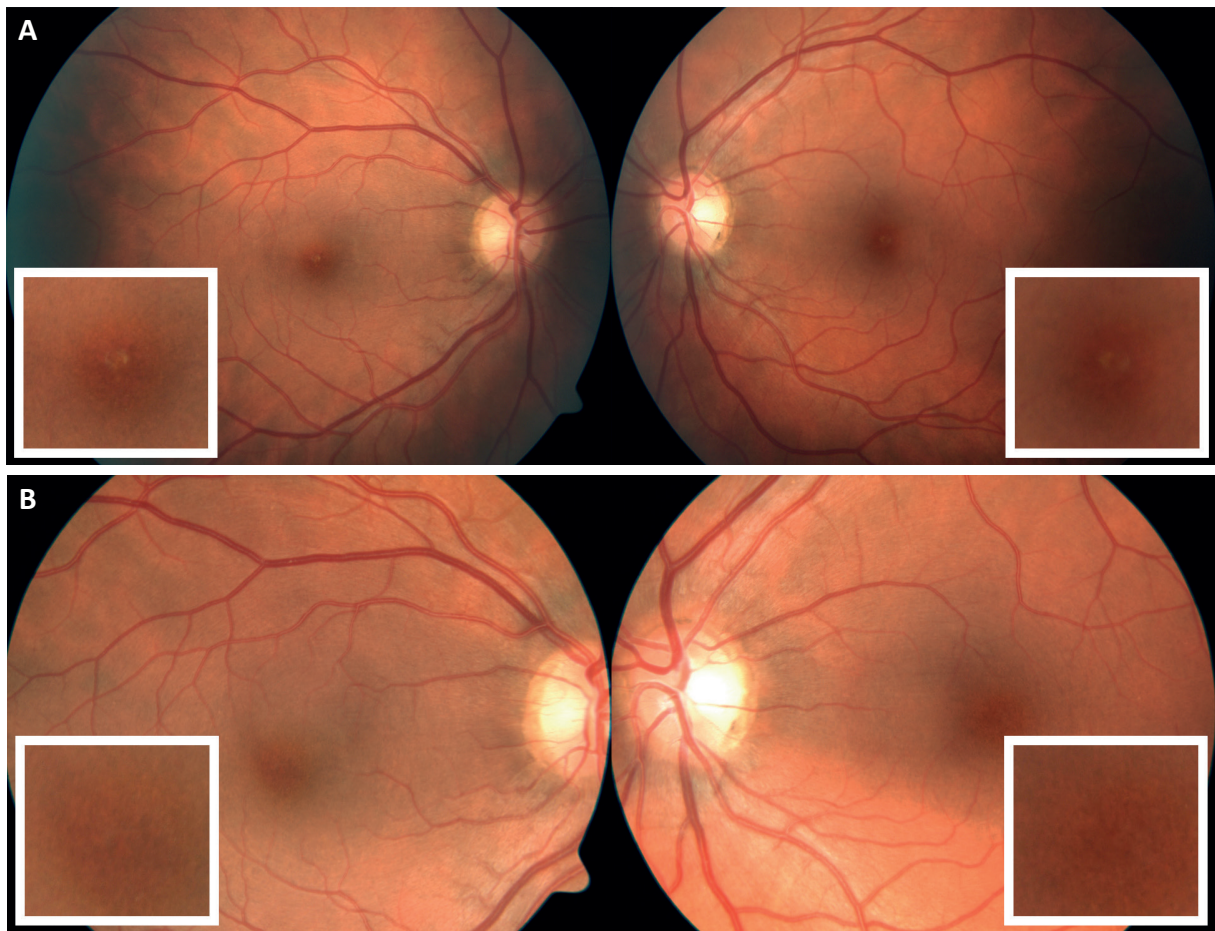
Zraková ostrost do dálky (nekorigovaná zraková ostrost – NZO a nejlepší korigovaná zraková ostrost – NKZO) byla u všech pacientů hodnocena na Snellenových optotypech. Objektívni refrakce byla u všech vyšetřovaných stanovena na automatickém autokeratorefraktometru (Auto Ref / Kerato / Tonometer TONOREF II, Nidek). Vyšetření očního pozadí bylo provedeno biomikroskopicky v arteficiální mydriáze (tropicamidum 1% gtt.) za použití indirektní čočky (VOLK 60–90 D). U všech nemocných byla provedena fotografická dokumentace nálezu na fundu v mydriáze (FF 450 plus IR fundus camera, Zeiss). Ke zhodnocení strukturálního postižení sítnice bylo provedeno vyšetření optickou koherentní tomografií se spektrální doménou (SD-OCT, Heidelberg Engineering).

VÝSLEDKY

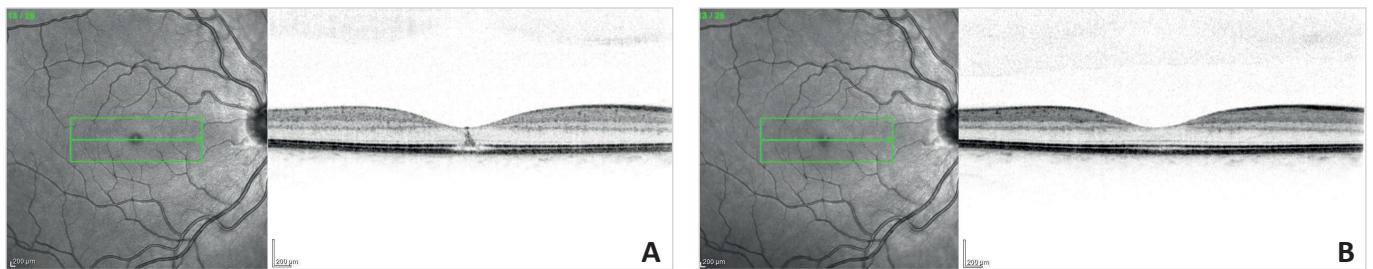
U všech žen bylo příčinou poškození sítnice neopatrně a neadekvátně chráněné pozorování částečného zatmění Slunce. Všechny pacientky subjektivně popisovaly přítomnost relativního centrálního skotomu a zhoršení centrální zrakové ostrosti rozvíjející se během prvních 5 hodin (interval 2–5 hodin) po expozici slunečnímu záření. Jedna z pacientek si subjektivně stěžovala na lehkou bolest obou očí nespecifického charakteru. Průměrná NKZO na postiženém oku u žen v našem souboru byla při prvním očním vyšetře-

Tab. 1 Stručná demografická a klinická charakteristika – u pěti žen se solární makulopatií po sledování zatmění slunce. (NKZO – nejlepší korigovaná zraková ostrost, OD – pravé oko, OS – levé oko, ODS – obě oči)

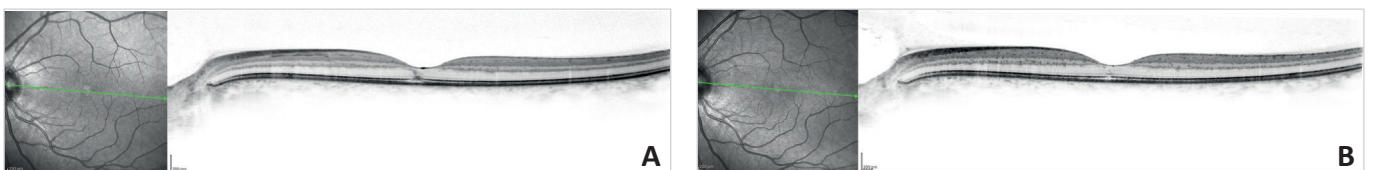
TABULKA 1						
PACIENT	VĚK	SUBJEKTIVNÍ POTÍŽE	LATERALITA POSTIŽENÍ	NKZO VSTUPNÍ (postižené oko)	SUBJEKTIVNÍ DOBA EXPOZICE ZÁŘENÍ (sekundy)	POUŽITÁ OCHRANNÁ POMŮCKA
žena 1	16	bolest, zhoršené vidění, centrální skotom	OS	6/12	60	žádná
žena 2	20	centrální skotom, zhoršené vidění, metamorfopsie	OD	6/6 slabě	10	žádná
žena 3	22	zhoršené vidění, centrální skotom	OD	6.12	120	svářečské sklíčko
žena 4	32	centrální skotom	OS	6/18 slabě	60	disketa
žena 5	37	oboustranně zhoršené vidění, centrální skotom	ODS	6/9 ; 6/6	60	sluneční brýle



Obr. 1a Foto fundu v akutní fázi solární makulopatie – pacientka 5
Obr. 1b Foto fundu po 7 týdnech od expozice – pacientka 5



Obr. 2a OCT vyšetření v akutní fázi solární makulopatie – změny typické pro solární makulopatii - pacientka 3
Obr. 2b OCT vyšetření po 7 týdnech od expozice – úprava nálezu – pacientka 3



Obr. 3a OCT nálezu v akutní fázi – pacientka 5
Obr. 3b OCT nálezu po 7 týdnech – přetrvávající změny na úrovni RPE – pacientka 5

Tab. 2 NKZO a subjektivní hodnocení po 7 týdnech. (NKZO – nejlepší korigovaná zraková ostrost, OD – pravé oko, OS – levé oko, ODS – obě oči)

TABULKA 2					
PACIENT	VĚK	SUBJEKTIVNÍ POTÍŽE po 7 týdnech	LATERALITA POSTIŽENÍ	NKZO - PO 7 TÝDNECH (postižené oko)	SUBJEKTIVNÍ HODNOCENÍ STAVU po 7 týdnech
žena 1	16	přetrvávající centrální skotom	OS	6/6	zlepšení
žena 2	20	metamorfozie menšího rozsahu	OD	6/6	zlepšení
žena 3	22	centrální skotom	OD	6/6	zlepšení
žena 4	32	centrální skotom menšího rozsahu	OS	6/6	zlepšení
žena 5	37	centrální skotom menší oboustranně	ODS	6/9 ; 6/6	zlepšení

ní 6/9 (interval 6/6 – 6/18). U jedné pacientky se jednalo o oboustranné, ve zbylých případech o jednostranné postižení dominantního oka. Pravé a levé oko bylo zastoupeno ve stejném poměru. Stručnou demografickou a klinickou charakteristiku žen v našem souboru případů v přehledu zobrazuje tabulka [tab. 1].

Zevní segmenty postižených očí, včetně zornicových reakcí na osvit, byly ve všech případech bez patologického nálezu. Biomikroskopické vyšetření očního pozadí v arteficiální mydriáze odhalilo u všech pacientek na postižených očích v centru foveoly žlutavé až žlutobělavé léze s projasněním pigmentového listu [obr. 1a]. Následné strukturální vyšetření sítnice SD - OCT odhalilo u všech žen zachovanou foveolární konturu, nepravidelnosti retinálního pigmentového epitelu a vnějších segmentů fotoreceptorů s hyperreflektivním ložiskem neuroretiny v centru foveoly. U dvou nemocných byly přítomny výraznější doprovodné hyporeflektivní prostory na úrovni RPE [obr. 2a].

Pacientky byly pouze sledovány, nebyla zaváděna žádná terapie. Během sledovaného období jsme u všech žen s jednostranným postižením zaznamenali zlepšení centrální zrakové ostrosti i přes subjektivně nadále přítomný relativní centrální skotom. U pacientky s oboustranným poraněním sítnice přetrvává i nadále snížená centrální zraková ostrost na pravém (dominantním) oku, zatímco na levém (nedominantním) došlo ke kompletní úpravě NKZO a zmenšení rozsahu relativního centrálního skotomu [tab. 2]. Biomikroskopické vyšetření v arteficiální mydriáze po sedmi týdnech od expozice prokázalo u všech žen kompletní regresi ložiskových změn na sítnici [obr. 1b]. Na kontrolním SD - OCT vyšetření jsme zaznamenali kompletní regresi ložiskových změn sítnice i ze strukturálního hlediska u 3 očí [obr. 2b]. V dalších 3 případech jsou patrné přetrvávající drobné změny ve vrstvě RPE [obr. 3a, 3b].

DISKUSE

Již Plato a Galenus se zmiňují o zhoršení zraku při sledování zatmění Slunce nebo jeho odrazu ve vodě [13]. Prvním lékařem, který popsal snížení zrakové ostrosti slunečními

paprsky, byl Švýcar Bonetus v 17. století [19]. Oftalmoskopický nález popálené sítnice slunečním zářením popsal prvně Dufour roku 1882 [14].

Poškození zevních vrstev sítnice je charakteristickým znakem solární makulopatie [19]. Nejvíce náchylná je vrstva retinálního pigmentového epitelu a zevních segmentů fotoreceptorů [3]. Cogenotti a kol. [4] popsali 3 různé teorie mechanismu poškození sítnice. První, dnes nejvíce přijímanou a uznávanou, je teorie fotochemického poškození světlem s kratšími vlnovými délkami, blízkými UV záření. Druhá teorie má za to, že v RPE dochází vlivem absorpce sluneční energie ke zvýšení teploty, která způsobí poškození okolní tkáně. Třetí teorie hovoří o kombinaci předchozích faktorů, čili kombinaci fotochemického a termálního poškození. Mladí lidé bývají postiženi solární makulopatií častěji než starší populace, a to zejména vzhledem k vyšší transparentnosti optických médií, především čočky [6]. Čočka začíná chránit sítnici před UV světlem (300–400 nm) okolo 20 let věku a absorpce postupně narůstá k maximu zhruba ve 30 letech. Později chrání čočka sítnici i před krátkovlnným modrým viditelným světlem [19]. Dalším důležitým faktorem, který ovlivňuje závažnost poškození sítnice, je doba expozice [7].

Přímý pohled do Slunce se nedoporučuje za žádných okolností. Při sledování zatmění Slunce je nutno používat kvalitní ochranné filtry. Shirley doporučuje alespoň stejnou úroveň filtru, jako je obsažen ve svářečských brýlích [17]. Pro sledování jsou vhodnější spíše nepřímé způsoby, jako je např. metoda projekce, pořízení videozáznamu s následným zhlédnutím na monitoru, hvězdárny apod. [12].

První symptomy solární makulopatie se většinou rozvíjí mezi 1–4 hodinami po expozici [10]. Mezi nejčastější patří centrální skotom, snížená centrální zraková ostrost, metamorfozie, event. erytrozie [12]. Paracentrální skotom je méně častý [14]. Část pacientů může být i asymptomatická. Nejlépe korigovaná zraková ostrost se pohybuje v širokém rozmezí od 6/6 až na úroveň počítání prstů před okem. Nejčastěji bývá průměrná zraková ostrost 6/12 až 6/18 [18].

Diagnostika solární makulopatie se opírá především o pečlivou anamnézu, oftalmoskopický nález žlutobělavé

léze v centru foveoly a paraklinická vyšetření. V současné době hraje stěžejní roli optická koherentní tomografie. Na dnešních Spectral Domain OCT přístrojích (SD - OCT) lze vidět v akutní fázi hyporeflektivní prostory ve vnějších retinálních vrstvách, především ve vnějších segmentech fotoreceptorů a RPE, eventuálně hyperreflektivní ložisko neuroretiny [19]. Mnohokrát je podezření na tuto diagnózu vysloveno již na základě typické anamnézy a oftalmoskopického nálezu na fundu pacienta. Nicméně OCT diagnostika je velmi nápomocná ve znázornění patologických změn fotoreceptorů a RPE, které nemusejí být vždy oftalmoskopicky patrné [19].

U postižených jedinců obvykle dochází ke spontánní úpravě centrální zrakové ostrosti během několika týdnů až měsíců. Avšak i přes zlepšující se centrální zrakovou ostrost mohou pacienti vnímat centrální skotom [19]. V našem souboru jsme zaznamenali zlepšení NKZO u čtyř pacientek po 7 týdnech od expozice.

Sítnice, která byla v minulosti postižena solární makulopatií, je později více vulnerabilní i k relativně malým podnětům. Kóhlerová a Tarbajovská [11] uvádějí kazuistiku mladé třináctileté dívky, která sledovala zatmění Slunce v roce 1976. Bezprostředně poté měla NKZO 6/18 na obou očích s relativním centrálním skotomem. Za 8 dní se zrakové funkce upravily ad integrum. Rok a půl poté byla spolužáky oslněna malým zrcadlem. Přestože stejně bylo oslněno i několik jejích spolužaček, ke zhoršení NKZO došlo pouze u této pacientky. Tentokrát se však již jednalo o změny trvalé.

Jakúbková [8] popsala soubor 7 pacientů (11 očí) po pozorování částečného zatmění Slunce dne 30. června 1954. Postiženo bylo 5 žen a 2 muži. Ve čtyřech případech byly postiženy obě oči, ve třech případech pouze 1 oko, a to vždy pravé. Nemocní byli sledováni, doporučen byl klid, tmavá skla a dionin. Jeden pacient s těžším oboustranným postižením byl navíc i léčen Kortisonem subkonjunktiválně (5 mg). U všech 7 pacientů byl průběh a zlepšování zrakových funkcí velmi příznivý.

Preisová a kol. [14] popsali soubor 15 nemocných (19 očí) se solární retinopatií po sledování téhož zatmění v červnu roku 1954. Postižených bylo 8 žen, 6 mužů a jedno dítě. U 11 pacientů bylo postiženo pouze jedno oko, u 4 pacientů bylo postiženo oboustranné. V této práci autoři pozorovali poměrně často trvalé změny. U 60 % nemocných přetrvával centrální skotom i při kontrolních vyšetřeních. Rovněž zraková ostrost zůstala u tří očí trvale snížena.

Rozsáhlý soubor nemocných publikovali Rai N. a kol. [15]. Tito autoři vyšetřili během 20 měsíců v Nepálu celkem 319 pacientů. Pouze 156 postižených (56 %) si bylo vědomo, že se dívali na Slunce. Z nich 126 (40 %) udávalo anamnesticky sledování Slunce v průběhu jeho zatmění, 33 (10 %) byli uctívači Slunce a 4 pacienti (1 %) spadali do obou kategorií. Nejmladšímu pacientovi bylo 11, nejstaršímu 63 let. Ve více než 80 % případů byla vstupní zraková ostrost 6/12 anebo lepší.

Khatib N. a kol. [10] popsali sérii kazuistik 4 pacientů, kteří utrpěli solární makulopatii po sledování zatmění v roce 2011. Jednalo se o mladé pacienty ve věkovém rozmezí od 14 do 29 let. Ve třech případech byly změny v makule reverzibilní, v jednom případě zůstala zraková ostrost nezměněna.

Arda H. a kol. [1] publikovali soubor 6 mladých pacientů

(8 očí), mezi kterými byly 3 děti (6 očí), věkové rozmezí 12 – 14 let. Zraková ostrost se při první návštěvě pohybovala v rozmezí 20/32 až 20/20. O 2 měsíce později se zlepšila na úroveň od 20/25 do 20/20.

Wong S. C. a kol. [20] publikovali prospektivní studii 45 pacientů, kteří se dívali na totéž zatmění v roce 1999. Věkové rozmezí měli poměrně široké od 15 do 82 let. Poměr mužů a žen byl 21 : 24. Na oboustranné potíže si stěžovalo 26 nemocných, 14 mělo postižení unilaterální a 5 pacientů bylo asymptomatických. Ze 40 pacientů, kteří udávali potíže, jich 20 vnímalo zhoršenou zrakovou ostrost a centrální či paracentrální skotom. Dalších 20 postižených udávalo jen pocit diskomfortu očí. Závažnost symptomů a změn na očním pozadí korelovala s dobou, po jakou pacienti zatmění sledovali. U většiny pacientů došlo k spontánnímu zlepšení. 4 pacienti však byli i po 7 měsících stále symptomatictí a k úplnému návratu zrakových funkcí nedošlo.

Kauzální léčba solární makulopatie není známá [9]. Většina lékařů pacienty s tímto postižením jen pozoruje, dokud nedojde k úpravě zrakových funkcí. Také naše pacientky byly pouze sledovány bez terapie. Byly však popsány i případy, které pozitivně zareagovaly na terapii kortikosteroidy. Například autoři Schatz a Mendelblatt [18] publikovali kazuistiku muže se solární makulopatií, doprovázenou makulárním edémem na obou očích. Vstupní zraková ostrost byla 20/40 oboustranně. Pacient byl léčen perorálními dávkami 15 mg Prednisonu 4x denně. V průběhu devíti dnů došlo k vymizení edému a zlepšení zrakové ostrosti na 20/25 vpravo, respektive 20/20 vlevo.

V našem souboru jsme během sedmitýdenního sledovacího období zaznamenali u čtyř pacientek s jednostranným postižením spontánní zlepšení NKZO. U pacientky s oboustranným postižením, která sledovala částečné zatmění Slunce přes sluneční brýle, se na dominantním pravém oku centrální zraková ostrost nezlepšila. U všech pacientek nadále přetrvávají subjektivní potíže ve formě relativního centrálního skotomu, event. metamorfopsie. Tento typ přetrvávajících centrálních skotomů již byl v literatuře rovněž popsán. Preisová a kol. [14] publikovali obdobné výsledky perzistujících centrálních výpadků zorného pole u 60 % nemocných i při následných vyšetřeních. Klinický průběh poškození sítnice působením slunečního záření u pacientek v našem souboru se shoduje s již dříve publikovanými pracemi zabývajícími se touto problematikou.

Prognóza u solární makulopatie je velmi často příznivá [8]. Během několika týdnů až měsíců se zrakové funkce u většiny nemocných vrací na úroveň, jaká byla před poškozením [10]. V některých případech však může dojít k atrofizaci RPE makuly či vzniku zevní lamelární díry [12]. U našich pacientek jsme na konci sedmitýdenní sledovací doby zaznamenali ve 3 případech perzistující drobné změny ve vrstvě RPE, u ostatních nastala kompletní regrese ložiskových změn na SD-OCT.

ZÁVĚR

Pozorování zatmění Slunce bez odpovídajících ochranných prostředků může způsobit nevratné poškození sítnice

s poklesem centrální zrakové ostrosti různého stupně. V našem souboru se NKZO po sedmi týdnech upravila u čtyř pacientek s jednostranným postižením, u poslední pacientky s oboustranným postižením zatím přetrvává snížená NKZO na pravém oku, na oku levém vnímá relativní centrální skotom menšího rozsahu.

Výraznější celostátní osvěta ve sdělovacích prostředcích před sledováním astronomického jevu částečného i úplného zatmění Slunce by mohla vést ke snížení počtu případů solární makulopatie.

LITERATURA

1. **Arda, H., Oner, A., Mutlu, S. et al.:** Multifocal electroretinogram for assessing sun damage following the solar eclipse of 29 March 2006: multifocal electroretinography in solar maculopathy. *Doc Ophthalmol*, 114, 2007, 3: 159–162.
2. **Bechmann, M., Ehrh, O., Thiel, M.J. et al.:** Optical coherence tomography findings in early solar retinopathy. *Br J Ophthalmol*, 84; 2000, 5: 547–548.
3. **Chen, K.C., Jung, J.J., Aizman, A.:** Solar Retinopathy: Etiology, Diagnosis, and Treatment. *Retin Physician*, 10; 2013: 46–50.
4. **Codenotti, M., Patteli, F., Brancato, R.:** OCT findings in patients with retinopathy after watching solar eclipse. *Ophthalmologica*, 216; 2002, 6: 463–466.
5. **Comander, J., Gardiner, M., Loewenstein, J.:** High-Resolution Optical Coherence Tomography Findings in Solar Maculopathy and the Differential Diagnosis of Outer Retinal Holes. *Am J Ophthalmol*, 152; 2011, 3: 413–419.
6. **Dhir, S.P., Gupta, A., Jain, I.S.:** Eclipse retinopathy. *Br J Ophthalmol*, 65; 1981, 1: 42–45.
7. **Hossein, M., Bonyadi, M., Soheilian, R. et al.:** Spectral-Domain Optical Coherence Tomography Features of Mild and Severe Acute Solar Retinopathy. *Ophthalmic Surg Lasers Imaging*, 42; 2011: 84–86.
8. **Jakúbková, M.:** Změny sítnice po pozorování zatmění slunce. *Čs Oftal*, 11; 1955, 3: 150–156.
9. **Kanski, J.J., Bowling B.:** *Clinical Ophthalmology: a systematic approach*, 7th ed. Edinburgh, Elsevier Saunders, 2011, 909 s.
10. **Khatib, N., Knyazer, B., Lifshitz, T. et al.:** Acute eclipse retinopathy: A small case series. *J Optom*, 7; 2014, 4: 225–228.
11. **Köhlerová, Ž., Tarbajovská, E.:** Solárna retinitida. *Čs Oftal*, 37; 1981, 1: 44–46.
12. **Kuchynka, P.:** *Oční lékařství*, Praha, Grada, 2007, 768 s.
13. **Moráň, M.:** Poškození sítnice slunečním zářením. *Vojen Zdrav Listy*, 25; 1956, 5: 223–227.
14. **Preisová, J., Dluhošová, O., Mrkosová, Z.:** Poškození sítnice po pozorování částečného zatmění slunce 30. VI. 1954 v Brněnském kraji. *Čs Oftal*, 11; 1955, 6: 442–444.
15. **Rai, N., Thuladar, L., Brandt, F. et al.:** Solar retinopathy. A study from Nepal and from Germany. *Doc Ophthalmol*, 95; 1998, 2: 99–108.
16. **Sherman, J., Slotnick, S.:** Letter. *J Am Optom Assoc*, 83; 2012, 1: 6.
17. **Shirley, S.:** Solar retinitis. *Can Med Assoc J*, 89; 1963, 3:134–135.
18. **Schatz, H., Mendelblatt, F.:** Solar retinopathy from sun-gazing under the influence of LSD. *Br J Ophthalmol*, 57; 1973, 4: 270–273.
19. **Suhr, C.L., Buffano, R.M., Sellers, A.:** The use of optical coherence tomography to aid in diagnosing solar maculopathy. *Optometry*, 82; 2011, 8: 481–484.
20. **Wong, S.C., Eke, T., Ziakas, N.G.:** Eclipse burns: a prospective study of solar retinopathy following the 1999 solar eclipse. *Lancet*, 357; 2001: 199–200.

Specialista/ka pro oftalmologii na plný úvazek

Pracujete samostatně v ambulantní praxi ve středně malém saském městě u Drážďan. Praktické zkušenosti jsou žádoucí, ale ne podstatné. Předpokládáme dobrou znalost německého jazyka.

Nabízíme trvalou samostatnou ambulantní praxi. Mzda je vysoko nad průměrem, odvíjí se od výkonu.

Životopis prosíme zaslat písemně: Überörtliche Augenärztliche Gemeinschaftspraxis Dresden-Meißen, Robert-Koch-Platz 8/9, 01662 Meißen, Deutschland (Německo)

e-mailem: peter.richter.dd@t-online.de