

# PERZISTUJÍCÍ ARTERIA HYALOIDEA – INDIKOVAT K OPERACI ČI NIKOLI?

## SOUHRN

Článek poukazuje na problematiku perzistující arteria hyaloidea (PAH), resp. na její možné klinické projevy, ovlivnění zrakových funkcí a eventuální komplikace při nitroočních operacích. V odborné literatuře nacházíme jen ojediněle publikace týkající se této vzácné odchylky ve vývoji oka, a proto jsme na našich dvou kazuistikách chtěli prezentovat naše zkušenosti.

U obou našich pacientek PAH působila chronické lokální změny na očním pozadí, trakční odchlípení sítnice a retinoschízu. Nález na očním pozadí nebyl doprovázen výraznějším poklesem zrakových funkcí či subjektivními steskami. Vzhledem k publikovaným možným komplikacím při jejím chirurgickém řešení jako je hemoftalmus nebo okluze sítnicových cév jsme se rozhodli pro konzervativní postup. Stav jsme pravidelně sledovali tak, aby v případě nutnosti byla provedena operace.

**Klíčová slova:** perzistující arteria hyaloidea, trakční odchlípení sítnice, retinoschíza

## SUMMARY

### PERSISTENT HYALOID ARTERY – PERFORM A SURGERY OR NOT?

The review points to the issues of persistent hyaloid artery, more precisely to possible clinical features, the influence on visual functions and potential complications during intraocular surgeries. In professional journals we can find just few reviews regarding this rare deviation of the eye development, therefore we want to present our experience.

The persistent hyaloid artery causes chronical local changes of eye background at both of our patients, retinal detachment and retinoschisis. The findings weren't accompanied by significant decrease of visual functions or subjective patient's complaints. Considering the potential complications published in journals such as hemoftalmus or retinal vessel occlusion we decided to be more conservative. That's why we just checked-up the condition of the eye background and we were prepared to perform a surgery if necessary.

Key words: persistent hyaloid artery, tractional retinal detachment, retinoschisis

Čes. a slov. Oftal., 73, 2017, No. 5–6, p. 178–182

## ÚVOD

Arteria hyaloidea (AH), větev primitivní arterie ophthalmica, představuje přechodný cévní systém oka, jež zajišťuje výživu vyvíjející se čočky a zadního segmentu oka během jeho časného embryonálního vývoje. Do oční koule vstupuje v místě terče zrakového nervu (TZN) mezi 3. týdnem (3, 5) až 4. týdnem (1, 6, 8) gestace a roste distálně, až mezi 4–5. týdnem (3, 5) dosáhne čočky a vytváří tunica vasculosa lentis v 9–11. týdnu intrauterinního vývoje (1, 6, 8). Součástí přirozeného vývoje hyaloidního cévního systému je i kompletní regrese distální části AH. Tento proces je započat již ve 3. měsíci (8) intrauterinního vývoje a u většiny jedinců je dokončen před narozením nebo krátce po něm (1, 3, 5). Proximální část přetrvává a mění se na arteria (CRA) a vena centralis retinae (CRV) (3, 6).

Termín perzistující arteria hyaloidea (PAH) popisuje anatomický pozůstatek porušené regrese embryonálního hyaloidního systému, přičemž její rozsah je značně variabilní (6). Nejčastěji se manifestuje jako přetrvávající stopka gliální tkáň při TZN, označována jako Bergmeisterova papila, vzácněji nalézáme vazivové zbytky na zadním pólu pouzdra čočky, Mittendorfov bod. Zřídka lze identifikovat PAH v podobě fibrotického pruhu v celém rozsahu od TZN po zadní pouzdro čočky a zcela výjimečné je v cévě i postnatálně zachován aktivní krevní průtok (1, 3, 5, 7, 8, 9, 11).

Závažnost stavu kolísá v širokém rozmezí od náhodného, asymptomatického nálezu přes intralenticulární nebo sklivcové krvácení a vitreoretinální trakci zadního pólu až po závažné komplikace při operaci katarakty nebo při současně perzistenci hyperplastického primárního sklivce (PHPV), který je spojen s výraznějším vývojovým postižením zrakového systému včetně mikroftalmu, nystagmu a těžkého poškození zrakových funkcí (9, 11).

V literatuře se objevuje velmi málo publikací, které se zabývají problematikou PAH, obvykle jen jednotlivá kazuistická sdělení. Většina autorů se shoduje, že se jedná o vzácnou vývojovou odchylku oka, nicméně v rámci očních anomálií je poměrně častá (1, 2, 3, 9). Vyskytuje se až u 3 % jedinců narozených v plánovaném termínu (6, 8) a až u 99 % narozených předčasně (8).

Cílem článku je poukázat na jednotlivé možné klinické projevy PAH, její vliv na zrakové funkce a především na možné komplikace při jejím chirurgickém odstranění či během operace katarakty.

## KAZUISTIKY

Na Oční kliniku Fakultní nemocnice Hradec Králové (FNHK) byly v roce 2016 odeslány dvě pacientky ze spádového pracoviště.

Řeháková T., Stepanov A., Jirásková N.

Oční klinika Fakultní nemocnice Hradec Králové, přednostka prof. MUDr. Naďa Jirásková Ph.D., FEBO

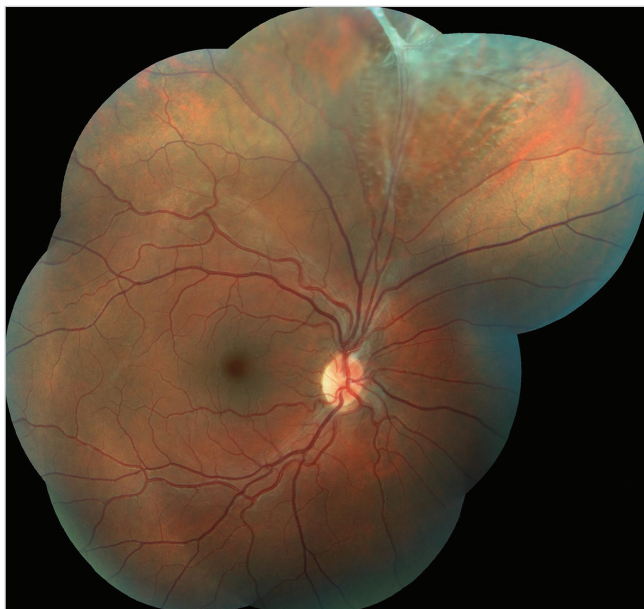*Autoři práce prohlašují, že vznik i téma odborného sdělení a jeho zveřejnění není ve střetu zájmu a není podpořeno žádnou farmaceutickou firmou.*



Do redakce doručeno dne 31. 1. 2017

Do tisku přijato dne 26. 1. 2018

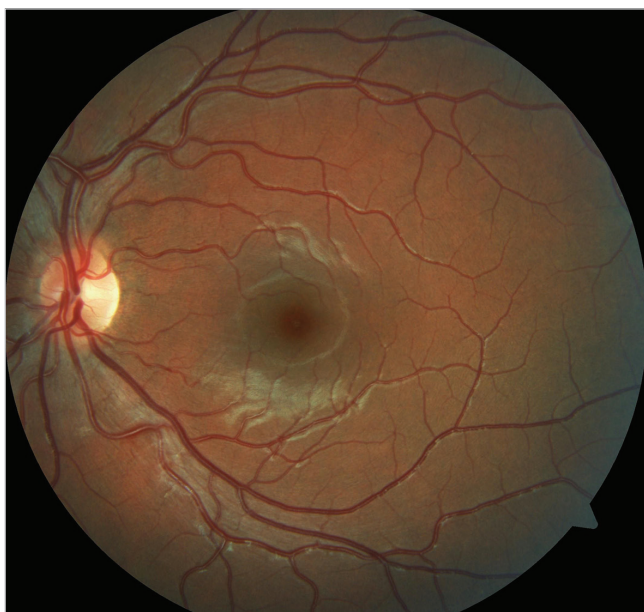MUDr. Tereza Řeháková  
Oční klinika Fakultní nemocnice Hradec Králové  
Sokolská 581  
500 05 Hradec Králové  
rehakova.tereza@seznam.cz



Obr. 1 Barevný fotografický snímek fundu pravého oka: sítnice je v horních kvadrantech prořídlá, při horní temporální arkádě jsou pozůstatky perzistující arteria hyaloidea s fibrotickou tkání způsobující lokální retinoschízu staršího data

viště ke zvážení dalšího postupu. Obě pacientky si dlouhodobě stěžovaly na postupně se zhoršující vidění a pocity tlaku v očích. Vyšetření očního pozadí v mydriáze odhalilo preretinální fibrózu způsobující v jednom případě lokální trakční odchlípení sítnice (TOS) a ve druhém případě lokální retinoschízu.

**První kazuistika:** 15letá dívka byla na naše pracoviště odeslána spádovým očním lékařem ke zhodnocení očního nálezu po útoku chovankyněmi Dětského domova, kde byla opakovaně kopnuta do hlavy, především do oblasti pravého



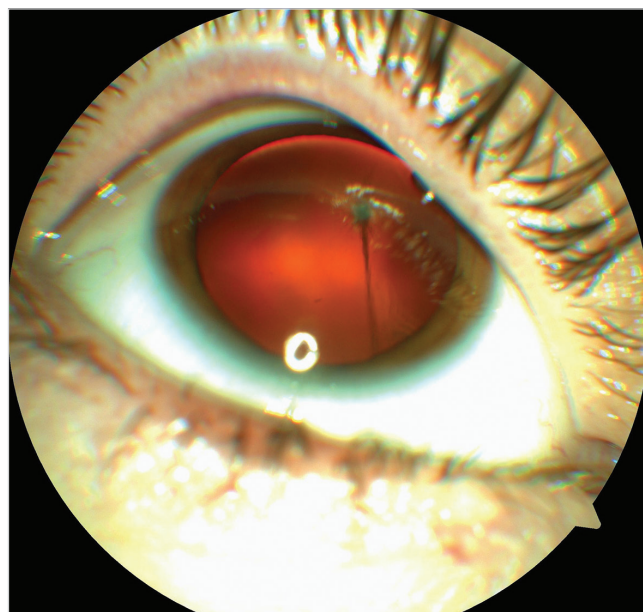
Obr. 2 Barevný fotografický snímek fundu levého oka: na očním pozadí fyziologický nález

spánku a čela. Pacientka již dříve udávala rozmazané vidění oboustranně, nicméně po napadení vnímá jeho zhoršení. Nitrooční tlak (NOT) měřený bezkontaktně byl v normě, vpravo 17 torrů a vlevo 13 torrů. Zraková ostrost (ZO) hodnocená pomocí Snellenových optotypů byla následující: vpravo nekorigovaná zraková ostrost (NZO) 0,4, s korekcí -0,5cyl v ose 40° 0,8, vlevo NZO 0,8, korekce nelepšila. Při vyšetření na šterbinové lampě byl nález na předním segmentu oboustranně fyziologický.

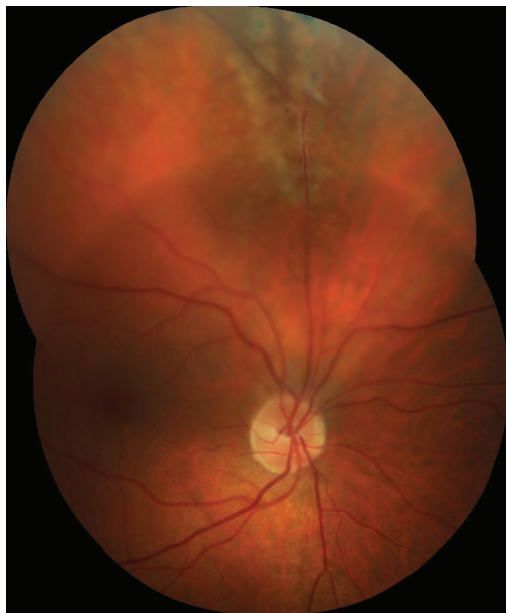Biomikroskopické vyšetření očního pozadí v mydriáze ukázalo na pravém oku (OP) prořídnutí sítnice v horních kvadrantech a pozůstatky PAH s fibrotickou tkání upínající se k horní temporální arkádě (obr. 1), kde působila lokální retinoschízu staršího data a v okolí byly patrné díry vnitřní vrstvy neuroretiny. Zbýlá část sítnice ležela. Na levém oku (OL) byl nález na zadním segmentu zcela fyziologický (obr. 2).

Operační řešení nálezu na sítnici OP nebylo vzhledem k dobré ZO a věku pacientky indikováno. A to i s ohledem, že se nejednalo o akutní nález v souvislosti s proběhlým traumatem, ale změny byly vrozené. Ke sledování dynamiky stavu byly doporučeny pravidelné roční kontroly u spádového očního lékaře, včetně vyšetření očního pozadí v mydriáze.

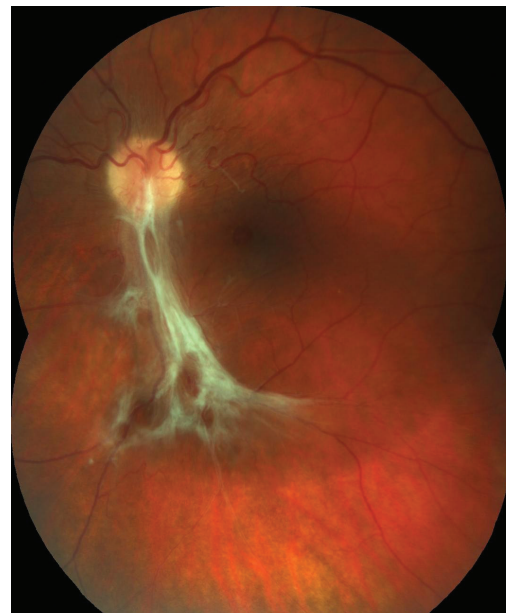**Druhá kazuistika:** Pacientka, 35letá žena, přichází na naši kliniku ke konzultaci stran operačního řešení stavu sítnice OL, které bylo doporučeno na jiném pracovišti. Vstupně udává asi rok trvající zhoršování vidění na OL, kdy nejvíce obtěžuje únava při práci a pocit tlaku v OL. Anamnesticky se pacientka dlouhodobě s ničím neléčí, pravidelně žádné léky neužívá. Kompletní oční vyšetření podstoupila naposledy asi před deseti lety, brýlovou korekci nenosí, ale udává provedení laserového ošetření sítnice OL před 15 lety. NZO OP byla 0,8, korekce nelepšila a NZO OL 0,12, s korekcí +2,0sf / -1,0cyl / 100° 0,6 paracentrálně, NOT měřený bezkontaktně v normě, vpravo 19 torrů a vlevo 16 torrů.



Obr. 3 Barevný fotografický snímek předního segmentu pravého oka: perzistující arteria hyaloidea upínající se k zadní části pouzdra nitrooční čočky



Obr. 4 Barevný fotografický snímek fundu pravého oka: proximální úsek perzistující arteria hyaloidea upínající se k horní temporální arkádě s lokálním trakčním odchlípením sítnice staršího data

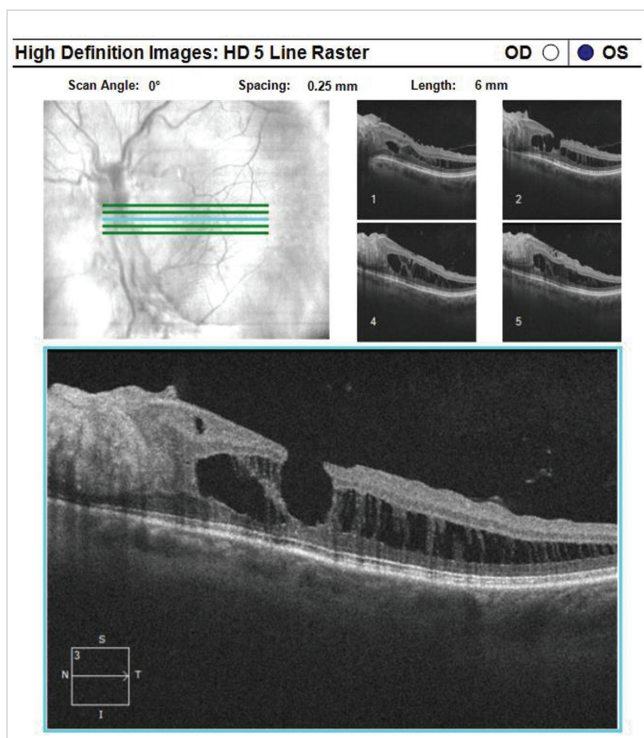


Obr. 5 Barevný fotografický snímek fundu levého oka: preretinální fibróza při dolní temporální arkádě způsobující nařasení sítnice v centrální krajině

Vyšetření předního segmentu na štěrbinové lampě odhalilo PAH OP s úponem distálního úseku k zadnímu pouzdru čočky (obr. 3), dále nález na OP i OL fyziologický. Fundoskopie v mydriáze OP ukázala proximální část PAH Inoucí k horní temporální arkádě, kde podmínila vznik lokálního TOS star-

šího data (obr. 4), v okolí byly patrné stopy po laseru, dále sítnice bez ložiskových změn, přiložena. Na očním pozadí OL byla zjevná preretinální fibróza způsobující nařasení sítnice v centrální krajině (CK), kde byl patrný i lamelární defekt neuroretiny, dále nález na sítnici v normě (obr. 5). Na OL bylo současně provedeno i vyšetření pomocí optické koherenční tomografie, která potvrdila rozestup vrstev sítnice při dolní temporální arkádě s epiretinální fibrózou, včetně defektu lamelárních vrstev sítnice (obr. 6).

Vzhledem k faktu, že se jednalo o první vyšetření na našem pracovišti, byla doporučena dispenzarizace ve spádu a ve vitreoretinální poradně FNHK ke sledování nálezu na sítnici OL v čase s případným zvážením chirurgického řešení dle vývoje stavu. Nález na sítnici OP nebyl indikován k operačnímu řešení vzhledem k dobrému vizu a nepřítomnosti subjektivních potíží pacientky.



Obr. 6 Optická koherenční tomografie levého oka: rozestup vrstev sítnice při dolní temporální arkádě s epiretinální fibrózou a defektem lamelárních vrstev sítnice

## DISKUSE

Přítomnost PAH postnatálně je výsledkem poruchy regrese přechodného embryonálního hyaloidního systému oka. Mechanismus spouštějící atrofizaci již obsolentní AH není doposud zcela objasněn. Předpokládá se, že za tento proces jsou zodpovědné buňky příbuzné s makrofágy, ale přímé důkazy o jejich aktivní roli zatím nejsou k dispozici. Zodpovědět tuto otázku se pokusili Taniguchi a kol. (10), kteří studovali podélné řezy v optické ose oka u 1, 5, 10 a 20denních krys, které následně podrobili jak imunohistochemickým vyšetřovacím technikám, tak pozorováním ve světelném a elektronovém mikroskopu. Jejich výsledky naznačují, že makrofágy odklízí apoptické buňky a mají navíc i důležitou úlohu v časně fázi regrese AH. V této fázi mají schopnost indukovat apoptózu

u buněk kapilár, jejímž následkem je neuspořádaná struktura cévy s jejímž zúžením a omezením krevního průtoku, včetně dodávky růstových faktorů, což v konečném důsledku vede k atrofizaci AH. Douglas a kol. (4) ve své práci uvádí, že perzistující fetální vaskulatura může být v příčinném vztahu i s vrozeným defektem koagulace, konkrétně s deficitem proteinu C nebo S, který vede k protrombotickým stavům již během interuterinního vývoje plodu. Takto vzniklá prenatální nitrooční ischemie může být základem up-regulace angiogenních stimulů a následně perzistence fetálních cévních struktur či vývoje dalších očních patologií jako jsou mikroftalmie a vitreoretinální dysplazie.

Klinický obraz a rozsah funkčního postižení zrakového systému závisí na stupni poruchy regrese AH, kompletní či částečná. PAH může být zcela asymptomatická, náhodný náález při standardním očním vyšetření z jiného důvodu, nebo může být spojena s amblyopií, nystagmem či strabismem (1). Při prvním vyšetření, především pokud se jedná o záchyt v dětském věku, je důležité odlišit PAH jako samostatnou klinickou jednotku, nebo posoudit, zda je součástí komplexnějšího očního postižení při PHPV. Ten se může manifestovat leukokorií a napodobovat tak retinoblastom, kongenitální kataraktu, retinopatii nedonošených či sítnicovou dysplazii (1, 4).

Nicméně lze předpokládat, že fibrotická složka PAH bude později v oblasti vitreopapilárního rozhraní činit pro svou pevnost překážku pro odloučení zadní sklivcové plochy (PVD). Tento stav se může vyvinout i v rozštěp sklivce, kdy část sklivce bez vztahu k PAH se s věkem fyziologicky retrahuje a kolabuje jako při PVD, zatímco vrstva kortikálního sklivce v místě PAH pevně lne k sítnici (9). Obdobným mechanismem vitreoretinální trakce kontrahujícího se vaziva PAH může vzniknout lokální TOS či lokální retinoschíza i bez výraznější subjektivní symptomatologie, jak jsme pozorovali u našich dvou pacientek. Gandorfer a kol. (5) popsali soubor 20 pacientů s PAH, kdy jen u 2 pacientů vznikla vitreomakulární trakce (VMTS). U jedno z pacientů bylo současně nalezeno i TOS vedle TZN zahrnující i CK, u druhého pacienta pouze samotná trakční makulopatie bez odchlípení sítnice (OS).

Prostá nekomplikovaná PAH nevyžaduje chirurgickou intervenci (8, 9). Chirurgické řešení cestou pars plana vitrektomie (PPV) lze zvážit v případech rozvoje komplikací vedoucích k poškození zrakových funkcí jako je výrazný VMTS, rhexmatogenní OS, neresorbující se nebo recidivující hemoftalmus. Při indikaci k PPV je však nutné mít na paměti i specifické komplikace operace vzhledem k přítomnosti PAH.

Thumann a kol. (11) publikovali kazuistiku mladé ženy s nálezem vysoce elevovaného TOS zahrnující i CK, které bylo následkem retrakce vazivové části PAH probíhající od TZN až k zadní ploše pouzdra čočky. Uvolnění trakce bylo provedeno cestou PPV, přičemž krví vyplněná PAH byla koagulována diatermií. Peroperační průběh byl bez komplikací, ale první pooperační den pacientka začala v zorném poli operovaném oka pozorovat paracentrální skotom. Následné vyšetření očního pozadí odhalilo okluzi inferotemporální větve CRA, pravděpodobně způsobenou diatermií PAH. Tato komplikace PPV v přítomnosti PAH se v literatuře objevuje ojediněle a z tohoto důvodu není ani přesně stanovena bezpečná vzdálenost mezi místem koagulace a sítnicí, při níž

by neohrozilo poškození okolních cévních struktur. Proto je doporučena výrazná obezřetnost v indikaci diatermie v případě nálezu atypické větve CRA (5, 11).

Doménech-Aracil a kol. (3) popsali případ 72leté ženy, která podstoupila operaci katarakty. V rámci předoperačního vyšetření byla odhalena fibrotická stopka Inoucí k TZN, aktivní krevní průtok prokázán nebyl. Peroperačně ve fázi hydrodisekce nastala její rekanalizace s obnovením krevního průtoku a dále i porušení zadní části pouzdra čočky. Operace katarakty byla dokončena cestou PPV s vyšetřením zadního pólu, kde byl náález zcela v normě. Na závěr byla do sulku implantována umělá nitrooční čočka. První pooperační den se objevilo výrazné zhoršení ZO operovaného oka ze vstupních 20/80 na <20/200. Náález na sítnici, bledost zadního pólu s jasně červenou skvrnou v CK, tortuozita vén, plaménkové hemoragie ve všech 4 kvadrantech a edém papily, naznačil, že pokles ZO byl podmíněn vznikem jak okluzí CRA, tak i CRV, což bylo potvrzeno fluorescenční angiografií. Autoři vývoj tohoto stavu vysvětlili společným embryonálním původem PAH a CRA, kdy při znovuoobnovení průtoku PAH ve fázi hydrodisekce čočky vznikla disekce její stěny přecházející i na CRA. Nově vzniklý 3. prostor způsobil kolaps CRA a omezil její krevní průtok s následným rozvojem CRAO.

Další publikovaná komplikací spojenou s přítomností PAH, kde je otázkou, zda přistoupit k operačnímu řešení či nikoli, je hemoftalmus. V literatuře jsou popisovány různé mechanismy vzniku sklivcového krvácení, nicméně se opět jedná jen o jednotlivá kazuistická sdělení. Nejčastěji uváděnou příčinou byl spontánní vznik, často vysvětlován rychlými pohyby očí během spánku, tedy v jeho rychlé fázi (rapid eye movement), a to především pokud se příznaky objevily ráno po probuzení. Dále byl rozvoj hemoftalmu pozorován po proběhlém zevním tupém traumatu bulbu (1, 8, 9). Tato komplikace PAH obvykle nevyžadovala chirurgické řešení, protože se sklivcové krvácení resorbovalo (do 20 měsíců) nebo i při jeho přetrvávání bylo možné diferencovat struktury zadního pólu (9). PPV byla provedena jen u případů dlouhodobě se neresorbujícího hemoftalmu nebo u dětí, kde vlivem netransparentnosti očních médií bylo riziko vzniku amblyopie. U opakovaného sklivcového krvácení někteří autoři volili fotokoagulaci krvácející arterie jako prevenci další recidivy (8, 9).

## ZÁVĚR

Na našich dvou kazuistikách jsme chtěli ukázat, že náález PAH upínající se k sítnicovým cévám, kde působí lokální změny ve smyslu TOS nebo retinoschízy, není nutno ihned indikovat k operačnímu řešení. Obě naše pacientky již nebyly v riziku rozvoje amblyopie, náález na očním pozadí nevykazoval známky akutních změn, nebyly přítomny výraznější subjektivní obtíže či poklesu ZO. I s ohledem na možná rizika spojená s PPV k uvolnění vitreoretinální trakce, jež jsou sice v literatuře uváděna raritně v podobě jednotlivých kazuistických sdělení, jsme se rozhodli pro konzervativní postup, resp. sledování nálezu na sítnici v čase s eventuálním přehodnocením našeho postupu v případě progresu stavu.

## LITERATURA

1. **Azrak, C., Campos-Mollo, E., Lledó-Riquelme, M. et al.:** Vitreous haemorrhage associated with persistent hyaloid artery. *Arch Soc Esp Oftalmol.* 2011; 86: 331-334.
2. **Borbolla-Pertierra, A.M., Martínez-Hernández, C.K., Juárez-Echenique, J.C.:** Bilateral persistent hyaloid artery. A case report. *Arch Soc Esp Oftalmol.* 2014; 89: 235-238.
3. **Doménech-Aracil, N., Montero-Hernández, J., Gracia-García, A. et al.:** Combined central retinal artery and vein occlusion secondary to cataract surgery in a patient with persistent hyaloid artery. *Arch Soc Esp Oftalmol.* 2014; 89: 161-164.
4. **Douglas, A.G.L., Rafferty, H., Hodgkins, P. et al.:** Persistent Fetal Vasculature and Severe Protein C Deficiency. *Mol Syndromol.* 2010; 1: 82-86.
5. **Gandorfer, A., Rohleder, M., Charteris, D. et al.:** Ultrastructure of vitreomacular traction syndrome associated with persistent hyaloid artery. *Eye.* 2005; 19: 333-336.
6. **Gerinec A.:** Detská oftalmológia, Osveta, Martin, 2005, s. 25-26, 371-372.
7. **Lai, A., Novel, A., Hung, S. et al.:** Atypical Persistent hyloid Artery Remnant. *Journal of the American Optometric Association.* 2004; 75: 377.
8. **Önder, F., Coşar, C.B., Gültan, E. et al.:** Vitreous Hemorrhage From the Persistent Hyaloid Artery. *Journal of AAPOS.* 2000; 4: 190-191.
9. **Štěpánková, J., Dotřelová, D.:** Pars plana vitrektomie pro hemoftalmus na podkladě arteria hyaloidea persistens u tří dětí. *Čes. a slov. Oftal.* 2013; 69: 243-247.
10. **Taniguchi, H., Kitaoka, T., Gong, H. et al.:** Apoptosis of the hyaloid artery in the rat eye. *Ann Anat.* 1999; 181: 555-560.
11. **Thumann, G., Bartz-Schmidt, K.U., Kirchof, B. et al.:** Branch Retinal Artery Occlusion by Diathermy. *American Journal of Ophthalmology.* 1997; 124, 3: 415-416.