

MENINGEÓMY ZRAKOVÉHO NERVU OČNICE

SOUHRN

Liečba meningeómu očnice dosiahla v poslednom období výrazné úspechy. Primárne meningeómy vychádzajúce z pošiev zrkovitého nervu, u ktorých je klinicky progredujúci nález, ale stále pretrvávajúca zraková ostrosť na pacientovi vyhovujúcej úrovni, je možné riešiť frakcionovanou stereotaktickou rádioterapiou. Chirurgické riešenie je indikované u sekundárnych meningeómov očnice. Chirurgická liečba sa indikuje v prípade intrakraniálneho šírenia tumoru alebo prerastania meningeómu do očnice z oblasti chiazmy.

Materiál a výsledky: V období 2014 – 2016 sme na Klinike oftalmológie LFUK a UNB sledovali, resp. dispenzarizovali 15 pacientov s meningeómom očnice, ktorí v ročných intervaloch boli ambulantne sledovaní a absolvovali aj vyšetrenie magnetickou rezonanciou mozgu aj očnice.

Výsledky: Z celkového počtu 15 pacientov s histologicky neverifikovaným meningeómom očnice sme indikovali u 3 pacientov enukleáciu a parciálnu exenteráciu so zachovaním mihalníc. U 14 (93.3%) pacientov išlo o sekundárne meningeómy očnice šíriace sa z intrakraniálnej časti zrkovitej dráhy do očnice. U 1 pacienta išlo o meningeóm vychádzajúci z pošiev zrkovitého nervu v orbite. Operačné riešenie sme indikovali u 3 (20%) pacientov, u ktorých v priebehu viac ako 5 rokov od prvotného záchytu ochorenia došlo k prerastaniu meningeómu z oblasti chiazmy do očnice. V týchto prípadoch bol histopatologickým vyšetrením potvrdený meningeóm – v dvoch prípadoch gr. I, u jedného pacienta gr.II. U jednej pacientky s meningeómom gr. II v období po enukleácii a exenterácii so zachovaním mihalníc v priebehu 12 mesiacov dochádza k ďalšiemu prerastaniu z oblasti sella turcica do očnice a rastu nádorových mäs v oblasti hrotu očnice. U tejto pacientky sme pristúpili k ďalšej chirurgickej redukcii objemu nádorových mäs a celkovej liečbe sandostatínom.

Záver: Pri rozhodovaní o postupe liečby meningeómu ide vždy o multidisciplinárnu spoluprácu. Oftalmologické vyšetrenie je dôležité, pretože na základe zmien zrkovitých funkcií, v korelácii so zobrazovacími metódami, sa indikuje ďalšia liečba. V prípadoch progresie nádoru s infiltráciou očnice, kde výsledkom je strata zrkovitých funkcií, sa pristupuje k radikálnemu riešeniu – enukleácii až exenterácii očnice.

Kľúčové slová: meningeóm očnice, primárne nádory očnice, sekundárne nádory očnice, enukleácia, exenterácia so zachovaním mihalníc

SUMMARY

OPTIC NERVE ORBITAL MENINGIOMA

Introduction: Orbital meningioma treatment has achieved significant success over the last period. Primary optic nerve sheath meningiomas by the clinically progressive finding, but still persistent sufficient visual acuity, can be treated by fractionated stereotactic radiotherapy. Surgery is indicated for secondary meningiomas of the orbit. Surgical treatment is indicated due to intracranial tumor propagation of meningioma from the chiasm towards the orbit.

Material and methods: In the period 2014 - 2016 we monitored in dispensary 15 patients with meningioma of the orbit, who were checked at least in yearly intervals and underwent magnetic resonance examination of the orbit and brain.

Results: In group of 15 patients with histologically unverified meningioma of the orbit, the surgical solution was indicated in 3 patients. In 14 (93.3%) patients meningiomas were secondary infiltrating orbit from the intracranial part of visual pathways, and in 1 case meningioma was primary arising from the optic nerve.

We indicated enucleation and partial exenteration in 3 (20%) patients. Histopathological examination confirmed meningioma - in two cases gr. I., in one patient gr. II. In all of them, more than 5 years after the primary diagnose of the process, the tumor infiltration from the chiasm towards the orbit was the indication for surgery. In one patient with meningioma gr. II in 12 months interval after surgery - exenteration with lid sparing technique, there was a further progression from the sella turcica area and the growth of tumor masses to the area of the orbital conus. Patient underwent secondary surgical reduction of tumor mass of the orbit and treatment with sandostatatin.

Conclusion: When deciding to treat meningioma, it is necessary to involve multidisciplinary collaboration. Ophthalmology examination is important because further treatment is indicated on the basis of changes in visual function in correlation with the imaging methods. In cases of progression of the tumor with the infiltration of the orbit, resulting in the loss of visual acuity, in certain conditions a radical solution - enucleation with partial exenteration of the orbit, is necessary.

Key words: meningioma of the orbit, primary tumors of the orbit, secondary tumors of the orbit, enucleation, exenteration with lid sparing technique

Čes. a slov. Oftal., 74, 2018, No.1, p. 23-30

Furdová A.¹, Babál P.², Kobzová D.²

¹Klinika oftalmológie LF UK a UNB, Nemocnica Ružinov, Bratislava
prednosta: doc. MUDr. Krásnik Vladimír, PhD.

²Ústav patologickej anatómie LF UK a UNB, Bratislava
prednosta: prof. MUDr. Ľudovít Danihel, PhD.

Autori práce týmto prehlasujú, že vznik aj téma odborného článku a jeho zverejnenie nie je v rozpore záujmov a nie je podporené žiadnou farmaceutickou firmou.



Do redakcie doručeno dne: 2.1.2018

Do tisku prijato dne: 13.3.2018

doc. Mgr. MUDr. Alena Furdová, PhD., MPH, FEBO
Klinika oftalmológie LFUK a UNB, nemocnica Ružinov
Ružinovská 6, 826 06 Bratislava
afrf@mail.t-com.sk;
alikaufurdova@gmail.com

ÚVOD

Nádory očnice tvoria relatívne vzácnu a veľmi heterogénnu skupinu nádorových expanzií primárnych alebo sekundárne sa propagujúcich do oblasti očnice. Pokroky v rádiodiagnostike, znalosti o priebehu ochorenia, rádiochirurgické techniky a moderné chemoterapeutické protokoly zmenily v poslednom období terapeutické postupy i prognózu u týchto nádorov [30].

Optimálna je terapia prostredníctvom multidisciplinárnych tímov v špecializovaných centrách, ktoré sa zaoberajú touto problematikou. Meningeómy pošvy zrakového nervu tvoria len asi 2% všetkých orbitálnych tumorov a 1–2% všetkých meningeómov, častejšie sa ale v očnici nachádzajú sekundárne meningeómy vrastajúce do očnice z okolia [10,28].

Meningeómy sa vyskytujú viac u žien a vo vekovej kategórii 30 – 50 rokov. Meningeóm sa môže zachytiť ale aj u detí, resp. v každej vekovej skupine. Liečba meningeómu očnice v poslednom období dosiahla výrazné úspechy. Primárne meningeómy vychádzajú z pošiev zrakového nervu, u ktorých je klinicky progredujúci nález, ale stále pretrvávajúca zraková ostrosť pacientovi na vyhovujúcej úrovni, sa riešia frakcionovanou stereotaktickou rádioterapiou. Chirurgické riešenie je indikované hlavne u sekundárnych meningeómov očnice. Chirurgická liečba sa indikuje v prípade intrakraniálneho šírenia primárneho tumoru alebo prerastania meningeómu do očnice z oblasti chiazmy. Pri rozhodovaní o postupe liečby ide vždy o multidisciplinárnu spoluprácu. Oftalmologické vyšetrenie je dôležité, pretože na základe zmien zrakových funkcií v korelácii so zobrazovacími metódami sa indikuje ďalšia liečba. V prípadoch progresie nádoru s infiltrácie očnice, kde výsledkom je strata zrakových funkcií, pristupujeme k radikálnemu riešeniu – enukleácii až exenterácii očnice [11,24,31].

Primárne meningeómy očnice pošiev zrakového nervu pochádzajú z meningoendoteliálnych buniek arachnoidálnych kľkov dura mater zrakového nervu. Až 92% primárnych meningeómov pošiev zrakového nervu vychádza z intraorbitálneho segmentu, iba malé percento z intrakanalikulárnej časti [1,33].

Sekundárne meningeómy sa šíria do očnice z intrakanalikulárnej oblasti, vznikajú primárne v oblasti planum sphenoidale alebo tuberculum sellae. Často prichádza pacient v štádiu, kedy už nie je možné presne definovať, kde proces primárne vznikol, či v oblasti intrarbitálnej časti zrakového nervu a šíri sa intrakanalikulárne, resp. naopak. Z klinického hľadiska to už ale význam nemá, po absolvovaní zobrazovacích vyšetrení a oftalmologického vyšetrenia sa rozhodne o ďalšom postupe.

Obojstranné meningeómy sú veľmi zriedkavé, vyskytujú sa v menej ako 10% [13]. Vyskytujú sa v mladšom strednom veku, častejšie u mužov [7]. Bilateralita je väčšinou spojená s mnohopočetnými nádormi v oblasti mozgu [17]. Často sa vyskytujú u pacientov s neurofibromatózou [6].

Väčšina meningeómov v oblasti očnice spôsobuje pomaly progredujúcu neuropatiu zrakového nervu, ktorá spôsobuje pokles centrálny ostrosti zraku aj zúženie perimetra aj poruchy farbocitu. Pre meningeómy pošiev zrakového nervu

v pokročilom štádiu je patognomické trias (tzv. Hoyt – Spencer triáda) – porucha videnia, atrofia terča zrakového nervu a retinohoroidálne (optikociliárne) premostujúce vény. Oftalmoskopicky môžeme nájsť edém makuly, choroidálne záhyby (folds). U sekundárnych nádorov sa vyskytuje exoftalmus najmä v pokročilom štádiu ochorenia aj poruchy motility očnej gule [26].

Diferenciálne diagnosticky musíme zvažovať vždy glióm zrakového nervu, neuritídu, granulomatózny zápal v oblasti očnice, lymfóm, leukemické infiltráty, dokonca melanóm [4].

Diagnózu stanovíme na základe zobrazovacích vyšetrení v korelácii s klinickým obrazom.

Na počítačovej tomografii (CT) sa zobrazuje difúzne tubulárne, fuziformné alebo globulárne zväčšenie optického nervu s hyperintenzívnou pošvou a centrálnym prejasnením [15]. Prejavom intrakanalikulárneho meningeómu môže byť aj rozšírenie ethmoidov [14].

Na magnetickej rezonancii (MR) je meningeóm pošiev zrakového nervu izointenzívny s extraokulárnymi svalmi v T1 vážení a T2 vážení. Rozlíšenie nádorov je najlepšie pozorované v T1 vážení s kontrastom (Gd-DTPA). Toto vyšetrenie je zásadné pre stanovenie diagnózy [18,32].

K biopsii cestou mediálnej alebo laterálnej orbitotómie pristupujeme len vo výnimočných prípadoch, pretože rádiologický obraz meningeómu obalov zrakového nervu býva väčšinou natoľko typický, že k nej nemusíme pristúpiť.

Meningeóm je benígny nádor, ktorý nemetastázuje a nie je spojený s vyššou mortalitou. Ohrozuje najmä zrakovú funkciu a pri zväčšni objemu nádorovej masy v očnici pri sekundárnom prerastaní vzniká protrúzia až lagoftalmus a môže viesť až k radikálnemu zákroku.

CIEĽ

Hodnotiť výsledky liečby meningeómov v období 2014 – 2016 na Klinike Oftalmológie LFUK a UNB v Bratislave.

MATERIÁL A METODIKA

Súbor pacientov na Klinike oftalmológie LFUK a UNB v Bratislave v r. 2014 – 2016 s meningeómom očnice. Indikácie operačného riešenia v súbore pacientov.

VÝSLEDKY

V období 2014 – 2016 sme na Klinike oftalmológie LFUK a UNB sledovali, resp. dispenzarizovali 15 pacientov s meningeómom očnice, priemerný vek bol 58,3 roka, viac bolo žien – 11 (73,3%). Pacienti boli sledovaní v ročných intervaloch a absolvovali aj vyšetrenie očnice magnetickej rezonanciou s kontrastnou látkou.

U 14 (93,3%) pacientov išlo o sekundárne meningeómy očnice šíriace sa z intrakraniálnej časti zrakovéj dráhy do očnice. Len u 1 pacienta išlo o meningeóm vychádzajúci primárne z pošiev zrakového nervu v orbite.

Operačné riešenie sme indikovali u 3 (20%) pacientov, u ktorých v priebehu viac ako 5 rokov od prvotného záchytu ochorenia došlo k prerastaniu meningeómu z oblasti chiazmy do očnice, pre protrúziu očnej gule a zhoršenie klinického nálezu. U všetkých pacientov nádorové masy prerastali cez optický kanál z oblasti sella turcica. Enukleáciu a parciálnu exenteráciu so zachovaním mihalnic sme indikovali u dvoch žien a jedného muža.

U dvoch pacientov bol histopatologickým vyšetrením potvrdený meningeóm gr I., u jednej pacientky meningeóm gr. II.

Pacient 1 - 72 ročná pacientka, sledovaná viac ako 10 rokov, dochádza k protrúzii pravého oka, indikovaná bola enukleácia amaurotického bolestivého bulbu.

Pacient 2 - 65 ročný muž v priebehu viac ako 15 rokov sledovaný a v poslednom roku dochádza k progresii nálezu s prerastaním do oblasti sella turcica. Pristupujeme k enukleácii amaurotického bolestivého bulbu a parciálnej exenterácii časti nádorových hmôt v očnici.

Pacient 3 - 44 ročná pacientka po opakovanej rádioterapii v minulosti v priebehu posledných 3 rokov zhoršovanie nálezu v oblasti očnice vpravo. Vzhľadom na progresiu – protrúziu amaurotického oka s prolapsom cez mihalnicovú štrbinu v r. 2016 indikujeme enukleáciu a parciálnu exenteráciu. V priebehu nasledujúcich mesiacov dochádza k ďalšiemu rastu ná-

dorových mäs v oblasti hrotu očnice. Indikujeme chirurgickú redukciu objemu nádorových mäs v očnici. Histologicky opäť potvrdený meningeóm gr. II. Pacientka nastavená na celkovú liečbu sandostatínom s dobrou lokálnou odpoveďou.

Detaily uvádzame v kazuistike.

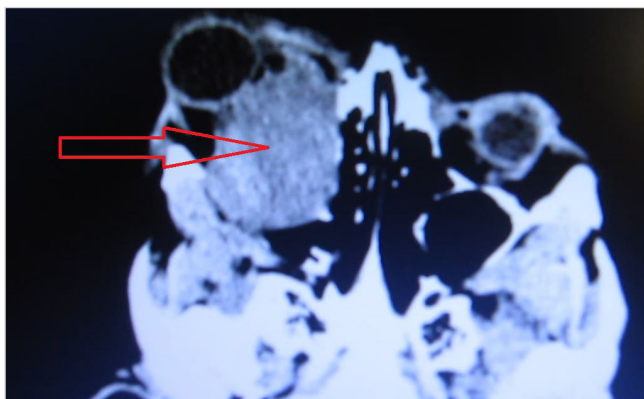
KAZUISTIKA

Pacientka sledovaná od r. 2002 - stav po neurochirurgickým operačnom zákroku pre dg: Tumor triloculare reg.intra-orbitalis dx.et reg. suprasellaris et reg. chiasmatis. Histologicky verifikovaný meningeóm gr.1.

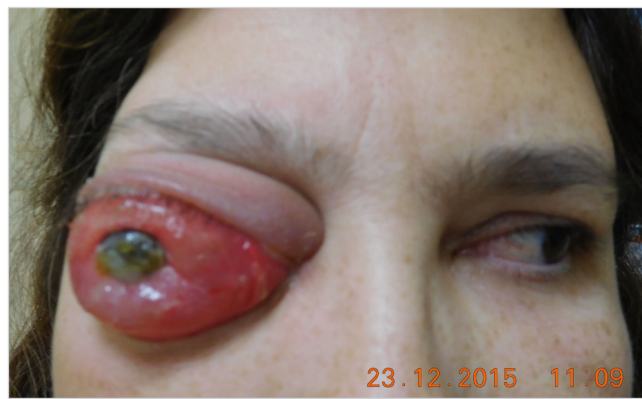Progresia nálezu od r. 2002 postupne. Opakovane indikovaná rádioterapia: Stav po I. sérii IMRT (rádioterapia modulovanou intenzitou zväzku) v dávke 50 Gy / 2 Gy / 25x (liečba od 10.1. - 1.3.2007). Stav po II. sérii IMRT v 30 Gy / 2 Gy / 15x . Liečba ukončená 19.12.2013.

Pacientka prichádza v r. 2015 na našu ambulanciu pre progresiu nálezu v pravej očnici. Protrúzia vpravo, viac mesiacov nie je možné uzavrieť mihalnicovú štrbinu, progresia nálezu na rohovke (Obr. 1,2).

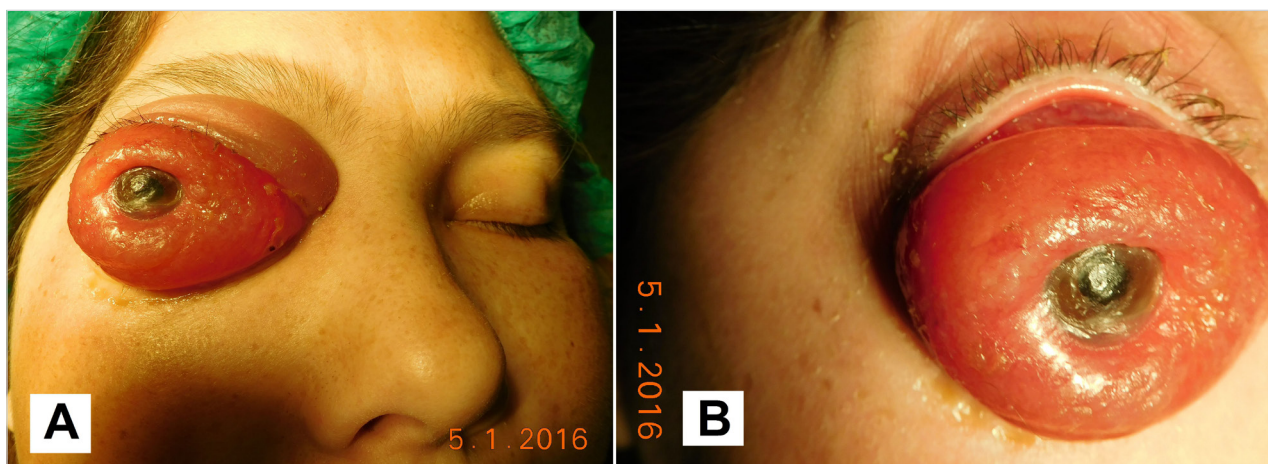
V januári 2016 indikujeme enukleáciu pravého bulbu a parciálnu exenteráciu pravej orbity so zachovaním mihalnic



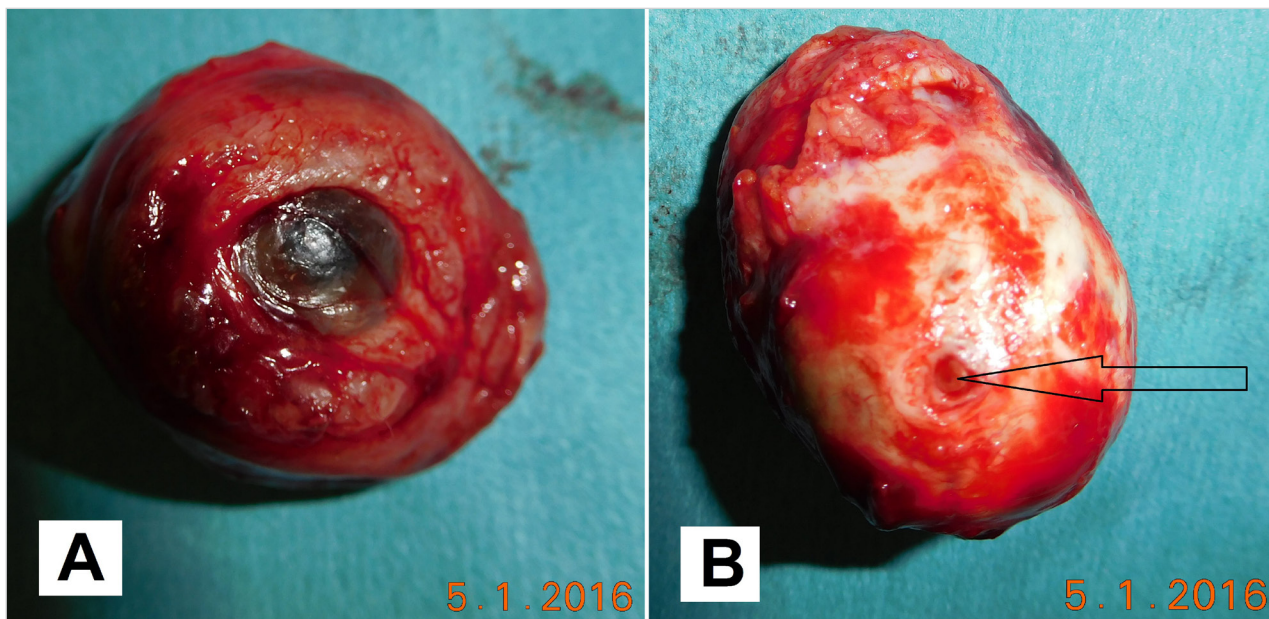
Obr. č. 1: MR snímka očnic s nádorovou masou prerastajúcou z chiazmy do očnice v 12/2015



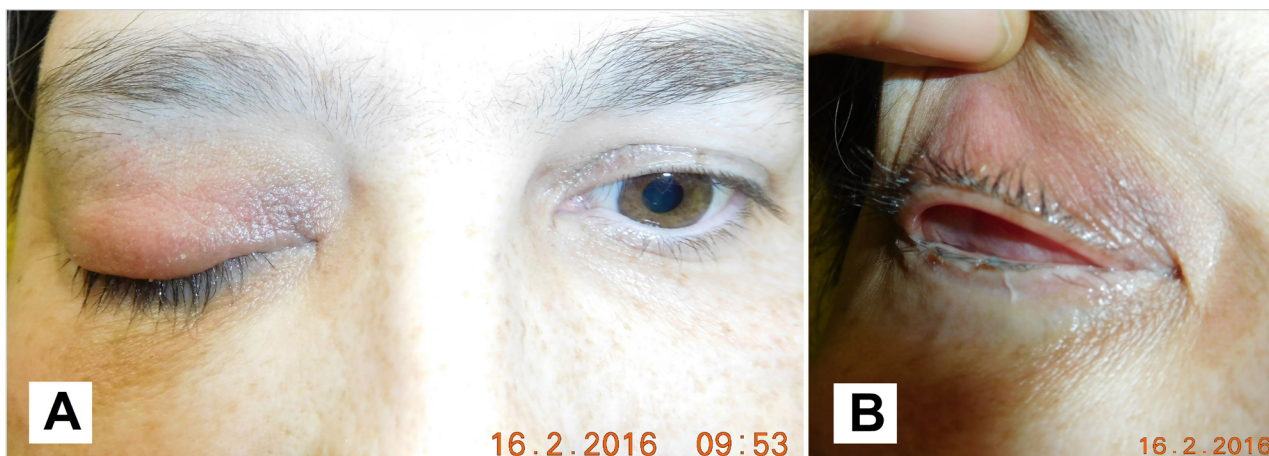
Obr. č. 2: Klinický obraz 12/2015, prolaps očnej gule cez mihalnicovú štrbinu, progresia nálezu na rohovke



Obr. č. 3: Makrofoto 1/2016 pred operačným zákrokom (A), detail pravej očnej gule (B)



Obr. č. 4: A,B E nukleovaná očná guľa (A), šípkou označné miesto výstupu zrakového nervu (B)



Obr. č. 5: Pacientka po operácii 2/2016, pseudoptóza vpravo (A), detail – pohľad na spojkovú vak po nadvnutí mihalnice (B)

kvôli progresii intraorbitálnej zložky komplexného extraaxiálneho tumoru (Obr. 3).

Histologicky verifikovaný atypický meningeóm gr.II podľa WHO. Zistená Ki67 30% so zvýšenou mitotickou aktivitou. Hojenie prebiehalo bez komplikácií (Obr. 4).

Pacientka sledovaná ambulantne, postupne výrazná progresia objemu nádorových mäs v očnici, mihalnice bez zápalovej infiltrácie, v spojkovom vaku len hlienovitá sekrécia (Obr. 5).

Postupne progresia nádorových mäs v pravej očnici (Obr. 6).

Pacientka odoslaná na MR vyšetrenie (4/2016) – potvrdená výrazná progresia intraorbitálnej zložky trojložiskového tumoru, perzistuje komplexný extraaxiálny TU infiltrát lokalizovaný prevažne v pravej polovici neurokránie, šíriaci sa do pravej orbity a zasahujúci i do foramen ovale - od predchádzajúceho vyšetrenia došlo k výraznej progresii časti tumoru lokalizovanej v orbite, t.č. vyplňa kompletne celú orbitu, ktorá je navyše expandovaná, celkovo intraorbitálna časť dosahuje cca

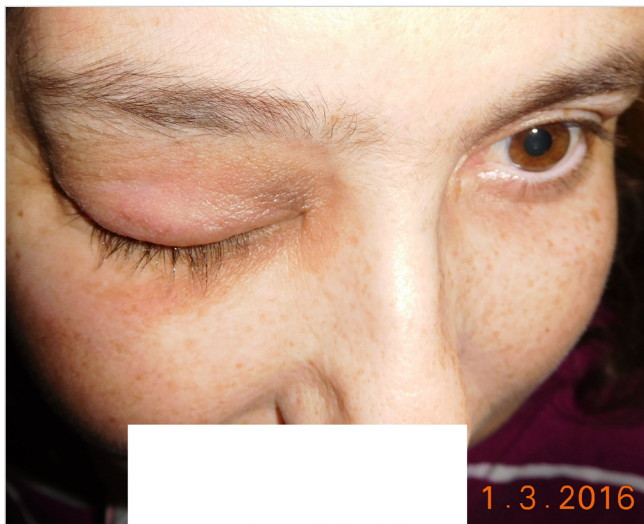58x43x46 mm (APxLLxCC); bulbus – stav po enukleácii, zvyšná časť TU je od posledného vyš. stabilizovaná až na drobný nodule T vpravo (z 3,5 mm na 5,5 mm).

Indikujeme ďalšie celotelové vyšetrenia vzľadom na atypický meningeómom reg. intraorbitalis a suprasellaris l. dx., po parc. resekcii 2002, po opak. RT (rádioterapii), po enukleácii pravého bulbu a exenterácii orbity 01/2016, s progresívnym rastom pooperačne.

V 4/2016 celotelová somatostatínová receptorová scintigrafia SRS – záver:

Rádiofarmakum: 111In-octreotid i. v.; Aplikovaná aktivita: 185 MBq; Prístroj: Symbia T (Siemens).

Celotelové planárne vyšetrenie (anterior + posterior), tomografické SPECT/CT (nativ low dose protokol) hrudníka, abdomenu a panvy, 4 h a 24 h p.i.: gamagraficky vysoko intenzívny fokálny patologický uptake 111In-octreotidu v tkanive vypĺňajúcom pravú orbitu, hromadenie podstatne nižšej intenzity aj intrakraniálne v strednej jame. V ostatných

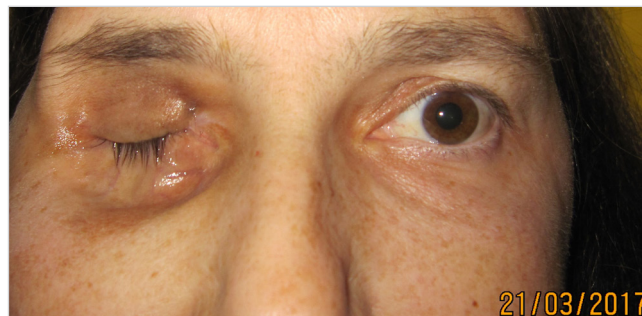


Obr. č. 6: Pacientka v 3/2016, mihalnice bez zápalovej reakcie

lokalitách bez detekcie patologického fokálneho uptake-u rádiofarmaka.

Fyziologická aktivita zistená v obličkách, slezine, pečeni, exkrécia RF cestou uropoetického systému a enterálne. Gamagraficky v pravej orbite zistené patologické tkanivo s veľmi vysokou intenzitou expresie somatostatínových receptorov, intrakraniálne v strednej jame lebečnej patologický proces s expresiou SR strednej intenzity.

Subjektívne sa sťažuje na bolesti za orbitou a niekedy pravá polovica hlavy. Celkove u pacientky pretrvávajú



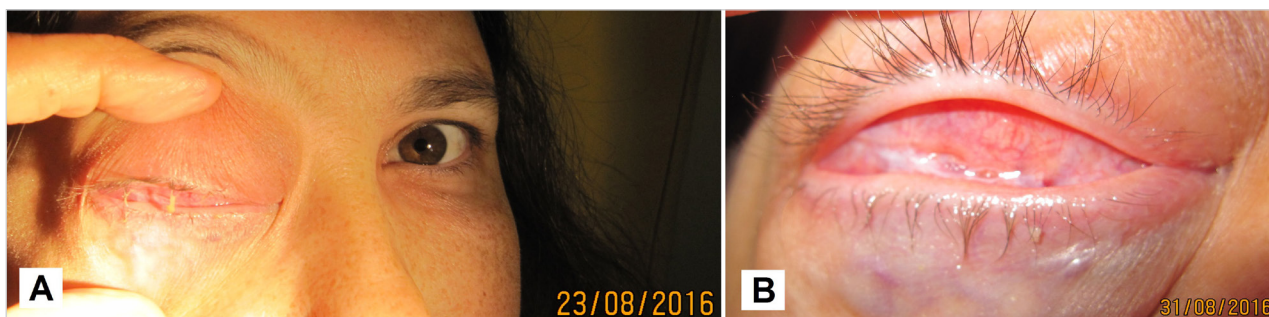Obr. č. 9: Pacientka v 3/2017 po celkovej liečbe, vpravo výrazná regresia nádorových mäs v očníci

spastická hemiparéza I. sin., bez palpačných známok lymfatickej infiltrácie v oblasti hlavy. Celková liečba – analgetiká, Diluran 1 tbl denne, nimotidín 30 mg 1 tbl denne (Obr. 7).

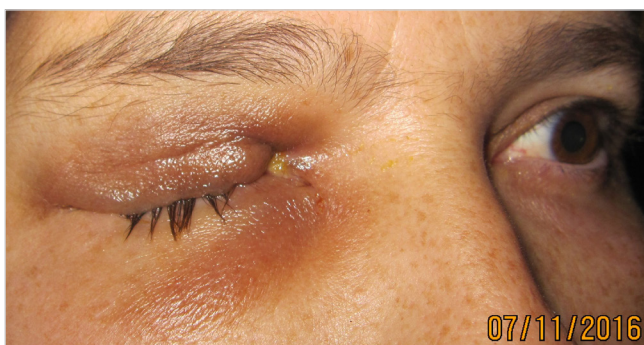Pacientka predložená do komisie a podľa literárnych údajov vrátane NCCN v r. 2015 a fázy II klin. štúdií pacientke vypísaná žiadanka na Octreoscan - súrny termín. Následne v prípade dostatočnej pozitivity receptorov navrhovaná indikovaná liečba SSA - SANDOSTATIN IAR 30 mg á 28 dní.

Pri negativite by bola indikovaná liečba SUNITINIB 50 mg 28 dní / 14 dní off - všetky lieky na výnimku Ministerstva zdravotníctva.

Pacientka zahájila liečbu sandostatínom s následnou výraznou pozitívnou odpoveďou v oblasti pravej očníci - lokálny nález výrazne zlepšený, mihalnice pokojné, bez zápalovej reakcie, bez prolapsu nádorových hmôt, redukcia objemu nádorových mäs v hrote očníci (Obr. 8, 9).



Obr. č. 7: Pacientka v 8/2016, progresia rastu nádorových mäs v očníci vpravo (A), detail po nadvihnutí hornej mihalnice – spojovka v centre s jazvou, v dolnej casti symblefara (B)



Obr. č. 8: Pacientka po redukcii objemu nádorových mäs v očníci v 11/2016

DISKUSIA

Meningeóm je benígny nádor, ktorý nemetastázuje a nie je spojený s vyššou úmrtnosťou. Primárny meningeóm očníci ohrozuje hlavne zrakové funkcie, ktoré sa zvyčajne zhoršujú postupne v ďalších rokoch.

Napriek všetkým ťažkostiam spojeným s organizovaním klinických štúdií na túto tému, liečba meningeómu zrakového nervu prešla významnými zmenami. V minulosti boli pacienti buď iba sledovaní, alebo bola vykonaná chirurgická excízia tumoru, ktorá však pre pacientov predstavovala veľké riziko oslepnutia, porúch funkcie mihalnic alebo pohyblivosti očnéj gule. V 80-tych rokoch sa uskutočnili prvé úspešné

pokusy o rádioterapiu tohoto typu nádoru [16]. Obavy z radiačného poškodenia optiku a okolitých tkanív však spôsobili, že sa tento liečebný prístup začal štandardne aplikovať až neskôr. Oftalmologické vyšetrenie pacientov s primárnym meningeómom zrakového nervu alebo sekundárnym meningeómom prerastajúcim do očnice je rozhodujúce pri rozhodovaní o ďalšom postupe. Zmeny zrakových funkcií a ich progresia sú rozhodujúce pri terapeutickom postupe.

Väčšina retrospektívnych štúdií preukázala, že je takmer nemožné úplne odstrániť meningeóm. Následné očné motorické poruchy a recidívy nádoru sa vyskytli až v 30% prípadov [22] sphenoidal meningiomas (SOMs). Chirurgické riešenie sa doporučuje iba v prípade intrakraniálneho šírenia tumoru, zlej centrálnej zrakovéj ostrosti postihnutého oka a kozmeticky obťažujúcej protrúzií [24].

Doteraz nie sú veľmi známe výsledky liečby meningeómom chemoterapiou. Meningeómové bunky často exprimujú rôzne hormonálne receptory, zvyčajne pre progesterón alebo estrogén. Môžu byť preto citlivé na liečbu ich antagonistov, ale táto skutočnosť sa bohužiaľ nepotvrdila. V rôznych štúdiách sú uvádzané rozne výsledky liečby. V skupine 16 recidivujúcich meningeómov, ktoré neovplyvnili funkciu zrakového nervu, liečba somatostatínom viedla v 10 prípadoch k stabilizácii alebo regresii [8]. Mifepriston (Ru 486) bol podaný 28 pacientom s neresekovateľným meningeómom a viedol k zlepšeniu u ôsmich z nich [12] to a lesser extent, antiglucocorticoid agent commonly used for short-term (single-day, v druhej fáze štúdie sa však jeho účinnosť nepotvrdila [9] with recurrent meningioma were treated. All patients had previously been treated with surgery (complete in 4; partial in 9; biopsy in 3).

Rádioterapia prináša sľubné výsledky, a to z hľadiska zachovania zraku a zastavenia rastu nádoru. K dispozícii sú rôzne techniky: 3D konformná rádioterapia, IMRT, stereotaxická frakcionovaná rádioterapia (SRT, SFR) a stereotaxická rádiokirurgia (SRCH) [20].

Kennerdell a kol. [16] použili frakčnú rádioterapiu u šiestich pacientov. Počas obdobia sledovania trvajúceho tri až sedem rokov nedošlo k žiadnym komplikáciám po expozícii. Turbín et al [31] v roku 2002 publikovali retrospektívnu štúdiu s 64 pacientmi s meningeómom pošiev zrakového nervu, ktorí boli buď iba sledovaní, alebo liečení operáciou, operovaní v kombinácii s ožarovaním alebo len ožiarení. Čas sledovania v tejto štúdií bol v priemere 150 mesiacov. Autori zistili, že najlepšie dlhodobé výsledky priniesla liečba samotným ožiarением, hoci asi u tretiny pacientov došlo k rozvoju komplikácií z ožiarenia ako napríklad radiačnej retinopatie, zápalu dúhovky alebo atrofii temporálneho laloku. Štúdia neurčuje, aký typ rádioterapie sa použil na konkrétnych pacientov, ale kvôli dlhému sledovaniu sa väčšina pacientov pravdepodobne riešila skôr konvenčnými než stereotaxickými technikami.

Saeed a kol. [25] vo svojej štúdií s 34 pacientmi liečenými konvenčnou alebo stereotaxickou frakcionovanou rádioterapiou s dlhodobým sledovaním (medián 58 mesiacov) zistili zlepšenie alebo stabilizáciu centrálnej ostrosti zraku u 91% pacientov. Skoré komplikácie až do šiestich týždňov po ožiarení zahŕňali vypadávanie vlasov a bolesti hlavy. V rámci nes-

korých komplikácií bol zaznamenaný syndróm suchého oka, katarakta a radiačná retinopatia. Rozdiel v konečnom efekte na zrakové funkcie nebol medzi konvenčnou a stereotaxickou frakcionovanou rádioterapiou zistený.

Arvold a kol. [3] vo svojej štúdií s 25 pacientmi (medián sledovania 30 mesiacov) liečených stereotaxickou fotónovou alebo protónovou iradiáciou zistili zlepšenie alebo stabilizáciu centrálnej ostrosti zraku u 95% pacientov a zhoršenie iba u jedného z nich, však po predchádzajúcom zlepšení. U troch pacientov bola zaznamenaná retinopatia.

Baumert a kol. [5] referujú o skupine 23 pacientov, u ktorých došlo počas sledovania (medián 20 mesiacov) k stabilizácii alebo zlepšeniu zraku v 95%. Zlepšenie zraku bolo zistené už v priebehu jedného až troch mesiacov po stereotaxickej frakcionovanej rádioterapii. U jedného pacienta došlo k rozvoju radiačnej retinopatie a krvácaniu do sklovca štyri roky po ožiarení.

Konformná stereotaxická frakcionovaná rádioterapia (SRT, SFR) s immobilizáciou pomocou fixácie maskou sa teda javí ako optimálna liečebná metóda pre zachovanie alebo dokonca zlepšenie videnia u pacientov s progresívnym alebo pokročilým primárnym meningeómom pošiev zrakového nervu a použiteľným videním postihnutého oka. Umožňuje dostatočné a ciele ožiarenia nádorovej masy pri súčasnej minimálnej expozícii okolitých tkanív a minimalizáciu nežiadúcich účinkov z ožiarenia. Celková dávka aplikovaná frakcionovane na tumor sa väčšinou pohybuje medzi 45 a 54 Gy, jednotlivá dávka ožiarenia zrakového nervu a chiazmy pri rádiokirurgickom jednorazovom ožiarení by nemala prekročiť 8 Gy. Táto technika vyžaduje komplexné plánovanie, ktoré uľahčuje špeciálny softvér a trojrozmerné zobrazenie oblasti nádoru [29].

Ďalšou možnosťou rádioterapie je rádiokirurgická liečba gama nožom Leksell, v prípade zachovania videnia je možná akcelerovaná frakčná rádioterapia, pri ktorej je stereotaxický plán rozdelený na aplikáciu po dobu piatich dní. Avšak v prípade amaurozy je indikovaná jednorazová stereotaxická rádiokirurgická liečba.

Liu a kol. [19] hodnotili účinok liečby Leksell gama nožom u 30 pacientov s meningiómom. Obdobie sledovania bolo 56 mesiacov. Z 30 pacientov sa zrak zlepšil u 11 z nich, centrálna zraková ostrosť zostala nezmenená u 13 (vrátane pacientov s predoperačnou amaurozou) a zhoršila sa u šiestich pacientov. Progresia nádoru bola zaznamenaná v dvoch prípadoch.

Ďalšou možnou alternatívou liečby je "bezrámová" robotická rádiokirurgia. Lineárny urýchľovač na ramene robota umožňuje konzistentnú aplikáciu jednoduchej alebo čiastočnej liečby [23].

V prípade stabilného nálezu sa naďalej prikláňame k dlhodobému sledovaniu pacienta a včasnej indikácii prípadného ožiarenia. To platí pre pacientov bez významného klinického poškodenia bez dôkazu zhoršenia zraku alebo progresie intrakraniálneho nádoru. Oftalmologické vyšetrenia by sa mali vykonať u týchto pacientov dvakrát ročne počas dvoch až troch rokov a potom raz za rok, ak je zraková ostrosť stabilná [20]. Kontrolné CT alebo MR sú počas prvého až druhého roku vhodné v 6 mesačných intervaloch,

počas nasledujúcich dvoch až troch rokov vždy raz za rok a následne raz za tri až štyri roky za predpokladu, že klinické vyšetrenie neukázalo žiadnu progresiu [2,5].

Na základe publikovaných klinických štúdií sa ako najefektívnejšia liečba prvej voľby u progresívneho alebo pokročilého meningeómu v očnici u pacienta s dobrou centrálnou ostrosťou zraku využíva stereotaxická fracionovaná rádioterapia. Táto liečba dokáže zastaviť rast tumoru a stabilizovať alebo dokonca zlepšiť zrakové funkcie. Pokrok umožnilo aj neustále technické zdokonaľovanie ako zobrazovacích metód, tak samotných liečebných postupov, pri ktorých sa zvyšuje presnosť ožiarenia cieľovej štruktúry, a minimalizujú sa tak nežiaduce účinky na okolité tkanivá.

V prípade progresie nádoru a šírenia do optického kanála a vyšších oddielov, resp. pri prerastaní nádoru z oblasti sella turcica do očnice, indikujeme v prípade amaurotického, bolestivého oka enukleáciu s parciálnou exenteráciou očnice. U našich 3 pacientov sme pristúpili k radikálnemu riešeniu vzhľadom na protrúziu oč-

nej gule, zraková ostrosť na postihnutej strane bola na úrovni sporného svetlocitu. Exenterácia so zachovaním mihalnic je vhodná vzhľadom na dobré pooperačné hojenie. Liečba sandostatínom je indikovaná aj u týchto typov nádorov [27].

ZÁVER

Problémom všetkých štúdií zaoberajúcich sa liečbou meningeómov, či už primárnych, ktoré vychádzajú z pošiev zrakového nervu, alebo sekundárnych, ktoré prerasťajú do očnice, je ich zriedkavý výskyt, ich veľmi pomalá progresia, a teda potreba dlhého sledovania, absencia histologickej verifikácie nálezu pacientov a nutnosť zhromažďovania dát z rôznych centier. U sekundárnych meningeómov, ktoré spôsobujú lokálne komplikácie v oblasti očnice, pristupujeme k chirurgickému riešeniu a následnej radiačnej liečbe prípadne kombinovanej s chemoterapiou.

LITERATURA

1. **Alper, MG.:** Management of primary optic nerve meningiomas. Current status--therapy in controversy. *J. Clin. Neuroophthalmol.* 1981;1(2):101-17.
2. **Andrews, DW., Faroozan, R., Yang, BP., et al.:** Fractionated stereotactic radiotherapy for the treatment of optic nerve sheath meningiomas: preliminary observations of 33 optic nerves in 30 patients with historical comparison to observation with or without prior surgery. *Neurosurgery.* 2002;51(4):890-902; discussion 903-904.
3. **Arnold, ND, Lessell, S., Bussiere, M., et al.:** Visual outcome and tumor control after conformal radiotherapy for patients with optic nerve sheath meningioma. *Int. J. Radiat. Oncol. Biol. Phys.* 2009;75(4):1166-72.
4. **Bains, S., Kim, U., Shanti, R.:** Orbital melanoma with calcification: A diagnostic dilemma. *Indian J. Ophthalmol.* 2016;64(12):932-4.
5. **Baumert, BG, Villà, S., Studer, G., et al.:** Early improvements in vision after fractionated stereotactic radiotherapy for primary optic nerve sheath meningioma. *Radiother. Oncol.* 2004;72(2):169-74.
6. **Bosch, MM, Boltshauser, E., Harpes, P., et al.:** Ophthalmologic findings and long-term course in patients with neurofibromatosis type 2. *Am. J. Ophthalmol.* 2006;141(6):1068-77.
7. **Bosch, MM., Wichmann, WW., Boltshauser, E., et al.:** Optic nerve sheath meningiomas in patients with neurofibromatosis type 2. *Arch. Ophthalmol. Chic. Ill* 1960. 2006;124(3):379-85.
8. **Chamberlain, MC., Glantz, MJ., Fadul, CE.:** Recurrent meningioma: salvage therapy with long-acting somatostatin analogue. *Neurology.* 2007;69(10):969-73.
9. **Chamberlain, MC, Tsao-Wei, DD, Groshen, S.:** Salvage chemotherapy with CPT-11 for recurrent meningioma. *J. Neurooncol.* 2006;78(3):271-6.
10. **Chynoranský, M., Furdová, A., Oláh, Z.:** Exenteration of the orbit. *Cesk. Oftalmol.* 1994;50(2):92-7.
11. **Dutton JJ.:** Optic nerve gliomas and meningiomas. *Neurol. Clin.* 1991;9(1):163-77.
12. **Grunberg, SM, Weiss, MH, Russell, CA., et al.:** Long-term administration of mifepristone (RU486): clinical tolerance during extended treatment of meningioma. *Cancer Invest.* 2006;24(8):727-33.
13. **Hart, WM., Burde, RM., Klingele, TG., et al.:** Bilateral optic nerve sheath meningiomas. *Arch. Ophthalmol. Chic. Ill* 1960. 1980;98(1):149-51.
14. **Hirst, LW., Miller, NR., Hodges, FJ., et al.:** Sphenoid pneumosinus dilatans. A sign of meningioma originating in the optic canal. *Neuroradiology.* 1982;22(4):207-10.
15. **Kanamalla US.:** The optic nerve tram-track sign. *Radiology.* 2003;227(3):718-9.
16. **Kennerdell, JS., Maroon, JC., Malton, M., et al.:** The Management of Optic Nerve Sheath Meningiomas. *Am. J. Ophthalmol.* 1988;106(4):450-7.
17. **Lewis, T., Kingsley, D., Moseley, I.:** Do bilateral optic nerve sheath meningiomas exist? *Br. J. Neurosurg.* 1991;5(1):13-8.
18. **Lindblom, B., Truwit, CL., Hoyt, WF.:** Optic nerve sheath meningioma. Definition of intraorbital, intracanalicular, and intracranial components with magnetic resonance imaging. *Ophthalmology.* 1992;99(4):560-6.
19. **Liu, D., Xu, D., Zhang, Z., et al.:** Long-term results of Gamma Knife surgery for optic nerve sheath meningioma. *J. Neurosurg.* 2010;113 Suppl:28-33.
20. **Miller, NR.:** New concepts in the diagnosis and management of optic nerve sheath meningioma. *J. Neuro-Ophthalmol. Off. J. North Am. Neuro-Ophthalmol. Soc.* 2006;26(3):200-8.
21. **Nanda, A., Bir, SC., Maiti, TK., et al.:** Relevance of Simpson grading system and recurrence-free survival after surgery for World Health Organization Grade I meningioma. *J. Neurosurg.* 2017;126(1):201-11.
22. **Ringel, F., Cedzich, C., Schramm, J.:** Microsurgical technique and results of a series of 63 sphenoid orbital meningiomas. *Neurosurgery.* 2007;60(4 Suppl 2):214-221; discussion 221-222.
23. **Romanelli, P., Wowra, B., Muacevic, A.:** Multisession CyberKnife radiosurgery for optic nerve sheath meningiomas. *Neurosurg. Focus.* 2007;23(6):E11.
24. **Roser, F., Nakamura, M., Martini-Thomas, R., et al.:** The role of surgery in meningiomas involving the optic nerve sheath. *Clin. Neurol. Neurosurg.* 2006;108(5):470-6.

25. **Saeed, P., Blank, L., Selva, D., et al.:** Primary radiotherapy in progressive optic nerve sheath meningiomas: a long-term follow-up study. *Br. J. Ophthalmol.* 2010;94(5):564–8.
26. **Saeed, P., Rootman, J., Nugent, RA., et al.:** Optic nerve sheath meningiomas. *Ophthalmology.* 2003;110(10):2019–30.
27. **Schulz, C., Mathieu, R., Kunz, U., et al.:** Treatment of unresectable skull base meningiomas with somatostatin analogs. *Neurosurg. Focus.* 2011;30(5):E11.
28. **Shields, JA., Shields, CL., Scartozzi, R.:** Survey of 1264 patients with orbital tumors and simulating lesions. *Ophthalmology.* 2004;111(5):997–1008.
29. **Skorkovská, K., Kollová, A.:** Meningeomy pochev zrakového nervu – přehled současných léčebných možností. *Čes. Slov. Neurol. Neurochir.* 2012;75/108(4):420–5.
30. **Taylor, TD., Gupta, D., Dalley, RW., et al.:** Orbital neoplasms in adults: clinical, radiologic, and pathologic review. *Radiogr. Rev. Publ. Radiol. Soc. N. Am. Inc.* 2013;33(6):1739–58.
31. **Turbin, RE., Thompson, CR., Kennerdell, JS., et al.:** A long-term visual outcome comparison in patients with optic nerve sheath meningioma managed with observation, surgery, radiotherapy, or surgery and radiotherapy. *Ophthalmology.* 2002;109(5):890-899; discussion 899-900.
32. **Vaněčková, M., Seidl, Z.:** Možnosti zobrazení očního bulbu, orbity a optického nervu v modalitě magnetické rezonance (MR). *Neurol Praxi.* 2006;7(3):164–7.
33. **Wilson, WB.:** Meningiomas of the anterior visual system. *Surv. Ophthalmol.* 1981;26(3):109–27.