

# AKUTNÍ MYOPIE S ELEVACÍ NITROOČNÍ TENZE JAKO NEŽÁDOUCÍ EFEKT ANTIDEPRESIVNÍ MEDIKACE

## SOUHRN

**Úvod:** Akutní indukovaná myopie může být nežádoucím účinkem systémově podávané medicace u predisponovaných jedinců.

**Kazuistika:** Je prezentována kazuistika výskytu akutní indukované myopie spojené s mírnou elevací nitrooční tenze u mladého pacienta v důsledku užívání trazodonu. Kazuistika je doplněná o dokumentaci změn parametrů hloubky přední oční komory a konfigurace komorového úhlu v době výskytu nežádoucích účinků a po úpravě stavu po vysazení trazodonu.

**Závěr:** Akutní indukovaná myopie často spojená s elevací nitrooční tenze může v raritních případech být nežádoucím efektem užívání trazodonu. Vzhledem k tomu, že může být provázena akutním uzavřením komorového úhlu či vznikem ciliochoroidální efuze, je důležité včasné a správné rozpoznání diagnózy. Jedinou léčbou je v tomto případě vysazení medicace, která myopii zapříčinila.

**Klíčová slova:** akutní myopie, akutní glaukom uzavřeného úhlu, antidepresiva, nežádoucí účinky, trazodon

## SUMMARY

### ACUTE TRANSIENT MYOPIA MAY BE RARE SIDE EFFECT OF SYSTEMIC USED DRUGS IN PREDISPOSED PATIENTS

**Case-report:** The author presents case report of acute induced myopia with mild intraocular pressure elevation by young patient using trazodone. The presentation is completed with the documentation of anterior chamber depth and angle changes by using and after discontinuation of trazodone.

**Conclusion:** Acute transient myopia may be rare side effect of systemic used drugs in predisposed patients. Early and correct diagnosis is very important, because induced myopia may be accompanied by acute angle-closure glaucoma or supraciliary choroidal effusion. The only correct treatment in this case is discontinuation of the drug.

**Key words:** acute angle-closure glaucoma, acute myopia, antidepressants, side effects, trazodone

Čes.a slov. Oftal., 74, 2018, No.2, p. 68-72

## ÚVOD

Akutní indukovaná myopie se raritně vyskytuje jako nežádoucí účinek systémově podávaných léků, nejčastěji sulfonamidů [1]. Bylo publikováno více případů přechodné, terapií navozené myopie, často spojené se vznikem akutního glaukomu uzavřeného úhlu [5,9,10,13] či vznikem ciliochoroidální efuze [9,13]. Mechanismus vzniku je vysvětlován otokem ciliárního tělesa, jeho rotací s následným posunem čočko-duhovkového diafragmatu směrem vpřed [7,12].

Trazodon je antidepresivum patřící do skupiny inhibitorů zpětného vychytávání monoaminů III. generace. Je antagonistou postsynaptických serotoninových 5-HT receptorů a zároveň inhibitorem zpětného vychytávání serotoninu. Vykazuje též periferní alfa-adrenolytický účinek prostřednictvím blokády alfa1-adrenergických receptorů. Nejčastěji je využíván k léčbě depresí, úzkostných poruch a poruch spánku. Mezi nežádoucí účinky patří ospalost, zvýšená úzkost, závratě, bolesti hlavy, nauzea, noční bludy, snížené libido a další.

## METODIKA

V našem sdělení je podrobně rozebrána kazuistika pacienta s akutní myopií indukovanou antidepresivní terapií. Součástí kazuistiky jsou fotografie předního segmentu oka a kvantifikované výsledky biometrického a refrakčního měření.

## KAZUISTIKA

34 letý pacient, profesionální řidič kamionu, hypertonik se zavedenou antidepresivní terapií zaznamenal při nočním probuzení bilaterální zhoršení vidění na dálku. To se v průběhu následujícího dne vystupňovalo. U pacienta byla 13 dnů před výskytem obtíží dlouhodobá antidepresivní terapie 20mg citalopramu 1x denně posílena o 50mg trazodonu 1x denně. Oční anamnéza pacienta byla negativní. Nejlepší zraková ostrost pacienta byla 1,0 s -4,0 Dpt vpravo a 1,0 s -5,0 Dpt vlevo, nitrooční tenze 22 torrů vpravo a 23 torrů vlevo. Výsledky cykloplegické-

Hrčková L.<sup>1</sup>, Mojžiš P.<sup>1,2</sup>, Žiak P.<sup>2</sup>

<sup>1</sup>Oční oddělení Nemocnice Havlíčkův Brod

<sup>2</sup>Oční klinika, Jesseniova lékařská fakulta v Martine Univerzity Komenského v Bratislavě.

Oční oddělení Nemocnice Havlíčkův Brod, primář: MUDr. Peter Mojžiš Ph.D., FEBO

*Autoři článku prohlašují, že vznik i téma odborného sdělení a jeho zveřejnění není ve střetu zájmů a není podpořeno žádnou farmaceutickou firmou.*



Do redakce doručeno dne: 8. 4. 2018

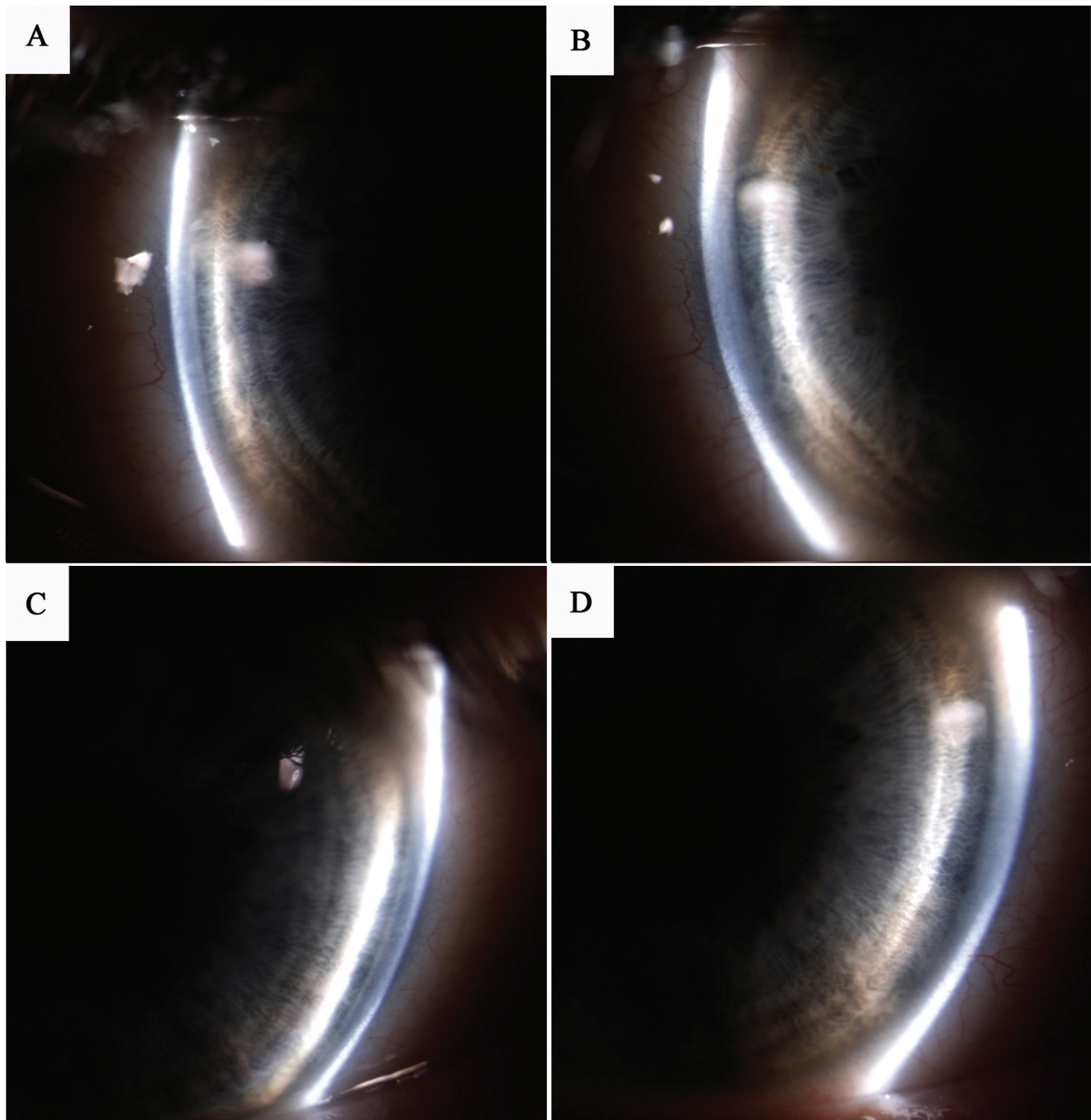
Do tisku přijato dne: 3. 5. 2018

MUDr. Lucia Hrčková

Oční oddělení nemocnice Havlíčkův Brod

Husova 2624, 580 22, Havlíčkův Brod

lucia.hrckova@onhb.cz



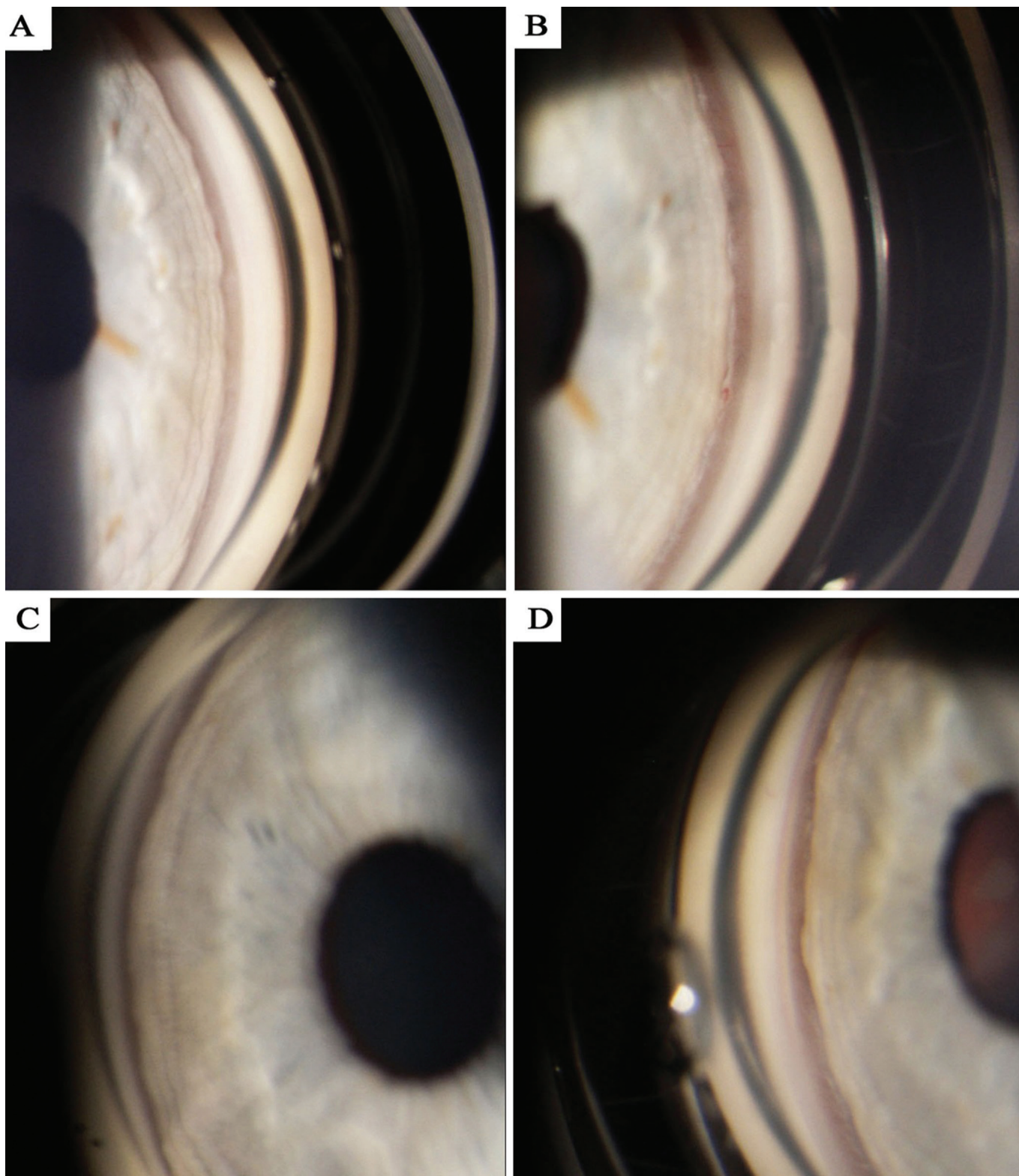
Obr. 1 Fotografie předního segmentu dokumentující hloubku přední komory oční, A) pravé oko před vysazením trazodonu, B) pravé oko po vysazení trazodonu, C) levé oko před vysazením trazodonu, D) levé oko po vysazení trazodonu.

ho refraktometrického vyšetření se od výsledku naturálního měření podstatně nelišily. Vyšetření na štěrbinové lampě prokázalo bilaterální změlčení přední oční komory (Obr. 1A a 1C) a zúžení komorového úhlu (Obr. 2A a 2C). Gonioskopicky byl patrný strmý průběh kořene duhovky zužující komorový úhel. Ostatní parametry předního segmentu včetně šíře zornic, fotoreakce a taktéž biomikroskopické vyšetření fundu byly bilaterálně fyziologické.

Při osové délce pravého bulbu 24,07 mm byla hloubka přední komory 2,97 mm, vlevo při osové délce bulbu

24,0 mm byla hloubka přední komory 2,84 mm. Vzhledem k rozvoji nevolností a bolestí hlavy v průběhu vyšetření bylo u pacienta doplněno interní a neurologické vyšetření včetně CT mozku. Výsledky vyšetření byly bez podstatné patologie. Interní konziliární vyšetření zároveň vyloučilo přítomnost diabetu jako možného myopizujícího faktoru. U pacienta bylo indikováno vysazení trazodonu. 5 dnů po vysazení se vidění pacienta zlepšilo na 1,0 naturálně bilaterálně. Přední komora se prohloubila na 3,32 mm vpravo (Obr. 1B) a 3,36 mm vlevo (Obr. 1D). Bilaterálně bylo zaznamenáno také





Obr. 2 Gonioskopická fotografie dokumentující konfiguraci komorového úhlu, A) pravé oko před vysazením trazodonu, B) pravé oko po vysazení trazodonu, C) levé oko před vysazením trazodonu, D) levé oko po vysazení trazodonu.

rozšíření komorového úhlu (Obr. 2B a 2D). Nitrooční tenze se normalizovala na hodnoty 15 torrů bilaterálně. Následně už byl refrakční status i parametry předního segmentu pacienta stabilní. Přehled refraktometrických a biometrických výsledků měřených v době užívání a po vysazení trazodonu je uveden v tabulce 1.

## DISKUSE

Akutní indukovaná myopie, která se raritně vyskytuje jako nežádoucí účinek systémově podané medikace, je nejčastěji v literatuře popsána v případě podávání sulfonamidů [1]: to-

Tab. 1 Přehled změn biometrických výsledků v době užívání a po vysazení trazodonu

	Pravé oko před vysazením trazodonu	Pravé oko po vysazení trazodonu	Levé oko před vysazením trazodonu	Levé oko po vysazení trazodonu
Sférická vada dle autorefraktometrie [D]	-4,25	0,25	-5,50	0
Hloubka přední komory měřená biometrií [mm]	2,97	3,32	2,84	3,36
Osová délka bulbu měřená biometrií [mm]	24,07	24,07	24,02	24,02

piramátu [3,5,10], acetazolamidu [4], hydrochlorothiazidu [14] a dalších. Mechanismus vzniku je vysvětlován otokem ciliárního tělesa s následným posunem čočko-duhovkového diafragmatu směrem vpřed [7,12]. Popsána byla i asociace akutní myopie se vznikem ciliochoroidální efuze s přední rotací ciliárních výběžků, potvrzená ultrazvukovou biomikroskopií [9,13]. Vznik akutního glaukomu s uzavřeným úhlem byl uváděn jako další důsledek posunu čočko-duhovkového diafragmatu [9,13]. V patofyziologii mechanismu vzniku se uvažuje o působení prostaglandinů jako látek způsobujících vazodilataci a zvýšení cévní permeability, což může vést ke vzniku otoku ciliárního tělesa. [8,10]

V diferenciální diagnóze je nutno vyloučit spasmus ciliárního svalu, jako příčinu akutní myopie, měřením refrakce v navozené cykloplegii. Nález v tomto případě nebývá spojen se změlením přední oční komory a zúžením komorového úhlu. Dále nutno zvažovat hyperglykémii navozenou myopizací čočky [6]. Dalším myopizujícím faktorem může být přítomnost nukleární katarakty [2].

V případě, že dojde u medikací indukované myopizace k uzávěru komorového úhlu, je provedení periferní iridotomie neefektivní. Uzávěr totiž není zapříčiněn primárním pupilárním blokem a kumulací komorového moku v oblasti zadní komory oční [9].

Trazodon je antidepresivum patřící do skupiny inhibitorů zpětného vychytávání monoaminů III. generace. Je to antidepresivum se zdvojeným serotoninovým působením (SARI). Nejčastěji je využíván k léčbě depresí, úzkostných poruch a poruch spánku či libida. Mezi nežádoucí účinky patří ospalost, zvýšená úzkost, závratě, bolesti hlavy, nauzea, noční bludy, snížené libido a další. V dostupné literatuře nebyla nalezena publikace popisující korelaci mezi vznikem akutní

indukované myopie a užíváním trazodonu. Bylo však popsáno zvýšení rizika vzniku akutního glaukomu uzavřeného úhlu u predisponovaných očí při užívání antipsychotik a inhibitorů zpětného vychytávání serotoninu (SSRI) [11]. Trazodon nejen inhibuje zpětné vychytávání serotoninu na presynaptické membráně, ale sám se váže na některé serotoninové receptory na postsynaptické membráně. Tím, na rozdíl od selektivních inhibitorů zpětného vychytávání serotoninu, duálně zvyšuje koncentraci serotoninu v oblasti synaptické štěrbin. Je tedy možné předpokládat, že užívání trazodonu může u predisponovaných jedinců vést k obdobným nežádoucím účinkům jako v případě užívání SSRI.

V diagnostice akutní myopie je přínosné použití ultrazvukové biomikroskopie (UBM) nebo předněsegmentové optické koherenční tomografie (OCT), které dokážou odhalit případnou ciliochoroidální efuzi s otokem ciliárního tělesa a skléry. V uvedené kazuistice nebylo možno z důvodu nedostupnosti UBM či předněsegmentové OCT dokumentovat otok ciliárního tělesa, jak tomu bylo u pacientů užívajících trimetropim [9] či topiramát [13]. Na základě podobnosti klinických příznaků je možné předpokládat přítomnost otoku ciliárního tělesa i v tomto případě. U obdobných případů lze UBM doporučit jako velmi přínosnou diagnostickou metodu.

## ZÁVĚR

V případě vzniku akutní myopizace u pacienta s anamnézou stabilní refrakce je nutné zvažovat i nežádoucí efekt systémové medikace. Tato příčina je raritní, ale poměrně závažná. Včasná diagnóza a vysazení terapie navozující nežádoucí myopizaci může zabránit rozvoji komplikací v podobě akutního glaukomu uzavřeného úhlu či ciliochoroidální efuze.

## LITERATURA

- Bovino, JA., Marcus, DF.:** The mechanism of transient myopia induced by sulfonamide therapy. *Am J Ophthalmol.*, 94 (1); 1982: 99-102.
- Brown, NA., Hill, AR.:** Cataract: the relation between myopia and cataract morphology. *B J Ophthalmol.*, 71(6); 1987: 405-414.
- Fraunfelder, FW., Fraunfelder, FT. et al.:** Topiramate-associated acute, bilateral, secondary angle-closure glaucoma. *Ophthalmology*, 111(1); 2001: 109-111.
- Garland, MA., Sholk, A. et al.:** Acetazolamide-induced myopia. *Am J Obst and Gyn*, 84(1); 1962: 69-71.
- Guier, CP.:** Elevated intraocular pressure and myopic shift linked to topiramate use. *Optom Vis Sci*, 84(12); 2007: 1070-1073.
- Gwinup, G., Villarreal, A.:** Relationship of serum glucose concentration to changes in refraction. *Diabetes*, 25(1); 1976: 29-31.
- Kaimbo, DKW.:** Transient drug-induced myopia. *SAJ Case Rep* [online] 1; 2014:105. [cit. 28. 3. 2018]. Dostupné na [https://www.researchgate.net/profile/Dieudonne\\_Kaimbo\\_Wa\\_Kaimbo/publication/269930686\\_Transient\\_Drug-Induced\\_Myopia/links/54a457c-](https://www.researchgate.net/profile/Dieudonne_Kaimbo_Wa_Kaimbo/publication/269930686_Transient_Drug-Induced_Myopia/links/54a457c-)

- 50cf267bdb9067794.pdf>
8. **Krieg, PH., Schippe, I.:** Drug-induced ciliary body oedema: A new theory. *Eye*, 10; 1996: 121–126.
  9. **Postel, EA., Assalian, A., Epstein, DL.:** Drug-induced transient myopia and angle-closure glaucoma associated with supraciliary choroidal effusion. *Am J Ophthalmol.*, 122(1); 1996: 110-112.
  10. **Rhee, DJ., Goldberg, MJ. et al.:** Bilateral angle-closure glaucoma and ciliary body swelling from topiramate. *Arch Ophthalmol.*, 119(11); 2001: 1721-1723.
  11. **Richa, S., Yazbek, JC.:** Ocular adverse effects of common psychotropic agents: A review. *CNS Drugs*, 24(6); 2010: 501-526.
  12. **Ryan, EH., Jampol, LM.:** Drug induced acute transient myopia with retinal folds. *Retina*, Fall/Winter,6(4); 1986: 220-223.
  13. **Sankar, PS., Pasquale, LR., Grosskreutz, CL.:** Uveal effusion and secondary angle-closure glaucoma associated with topiramate use. *Arch Ophthalmol.*, 119(8); 2010: 1210-1211.
  14. **Young-Rae, R., Woo, SJ. et al.:** Acute-onset bilateral myopia and ciliochoroidal effusion induced by hydrochlorothiazide. *Kor J Ophthalmol.*, 25(3); 2011: 214-217.

# Den uveitid

19. října 2018

Vzdělávací a informační centrum FLORET  
Květnové náměstí 391  
252 43 Průhonice

Vážené kolegyně, vážení kolegové,

dovoluujeme si Vás pozvat na šestý ročník setkání s názvem Den Uveitid.

Bližší informace naleznete na stránkách [www.denuveitid.cz](http://www.denuveitid.cz), kde v nejbližší době uveřejníme tematické okruhy.

Taktéž se zde můžete zaregistrovat, případně se přihlásit k aktivní účasti.

Těšíme se na setkání s Vámi.

*Odborná garance akce:*

**Doc. MUDr. Šárka Pitrová, CSc., FEBO**

*předsedkyně České oftalmologické společnosti při ČLS JEP*

**Doc. MUDr. Eva Říhová, CSc.**

*Centrum pro diagnostiku a léčbu uveitid, Oční klinika 1. LF UK a VFN v Praze*

*Koordinátorky akce:*

**Doc. MUDr. Petra Svozílková, Ph.D.**

*Centrum pro diagnostiku a léčbu uveitid, Oční klinika 1. LF UK a VFN v Praze*

**Prof. MUDr. Jarmila Heissigerová, Ph.D., MBA**

*Centrum pro diagnostiku a léčbu uveitid, Oční klinika 1. LF UK a VFN v Praze*

*Členky organizačního výboru:*

**Doc. MUDr. Petra Svozílková, Ph.D.,** *Oční klinika 1. LF UK a VFN v Praze*

**Prof. MUDr. Jarmila Heissigerová, Ph.D., MBA,** *Oční klinika 1. LF UK a VFN v Praze*

**As. MUDr. Michaela Brichová,** *Oční klinika 1. LF UK a VFN v Praze*

**MUDr. Dagmar Jeníčková,** *Oční klinika 1. LF UK a VFN v Praze*

**Alena Loukotová,** *Oční klinika 1. LF UK a VFN v Praze*

Další informace a registrace na  
[www.denuveitid.cz](http://www.denuveitid.cz)

Pořadatel:



Organizátor:

**Forinel**  
TRADING

Forinel Trading SE

Na Hlídce 1329/22, 130 00 Praha  
Kontaktní osoba: Gabriela Komendová  
tel.: +420 734 582 232  
e-mail: [gabriela.komendova@forinel.eu](mailto:gabriela.komendova@forinel.eu)