

POUŽITÍ MIKROPULZNÍHO LASERU U PACIENTŮ S DIABETICKÝM MAKULÁRNÍM EDÉMEM NA OČNÍ KLINICE FNHK

SOUHRN:

Úvod: Diabetický makulární edém (DME) je nejčastější příčinou poklesu vidění u pacientů s diabetem mellitem (DM) 2. typu. Naše studie má za cíl zhodnotit výsledky léčby mikropulzním laserem o vlnové délce 577 nm u pacientů s DME s tříměsíční a roční dobou sledování.

Metodika a pacienti: Retrospektivní sledování pacientů se sledovací dobou 1 roku po léčbě zahrnuje 63 očí 37 pacientů s DME léčených v období od 09/2015 do 01/2017. V souboru převažovali diabetici s DM 2. typu (34 pacientů), DM 1. typu byl zastoupen u 3 pacientů. Difúzní DME byl přítomen u 54 očí, fokální DME u 9 očí. Většina (42 očí) měla neproliferativní formu diabetické retinopatie, 21 očí vykazovalo známky proliferativní diabetické retinopatie. Průměrná délka trvání DME celého souboru byla 29 měsíců (medián 21 měsíců). Pacienti byli kontrolováni většinou každé 3 měsíce. U všech pacientů byla provedena foto-koagulace makuly mikropulzním laserem o vlnové délce 577 nm (IQ 577™ IRIDEX). Byl použit mikropulzní 5% duty cycle mód. Průměrná hodnota glykovaného hemoglobinu (HbA1c) v souboru byla 66,8 mmol/mol, max. hodnota 100 mmol/mol. Zjištěná data v souboru byla statisticky zpracována pomocí Friedmanova a Dunnova testu.

Výsledky: Na konci ročního sledovacího období jsme dokumentovali zlepšení nejlépe korigované zrakové ostrosti (NKZO) o alespoň 5 písmen ETDRS optotypů u 20 očí a stabilizaci u 25 očí (45 očí, 71 % souboru), u 18 očí nastal pokles NKZO o více než 5 písmen ETDRS optotypů. Ve sledovaném období jeden rok jsme také zjistili, že v celém souboru v průměru poklesla NKZO ze vstupní hodnoty 62 písmen na 61,1 písmen ($p > 0,05$). Po jednom roce se centrální retinální tloušťka (CRT) snížila v průměru o 63 μm ze 442 μm na 379 μm ($p = 0,0124$).

Závěr: V našem souboru jsme po ročním zhodnocení prokázali téměř u $\frac{1}{4}$ z celkového počtu očí zlepšení a stabilizaci NKZO u pacientů s DME léčených mikropulzním laserem. Statisticky signifikantního poklesu makulárního edému jsme dosáhli u všech očí sledovaného souboru.

Klíčová slova: mikropulzní laser, diabetický makulární edém, optická koherenční tomografie, centrální tloušťka sítnice, laserová koagulace sítnice

SUMMARY

THE USE OF MICROPULSE LASER IN PATIENTS WITH DIABETIC MACULAR EDEMA AT THE DEPARTMENT OF OPHTHALMOLOGY, FACULTY HOSPITAL HRADEC KRÁLOVÉ

Introduction: Diabetic macular edema (DME) is the most frequent cause of decreased vision in patients with diabetes type 2. DME is caused by increased permeability of macular capillaries. The aim of our study was to retrospectively evaluate the results of micropulse laser treatment, 577 nm wavelength, in patients with DME with follow-up three months and one year.

Methods: The retrospective trial with one year follow-up includes 63 eyes of 37 patients with diabetic macular edema treated from September 2015 to January 2017. Most patients had diabetes type 2 (34 patients), 3 patients had diabetes type 1. Diffuse DME was diagnosed in 54 eyes, focal DME in 9 eyes. Most of the patients (42 eyes) suffered from non proliferative diabetic retinopathy, 21 eyes showed signs of proliferative retinopathy. DME lasted on average for 29 months before initiating with micropulse laser (median 21 months).

On average 1,56 laser visits were needed for the treatment of 1 eye, usually in 3 months interval. Photocoagulation of macula was performed in all patients by micropulse laser, 577 nm wavelength/IQ 577™ IRIDEX). We used 5 % duty cycle. The average glycosylated hemoglobin in the group was 66,8 mmol/mol, maximal 100 mmol/mol. Estimated data were statistically evaluated by Friedman and Dunn's test.

Results: At the end of 1 year period we found out improvement in BCVA (increase of at least 5 letters of ETDRS charts) in 20 eyes, 25 eyes showed stabilisation of BCVA (altogether 71 % of the group), in 18 eyes we found out decrease of BCVA of more than 5 letters of ETDRS charts. On average we estimated decrease of visual acuity from 62 to 61,1 letters ($p > 0,05$). After one year we estimated 63 μm CRT decrease on average, from 442 μm to 379 μm ($p = 0,0124$).

Conclusion: In our group of DME patients treated by micropulse laser we have estimated

Veselá Š., Hejsek L., Stepanov A., Dusová J., Marák J., Jirásková N., Studnička J.

Oční klinika Fakultní nemocnice Hradec Králové

Tato práce byla publikována ve formě přednášky na 18. Vejdovského olomouckém vědeckém dni v roce 2017.

Autoři práce prohlašují, že vznik i téma odborného sdělení a jeho zveřejnění není ve střetu zájmů a není podpořeno žádnou farmaceutickou firmou.



Do redakce doručeno dne: 15. 2. 2018
Do tisku přijato dne: 16. 5. 2018

MUDr. Šárka Veselá
Oční klinika FN Hradec Králové
Sokolská 581
500 05 Hradec Králové
sarkavesela@seznam.cz

BCVA stabilisation and significant improvement of macular edema in ¾ eyes, confirmed by OCT. We have estimated clinically significant decrease of macular edema in the whole group with one-year follow-up.

Keywords: micropulse laser, diabetic macular edema, optical coherence tomography, central retinal thickness, laser retinal photocoagulation

Čes.a slov. Oftal., 74, 2018, No.2, p. 53-58

ÚVOD

Diabetický makulární edém (DME) je nejčastější příčinou ztráty zraku u osob mladších 60ti let v rozvinutých zemích [6]. Incidence a prevalence diabetu mellitu (DM) po celém světě narůstá [5]. Chronická hyperglykémie vede k tvorbě a akumulaci pokročilých konečných produktů glykace, tvorbě mikroaneurysmat, alteraci hematoretinální bariéry, ztrátě pericytů a zhoršení průtoku krve cévami. To vše způsobuje ischemii sítnice a zvýšení tvorby angiogenních faktorů např. vaskulárního endotelového růstového faktoru (VEGF), který mj. zvyšuje propustnost cév. Důležitou úlohu má i zánět, prostřednictvím působení prostaglandinů a zánětlivých mediátorů dochází k leukostáze v cévách a dalšímu zvyšování propustnosti cévní stěny [1].

Laserová léčba sítnice u DME byla zlatým standardem léčby v posledních 30 letech. Důležitost laserové léčby sítnice spočívá spíše ve stabilizaci retinopatie a vyhnutí se slepotě. Zlepšení centrální zrakové ostrosti po fotokoagulační léčbě není pravidlem a u difuzního edému je spíše vzácné [2]. V současné době jsou známé postupy, které účinněji zlepšují centrální zrakovou ostrost (aplikace kortikosteroidů a anti-VEGF preparátů intravitreálně), ale nejsou dostupné všem pacientům z důvodu indikačních omezení úhrady platných pro Českou republiku. Léčba blokátory VEGF je hrazena v případě, že aktuální hodnota glykovaného hemoglobinu není starší než 3 měsíce a je nižší než 70,0 mmol/mol. Doporučená hladina celkového cholesterolu je nižší než 4,8 mmol/l. Vylučujícími kritérii zahájení léčby jsou stav po iktu, TK vyšší než 140/90 mmHg, hladina sérového kreatininu vyšší než 180 μmol/l a pokročilé komplikace proliferativní formy diabetické retinopatie. Léčba je omezena na jedno oko a může být zahájena u pacientů s DME, který je příčinou zhoršení vize v rozmezí 6/12 - 6/30 v případě postižení hůře vidoucího oka. V případě postižení jediného vidoucího oka lze léčbu zahájit při zrakové ostrosti 6/12 - 6/48. Doba trvání DME má být maximálně dva roky a centrální retinální tloušťka (CRT) 300 μm a více podle OCT.

Tab. 1 Hodnoty NKZO a CRT v celém souboru léčeném mikropulzním laserem

	NKZO (počet písmen ETDRS optotypů)	p	CRT (μm)	p
vstupní hodnoty	62,0		442	
3 měsíce	58,8	> 0,05	418	> 0,05
12 měsíců	61,1	> 0,05	379	0,012

Léčebný účinek laserové fotokoagulace u DME byl poprvé zdokumentován v Early Treatment of Diabetic Retinopathy Study (ETDRS) v roce 1979. Tato studie zahrnovala 754 očí s DME a lehkou až střední diabetickou retinopatií. Léčba byla nejvíce účinná u očí s klinicky signifikantním makulárním edémem (KSME) [3].

Mikropulzní laser představuje novou modalitu v léčbě sítnicových vaskulárních patologií. Působí jako fotostimulační prostředek na chromofory ve vrstvě retinálního pigmentového epitelu. Buňky jsou namísto fotodestrukce stimulovány, nedochází k iatrogennímu kolaterálnímu poškození sítnice a ani ke tvorbě jizevnatých změn, nepoškozuje fotoreceptory ani cévnatku [9]. Mikropulzní laser lze opakovat v již léčených oblastech sítnice. Kontinuální laserový paprsek je rozdělen na několik krátkých opakujících se nízko energetických pulzů oddělených pauzami, což umožňuje ochlazení tkáně mezi laserovými pulzy a umožňuje použít nižší energii na jeden pulz. Mikropulzní laser může být rovněž použit jako doplňková léčba spolu s dalšími léčebnými možnostmi [9]. Klinické výsledky jsou podobné ve srovnání s konvenční laserovou koagulací sítnice [10].

Cíl: Cílem našeho sledování bylo zhodnotit účinnost léčby mikropulzním laserem u pacientů s DME.

METODIKA A PACIENTI

Retrospektivní studie se sledovací dobou 1 rok po léčbě zahrnuje 63 očí 37 pacientů s DME léčených v období od 09/2015 do 01/2017. V souboru převažovali diabetici s DM 2. typu (34 pacientů), DM 1. typu byl zastoupen u 3 pacientů. Difuzní DME byl přítomen u 54 očí, fokální DME u 9 očí. Předchozí léčba byla následující: konvenční laserová koagulace sítnice (60 očí, 95%), která byla ukončena nejpozději 3 měsíce před zahájením léčby mikropulzním laserem. Někteří pacienti (34 očí) byli před ošetřením mikropulzním laserem léčeni dalšími modalitami léčby, a to intravitreálními aplikacemi anti-VEGF preparátů (7 očí), aplikacemi triamcinolonu

Tab. 2 Hodnoty NKZO a CRT v podskupině očí léčených před mikropulzním laserem pouze konvenční laserovou fotokoagulací

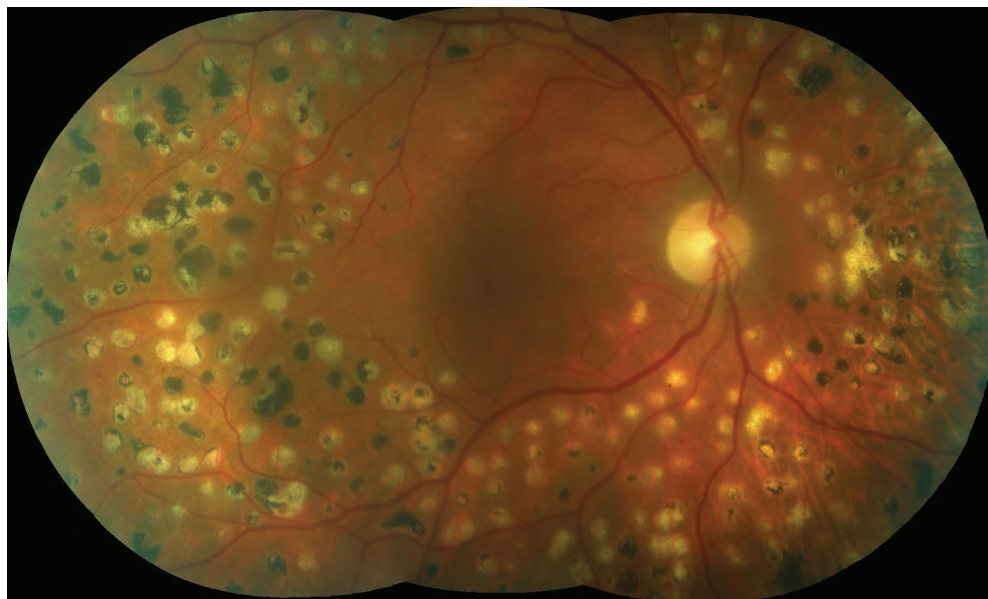
	NKZO (počet písmen ETDRS optotypů)	p	CRT (μm)	p
vstupní hodnoty	69,7		410	
3 měsíce	69,4	> 0,05	390	> 0,05
12 měsíců	69,6	> 0,05	343	0,054

(2 oči) a pars plana vitrektomií (PPV) u 25 očí. Většina (42 očí) měla neproliferativní formu diabetické retinopatie, 21 očí vykazovalo známky proliferativní diabetické retinopatie. Průměrná délka trvání DME v celém souboru byla 29 měsíců (medián 21 měsíců). V souboru jsou zahrnuti pacienti, kteří nereagovali na jinou terapii (léčbu anti-VEGF preparáty, léčbu triamcinolonem, PPV) a také pacienti, kteří nesplnili indikační omezení úhrady pro léčbu DME anti-VEGF preparáty platné pro Českou republiku.

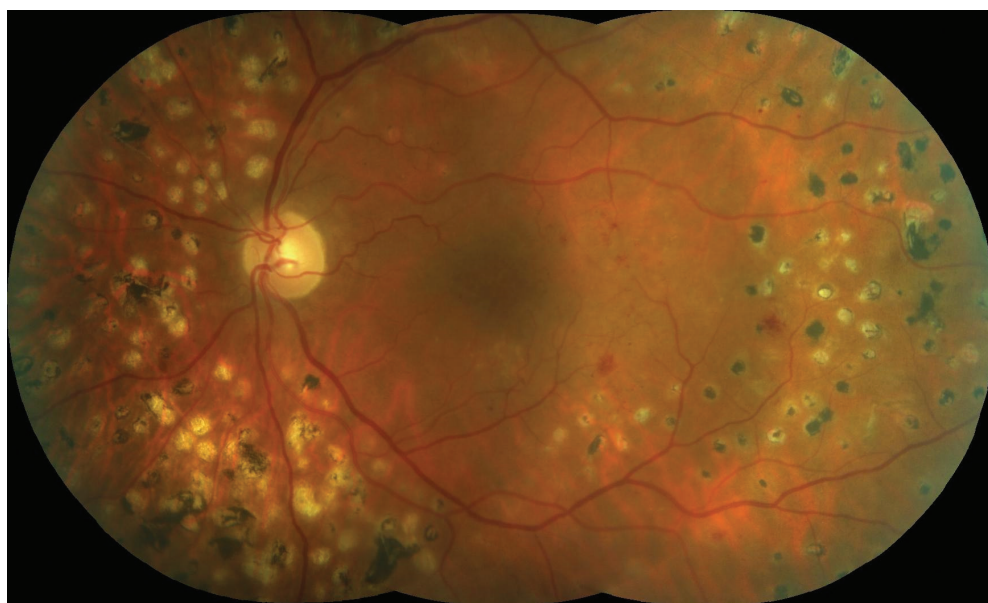
V souboru byla hodnocena NKZO na ETDRS optotypech a CRT na OCT (Cirrus HD OCT, Zeiss) před laserovým ošetřením a 3 a 12 měsíců po něm. Při každé návštěvě bylo provedeno vyšetření nitrooční tenze pomocí bezkontaktní tonometrie a vyšetření předního očního segmentu na štěrbínové lampě. Zadní oční segment byl vyšetřen biomikroskopicky a byla provedena fotografie očního pozadí na fundus kameře (FF 450 + IR, Zeiss) při každé návštěvě.

V průměru bylo aplikováno 1,56 sezení na léčbu 1 oka, zpravidla s odstupem 3 měsíců. U všech pacientů byla provedena fotokoagulace makuly mikropulzním laserem o vlnové délce 577 nm (IQ 577™ IRIDEX). Byl použit mikropulzní 5% duty cycle mód laserového paprsku. To znamená, že při celkové expozici 200 ms byla účinná dávka laseru rozdělena do 100 mikropulzů, jejich souhrnná délka je 5% tedy 10 ms. Každý mikropuls trval 2,0 ms, z tohoto času byl laser zapnut 0,1 ms a 1,9 ms vypnut. Titrování energie bylo prováděno ve zdravé sítnici poblíž edematózní sítnice. Postupně byla energie navyšována až do úrovně, kdy byla na sítnici viditelná stopa. Potom byl nastaven mikropulzní mód, expozice 200 ms a energie 30-50 % vytitrované energie. Stopy o velikosti 160 μm byly aplikovány splývavě. Mikropulzní léčba byla vždy aplikována podle OCT mapy.

Během sledování se pokračovalo v laserové fotokoagulaci střední periferie nebo v doplnění panretinální fotokoagula-



Obr. 1 Vstupní foto fundu OP: klidná periferie sítnice po laserové panretinální fotokoagulaci s makulárním edémem.



Obr. 2 Vstupní foto fundu OL: edém v CK, několik mikroaneurysmat a intraretinálních hemoragií, stopy po částečné panretinální fotokoagulaci.

ce u 18 očí, u 3 očí byla provedena aplikace anti-VEGF preparátu a tři oči podstoupily PPV.

Zjištěná data v souboru byla statisticky zpracována pomocí Friedmanova a Dunnova testu. V průběhu sledování pacientů jsme také zjišťovali případné nežádoucí účinky laserového ošetření.

VÝSLEDKY

V celém souboru 63 očí byla vstupní NKZO v průměru 62 písmene, u 14 očí (22 %) byla NKZO horší než 50 písmen a u 5 očí (8 %) byla NKZO horší než 40 písmen. Průměrná vstupní CRT byla 442 μm a u 18 očí (29 %) jsme vstupně naměřili více než 500 μm . U 4 očí byl na počátku sledování zjištěn vysoký DME s CRT více než 800 μm (6,4 % souboru).

Vývoj NKZO a CRT celého souboru ukazuje tabulka 1. Na konci tříměsíčního sledovacího období jsme dokumentovali zlepšení NKZO (zisk alespoň 5 písmen ETDRS optotypů) u 12 očí (19% souboru), stabilizaci NKZO (zisk \pm 4 písmena ETDRS optotypů) u 26 očí (41 %) a u 25 očí (40 %) nastal pokles NKZO (pokles o více než 5 písmen ETDRS optotypů). Došlo k poklesu CRT u 38 očí (60 %), u 25 očí (40 %) se makulární edém nesnížil.

Na konci ročního sledovacího období jsme zjistili zlepšení NKZO o alespoň 5 písmen ETDRS optotypů u 20 očí a stabilizaci u 25 očí (45 očí, 71 % souboru), u 18 očí (29 % souboru) nastal pokles NKZO o více než 5 písmen ETDRS optotypů. Dokumentovali jsme pokles CRT u 44 očí (70 %), u 19 očí (30 %) se makulární edém nesnížil.

Průměrná hodnota glykovaného hemoglobinu (HbA1c) v souboru byla 66,8 mmol/mol, max. hodnota 100 mmol/mol. Podle potřeby byl laser doplněn, v průměru během jednoho roku bylo v aplikováno 1,56 sezení na léčbu 1 oka, zpravidla s odstupem 3 měsíců.

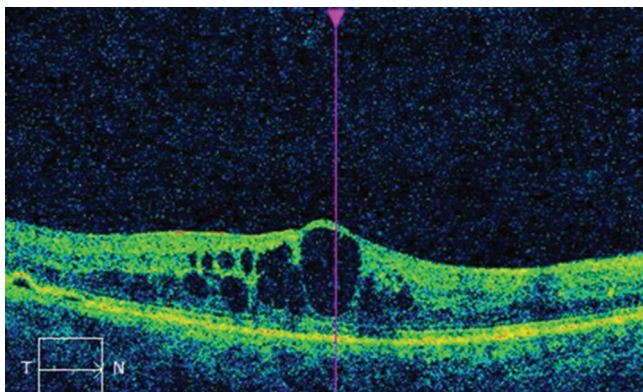
Vývoj NKZO a CRT v poskupině očí, které byly před léčbou mikropulzním laserem ošetřeny pouze konvenční laserovou koagulací sítnice (21 očí, 33 % souboru), ukazuje tabulka 2. Na konci tříměsíčního sledovacího období jsme dokumentovali zisk alespoň 5 písmen ETDRS optotypů u 3 očí (14,3 % souboru), stabilizaci NKZO u 11 očí (52,4 %) a u 7

očí (33,3 %) došlo k poklesu vízu o více než 5 písmen ETDRS optotypů. Zjistili jsme pokles CRT u 11 očí (52 %), u 10 očí se edém nesnížil (48 %). Na konci ročního sledování jsme zaznamenali zlepšení NKZO o alespoň 5 písmen ETDRS optotypů u 6 očí (29 %), u 10 očí nastala stabilizace vízu (48 %) a u 5 očí se NKZO zhoršila o více než 5 písmen (23 %). Zjistili jsme pokles CRT u 16 očí (76 %), u 5 očí (24 %) se makulární edém nesnížil. Průměrná hodnota HbA1c v této skupině byla 66,4 mmol/mol a průměrná délka trvání DME byla 24,1 měsíce (medián 12 měsíců). V této skupině bylo v průměru aplikováno 1,65 laserových ošetření sítnice/1 oko.

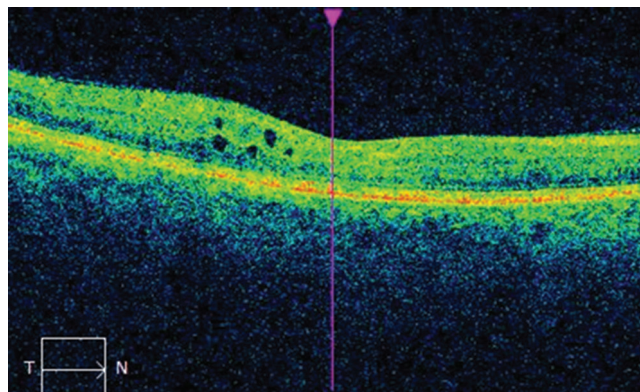
Kazuistika

Pacient, 52 letý diabetik 2. typu na inzulínoterapii od r. 1998, po amputaci pravé dolní končetiny pro chronické rozsáhlé defekty při diabetické neuropatii, dialyzovaný pro terminální stadium diabetické nefropatie s masivní proteinurií. V roce 2009 prodělal infarkt myokardu. Je sledován pro ischemickou chorobu srdeční, ischemickou chorobu dolních končetin, arteriální hypertenzi a městnavé srdeční selhání. V roce 2009 prodělal sepsi po rozsáhlém abscesu v hýžděové oblasti a flegmónu stehna. Glykovaný hemoglobin na začátku roku 2016 byl 84 mmol/mol.

DME na obou očích byl diagnostikovaný v r. 2007, na obou očích známky středně pokročilé neproliferativní diabetické retinopatie (obr. č. 1,2). Pacient docházel pravidelně na kontroly, byla postupně provedena panretinální fotokoagulace a fotokoagulace centra sítnice na obou očích. Na pravém oku jsme zjistili progresi katarakty během našeho sledování. Pacient na tomto oku podstoupil nekomplikovanou fakoe-mulzifikaci s implantací IOL. Dvakrát bylo provedeno ošetření centra sítnice mikropulzním laserem na obou očích. Vstupní NKZO pravého oka byla 20/63 a CRT 495 μm (obr. č. 3), po 6 měsících 20/40 a CRT 266 μm (obr. č. 4). Na levém oku byla vstupní NKZO 20/40 a CRT 395 μm (obr. č. 5), po 6 měsících NKZO zůstala 20/40, CRT poklesla na 284 μm (obr. č. 6). Nastalo výrazné snížení makulárního edému a vymizení většiny cyst neuroretiny v makulární krajině obou očí. Po opakovaném laserovém ošetření centrální krajiny sítnice mikropulzním laserem jsme prokázali anatomické i funkční zlepšení u polymorbidního, špatně kompenzovaného diabe-



Obr. 3 Nález na OCT na pravém oku před léčbou mikropulzním laserem: cystoidní makulární edém, CRT 495 μm .



Obr. 4 Nález na OCT na pravém oku po ošetření centrální krajiny mikropulzním laserem: pokles okulárního edému, CRT 266 μm .

tika, který nespĺňuje indikační omezení úhrady pro aplikaci anti-VEGF (DME diagnostikovaný v roce 2007). Avšak po jednom roce v únoru 2017 jsme pozorovali opět nárůst cystoidního makulárního edému na obou očích. NKZO na pravém oku byla 20/63 a CRT 384 μm , na levém oku byla NKZO 20/40 a CRT 484 μm . Budeme u pacienta pokračovat v další léčbě mikropulzním laserem.

DISKUZE

V této práci se zaměřujeme na výsledky použití mikropulzního laseru o vlnové délce 577 nm u pacientů s DME. Některé práce, které hodnotily účinek mikropulzního laseru u DME, poukázaly na to, že diodový a konvenční argonový laser jsou stejně efektivní [9,11]. Žluté světlo o vlnové délce 577 nm je vhodné k použití u léčby makulárních chorob, protože je dobře absorbováno melaninem a hemoglobinem, ale jen minimálně makulárními xantofyly. Ačkoli žádná studie nedokumentovala klinicky významný rozdíl ve výsledcích se vztahem k použité vlnové délce laseru, žlutý laser má některé výhody. Je lépe absorbován melaninem než laser 810 nm. Tím mikropulzní laser lépe působí na buňky RPE. Další výhodou je, že působí menší rozptyl než laser o vlnové délce 532 nm. Proto může být energie koncentrována do malého objemu a to umožňuje redukci energie a zkrácení délky trvání pulzu [11].

Lavinsky a kol. ve své práci, která svojí charakteristikou pacientů odpovídá naší skupině pacientů, ošetřených pouze konvenční laserovou fotokoagulací, porovnával ošetření centra sítnice stopami o normální hustotě a ošetření sítnice splývavými stopami, dokumentovali u obou skupin nejlepší výsledky u pacientů s ročním sledováním. Domnívali se, že hojení a obnova sítnice postupuje progresivně a že zlepšení NKZO může dokonce i předcházet poklesu CRT [7]. V naší práci jsme dokumentovali zlepšení nebo stabilizaci NKZO u 76 % očí a pokles CRT u 76% v podskupině očí léčených před mikropulzní terapií pouze konvenční laserovou koagulací. K získání dalších výsledků bude vhodné pokračovat ve sledování.

Naše výsledky se shodují s prací korejských autorů, kteří dokumentovali výsledky ošetření DME mikropulzním la-

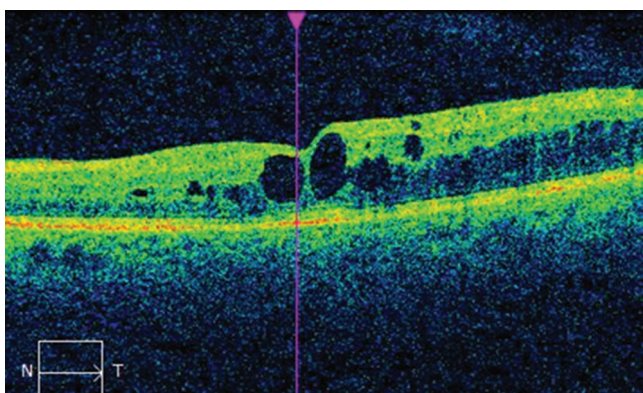
serem o stejné vlnové délce a hodnotili soubor v průměrné sledovací době 7,9 měsíce. Zjistili jsme podobný efekt na snížení CRT, ale v našem souboru jsme dokumentovali stabilizaci NKZO na 61,1 písmene (pokles vizu o 0,9 písmene) na rozdíl od jejich souboru, kde byl dokumentován zisk v průměru 5 písmen na konci sledovací doby. Tyto rozdíly si vysvětlujeme především tím, že u našich pacientů bylo aplikováno v průměru 1,56 laserových sezení/1 oko, přičemž v souboru korejských pacientů byla aplikována v průměru 3 laserová ošetření. Další důvody mohou být v jiném nastavení parametrů laseru (použití laseru o 15 % duty cyklu, stopa 100 μm).

Výsledky naší práce jsou podobné s prací Závorkové a kol., která také prokázala pokles CRT ve sledovací době 6 a 12 měsíců se stabilizací NKZO [12]. V porovnávaném souboru byla u většiny pacientů použita technika laserového ošetření makuly podle ETDRS studie, kdežto v našem souboru jsme použili techniku splývavých stop. K dosaženým výsledkům bylo v našem souboru třeba 1,56 sezení, zatímco v předchozím souboru 3 sezení v průměru.

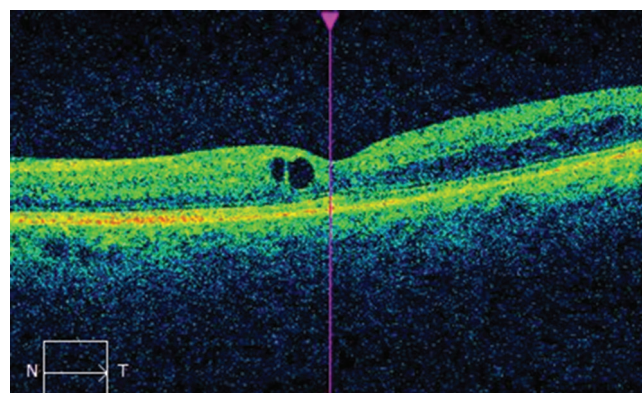
Dle doporučení výrobce laseru je použití mikropulzního laseru u DME zvláště účinné u pacientů s mírným DME a dobrou vstupní NKZO [4]. U 22 % očí celého souboru byla NKZO horší než 50 písmen a u 8 % očí byla NKZO horší než 40 písmen. Téměř u jedné třetiny (29 %) očí byla vstupně naměřena CRT více než 500 μm a u 6,4 % souboru byl na počátku sledování zjištěn vysoký DME s CRT více než 800 μm . Tímto si lze vysvětlit, proč nebylo dosaženo zlepšení NKZO v celém souboru a proč nedošlo k výraznějšímu snížení CRT.

V prospektivní studii Nakamury a kol., zabývající se výsledky léčby mikropulzním laserem a funkčními a morfolo- gickými změnami 3 měsíce po laseru centra sítnice, bylo publikováno statisticky signifikantní anatomické i funkční zlepšení již po 3 měsících. V našem souboru jsme pozorovali statisticky signifikantní pokles DME a stabilizaci NKZO po roce léčby. Možným důvodem jsou striktnější vylučující kritéria této studie a to PPV a LPK sítnice 6 měsíců a méně před zahájením mikropulzní léčby. Dále pak byl použit 15 % duty cycle mód [8].

Další práce Yoon Hyung Kwon a kol. se zabývala rizikem neočekávaného chorioretinální poškození po léčbě mikropulz-



Obr. 5 Nález na OCT na levém oku před léčbou mikropulzním laserem: cystoidní makulární edém, CRT 395 μm .



Obr. 6 Nález na OCT na levém oku po léčbě mikropulzním laserem: pokles makulárního edému, CRT 284 μm .

ním laserem. Bylo doporučeno nastavit délku trvání jednoho pulzu 20 ms, počet laserových stop maximálně 2000, titrování energie v místě needematózní sítnice a použití 50-70 % této energie. Dále je vhodné použití pattern módu, kdy je současně aplikováno několik stop, což je pro pacienta komfortnější, a snižuje se riziko pacientovy nespolupráce [11].

ZÁVĚR

V našem souboru jsme po ročním zhodnocení prokázali téměř u ¾ z celkového počtu očí zlepšení a stabilizaci NKZO u pacientů s DME léčených mikropulzním laserem. Statisticky signifikantního poklesu makulárního edému jsme dosáhli u všech očí sledovaného souboru.

Náš soubor představuje pacienty, se kterými se setkáváme v běžné klinické praxi. Celkem 95 % očí bylo před ošetřením mikropulzním laserem léčenou jinou léčebnou modalitou (PPV, aplikace anti-VEGF preparátu, triamcinolon, ošetření sítnice konvenčním laserem). Bez následné léčby mikropulzním laserem by mohlo nastat další zhoršení kvůli progresivnímu charakteru onemocnění.

Léčba mikropulzním laserem je účinná metoda, která je bezpečná při správném nastavení parametrů laseru a vhodně zvolené energii laseru. Její hlavní výhodou je, že nedochází ke tvorbě jizev na sítnici a tím možnému vzniku skotomů v zorném poli. Další předností léčby mikropulzním laserem je to, že ji můžeme při nedostatečném účinku opakovat nebo kombinovat s dalšími metodami léčby, např. s anti-VEGF léčbou.

LITERATURA

1. **Das et al.: Diabetic macular edema:** Pathophysiology and novel therapeutic targets. *Ophthalmology* 2015;122:1375-94.
2. **Diabetic Retinopathy Clinical Research Network:** A randomized trial comparing intravitreal triamcinolone acetate and focal/grid photocoagulation for diabetic macular edema. *Ophthalmology* 115:1447-1459.
3. **Early Treatment Diabetic Retinopathy Study Research Group:** Photocoagulation for diabetic macular edema. Early Treatment Diabetic Retinopathy Study report number 1. *Arch Ophthalmol* 1985 Dec; 103(12):1796-806.
4. **Feistmann, JA., Rosenthal, JL.:** Making the Jump to Micro Pulse Laser Therapy for Treating the Macula, An effective first-line therapy adjunct to current treatments. Micro Pulse safely treats areas of the retina including the fovea. Iridex [online]: http://www.iridex.com/Portals/0/pdf/Rosenthal_Feistmann_webinar_writeup.pdf.
5. **Kahn, HA., Bradley, RF.:** Prevalence of diabetic retinopathy. Age, sex, and duration of diabetes. *Br J Ophthalmol* 1975;59: 345-9
6. **Kahn, HA., Hiller, R.:** Blindness caused by diabetic retinopathy. *Am J Ophthalmol* 1974; 78:58-67.
7. **Lavinsky, D., Cardillo, JA., Melo, LA. et al.:** Randomized clinical trial evaluating ETDRS versus normal or high-density micropulse photocoagulation for diabetic macular edema. *Invest Ophthalmol Vis Sci.*; 2011;52: 4314-4323.
8. **Nakamura, Y., Mitamura, Y., Ogata, K. et al.:** Functional and morphological changes of macula after subthreshold micropulse diode laser photocoagulation for diabetic macular oedema. *Eye* (London); 2010: 24:784-788.
9. **Sipravad, S., Elagouz, M., McHugh, D. et al.:** Micropulsed diode laser therapy: Evolution and clinical applications. *Survey of Ophthalmology*, November-December; 2010: 55 (6): 516-530.
10. **Stanga, PE., Reck, AC., Hamilton, AMP. et al.:** Micropulse laser in the treatment of diabetic macular edema. *Semin Ophthalmol*; 1999: 14(4): 210-213.
11. **Yoon, HK., Dong, KL., Oh, W K., et al.:** The Short-term Efficacy of Subthreshold Micropulse Yellow (577-nm) Laser Photocoagulation for Diabetic Macular Edema. *Korean J Ophthalmol.*; 2014: 28(5): 379-385.
12. **Závorková, M., Procházková, L.:** Léčba diabetického makulárního edému mikropulzním laserem – první zkušenosti. *Ces Slov Oftalmol*; 2015: 71(5):223-228.