

OBOUSTRANNÁ JAMKA TERČE ZRAKOVÉHO NERVU S MAKULOPATIÍ – KAZUISTIKA

SOUHRN

Jamka terče zrakového nervu je vzácná vrozená anomálie terče zrakového nervu. Vyskytuje se sporadicky, při bilaterálním výskytu může jít o autozomálně dominantní typ dědičnosti. Oftalmoskopicky má vzhled oválné deprese v místě optického disku, v případě unilaterálního postižení je disk větší ve srovnání s nepostiženou stranou. Lokalizována může být kdekoli v oblasti disku, temporální lokalizace může být doprovázena makulopatií. Současné možnosti terapie zahrnují laserkoagulaci sítnice a pars plana vitrektomii, prognóza quo ad visum je však nepříznivá.

Práce dokumentuje případ oboustranného nálezu jamky terče u bezpříznakového 9-letého chlapce. Pacient byl odeslán na naši kliniku s podezřením na incipientní odchlípení sítnice, vyšetřením se prokázal nález oboustranné jamky terče. Vzhledem k dobré zrakové ostrosti pacient dále zůstává ve sledování, zatím bez indikace k chirurgické intervenci.

Klíčová slova: jamka terče zrakového nervu, vrozená anomálie, makulopatie

SUMMARY

BILATERAL OPTIC DISC PIT WITH MACULOPATHY – THE CASE REPORT

An optic disc pit is a rare congenital anomaly of the optic nerve disc. It occurs rarely, and in case of its bilateral occurrence, it can be caused by an autosomal dominant inheritance pattern. Ophthalmoscopically, the disc pit appears as an ovoid depression of the optic nerve disc. When identified unilaterally, the optic nerve disc is usually larger than the disc of the other healthy eye. Optic disc pits can be located anywhere in optic disc. Moreover, when located in the temporal margin, they can be accompanied by a maculopathy. The latest therapeutic possibilities include the retinal laser photocoagulation and pars plana vitrectomy, however the prognosis quoad visum nevertheless remains poor.

This report deals with bilateral occurrence of the optic disc pit in case of 9-year-old asymptomatic patient. The patient had been transferred to our ophthalmology department with suspected retinal detachment. Following the examination, the optic disc pit was diagnosed. The patient remains subject to further observation, however, owing to his current satisfactory vision without the need for a surgical intervention.

Key words: optic disc pit, congenital anomaly, maculopathy

Čes. a slov. Oftal., 75, 2019, No.2, p. 86–90

ÚVOD

Jamka terče zrakového nervu (JTZN) patří mezi kongenitální anomálie zrakového nervu, popsána byla již koncem 19. století [12]. Patogeneze je nejasná, některé zdroje tuto anomálii považují za variantu kolobomů zrakového nervu [3]. Histologicky se jedná o herniaci dysplastické sítnicové tkáně do terče zrakového nervu přes lamina cribrosa až do subarachnoidálního prostoru. Takto dochází k anomální komunikaci mezi intraokulárním a extraokulárním prostorem [11].

Vyskytuje se s incidencí 1:11 000 bez preference pohlaví [7]. Typicky je postižení unilaterální se sporadickým výskytem, u 10-15 % se vyskytne bilaterálně a v těchto případech se může jednat o autozomálně dominantní typ dědičnosti [7,13]. Má charakteristický vzhled oválné deprese optického disku, postižený disk je obvykle větší [2], barva je většinou bílo-šedá, ale může být i žlutá a černá. Lokalizována je nejčastěji inferotemporálně, možná je i lokalizace centrálně v místě exkavace zrakového nervu, či kdekoli v oblasti terče zrakového nervu (TZN) [13]. Ve více než po-

Radošová V., Krejčířová I., Autrata R., Žajdlíková B.

Dětská oční klinika, Lékařská fakulta Masarykovy univerzity a Fakultní nemocnice Brno

Přednosta: prof. MUDr. Rudolf Autrata, CSc., MBA

Autoři práce prohlašují, že vznik i téma odborného sdělení a jeho zveřejnění není ve střetu zájmů a není podpořeno žádnou farmaceutickou firmou.



MUDr. Veronika Radošová,
Dětská oční klinika, Lékařská fakulta
Masarykovy univerzity a Fakultní
nemocnice Brno
Radosova.Veronika@fnbrno.cz

Do redakce doručeno dne: 31. 1. 2019
Do tisku přijato dne: 11. 3. 2019

lovině případů má jamka terče přidruženou cilioretinální arterii odstupující z její báze [2].

JTZN je obvykle asymptomatická a bývá diagnostikována náhodně. Komplikací však může být makulopatie a s ní spojená deteriorace vidění. Makulopatie se vyskytuje u 25-75 % pacientů s vrozenou anomálií terče s temporální lokalizací. Obvykle se projeví v třetí a čtvrté dekádě života, ale popsány je i výskyt v dětském věku [3]. V případě výskytu u dětí dochází k spontánní regresi změn u 25 % případů, pravděpodobně kvůli rozdílu ve vitreopapilární trakci v porovnání s dospělou populací [2]. Většina postižených pacientů má však stran zrakové ostrosti (ZO) špatnou prognózu s postupným poklesem nejlepší korigované zrakové ostrosti (NKZO) [2].

Přesná patogeneze vzniku makulopatie je stále nejasná a názory na původ intraretinální a subretinální tekutiny se liší. Uvažuje se o možných zdrojích – vitreální tekutina, cerebrospinální mok, prosáknutí z cév z báze jamky a z orbitálního prostoru obklopeného durou [2,5,14,15]. Makulopatie má charakter retinoschízy, přítomný je makulární edém, někdy s progresí do cystoidní degenerace a u 25 % pacientů může dojít až ke vzniku makulární díry a odchlípení sítnice [1].

Diagnostika JTZN zahrnuje standardní oftalmoskopické vyšetření, při perimetrickém vyšetření zorného pole nacházíme rozšíření slepé skvrny a relativní centrální skotomy. V přesné charakterizaci změn na sítnici má svou nezastupitelnou roli optická koherenční tomografie (OCT) [4]. Za zmínku stojí i úloha elektroretinografického vyšetření (ERG) v diagnostice a sledování změn u pacientů s přidruženou makulopatií. Svěrák a kol. zaznamenali významné snížení amplitud oscilačních potenciálů a redukci potenciálů vlny b u standardních reakcí, rovněž byla zaznamenána souvislost mezi pokle-

sem amplitudy a věkem nemocných, resp. trváním onemocnění [19].

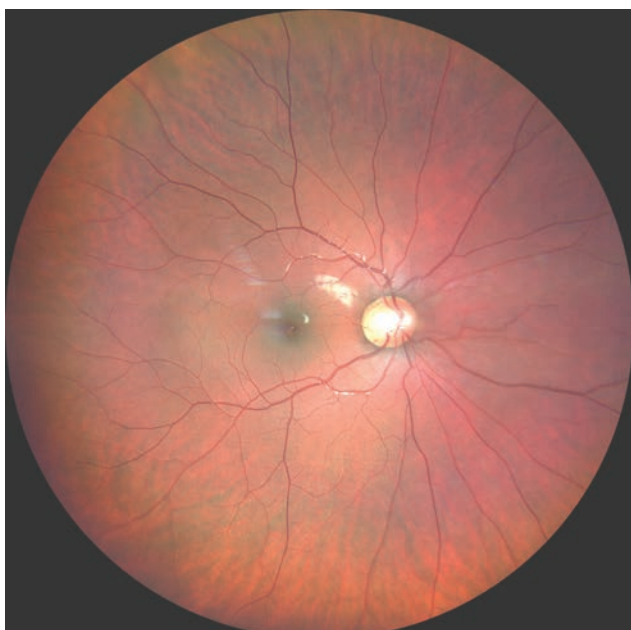Terapie v minulosti zahrnovala konzervativní léčbu se sporným efektem, současným standardem léčby je laserová koagulace a pars plana vitrektomie s plynovou tamponádou [4]. V případě laserkoagulace je úspěšnost pouze 50 % i pro nemožnost uzavřít laserem již vytvořenou dutinu při retinoschíze [2]. Při progresi onemocnění a přechodu stavu do chronicity je však prognóza nepříznivá a možnosti terapie omezené.

Kazuistika

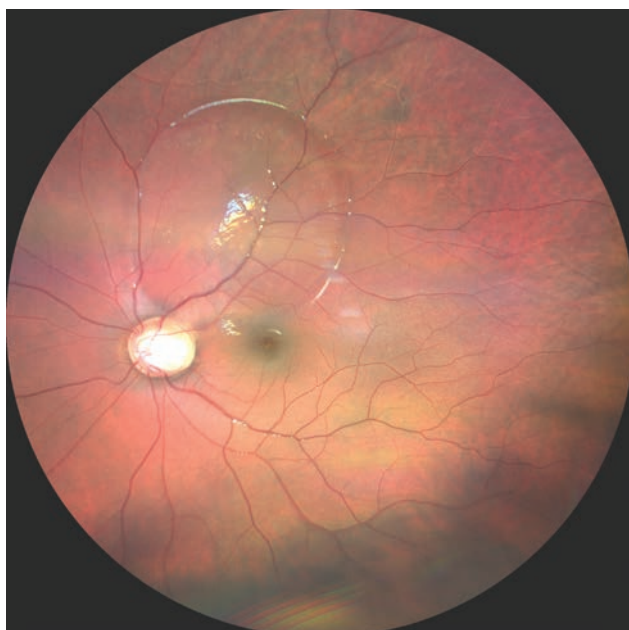Předmětem kazuistického sdělení je 9-letý chlapec, který byl sledován u sektorového

očního lékaře téměř rok pro slabou myopii a astigmatismus. Při pravidelné prohlídce bylo v srpnu 2018 náhodně oftalmoskopicky zjištěno suspektní odchlípení sítnice bilaterálně. Pacient byl odeslán k odbornému vyšetření a navržení dalšího postupu na Dětskou oční kliniku FN Brno.

Subjektivně byl pacient bez potíží, osobní anamnéza bez pozoruhodností, úraz či infekci rodiče negovali a neužíval pravidelně žádné léky. ZO s vlastní korekcí byla neporušena (OP s -1.25 dsf 4/4; OL s -0.50 ax 70 4/4). Nitroční tlak v normě (OP 16, OL 14 mmHg). Objektivně postavení bulbů paralelní, motilita bez omezení, nález na předním segmentu biomikroskopicky s fyziologickým nálezem. V arteficiální mydriáze oftalmoskopicky dominoval nález na papilách zrakového nervu - bilaterálně oválná žlutavá deprese s maximem temporálně (obrázek 1,2), vpravo deprese zasahující i do nasální oblasti terče zrakového nervu. Na pravém oku centrální krajina intaktní, vlevo na okraji papily superotemporálně navazující rozsáhlá oblast elevace neuroretiny zasahující až do oblasti makuly, ostatní nález do pe-

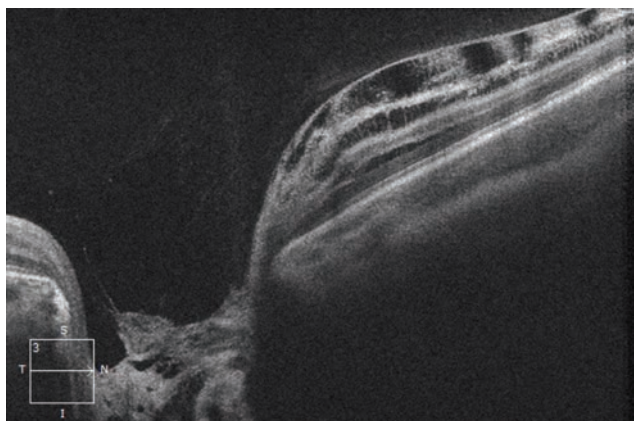


Obrázek 1. Foto fundu pravého oka, JTZN

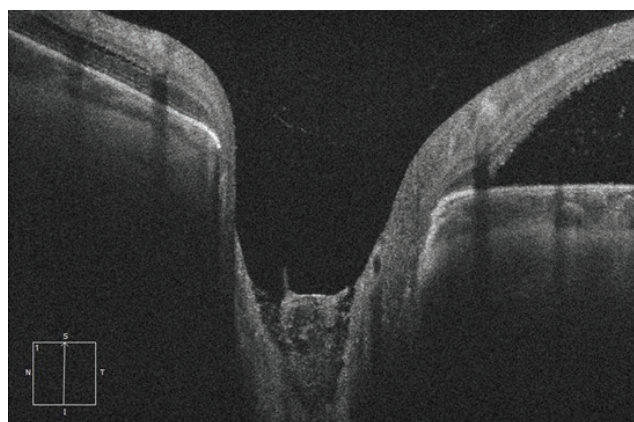


Obrázek 2. Foto fundu levého oka, JTZN se serózní ablací neuroretiny superotemporálně

riferie sítnice bez dalšího patologického nálezu. Vyšetření pomocí Amslerovy mřížky bilaterálně bez metamorfopsií. K detailnějšímu vyšetření bylo provedeno spektrální HD-OCT (Zeiss Cirrus). Na lineárních vertikálních a horizontálních transpapilárních skenech jsme pozorovali nález bilaterální hluboké JTZN překryté hyperreflektivní tkání (obrázek 3,4). Na pravém oku nasálně obraz schisis-like retinopatie se separací vnitřních a středních retinálních vrstev. Na lineárním horizontálním transfoveolárním skenu pravého oka byla makula s fyziologickými konturami vnitřních i vnějších vrstev sítnice. Vlevo na lineárních horizontálních transretinálních skenech superotemporálně od papily byla patrná vysoká serózní ablace neuroretiny více než 800 μm s akumulací tekutiny subretinálně, v menší míře byla patrná i akumulace tekutiny intraretinálně (obrázek 5). Lineární horizontální transfoveolární sken na levém oku dokumentoval obraz nízké schisis-like makulopatie se separací v oblasti středních retinálních vrstev (obrázek 6), zevní retinální vrstvy se jevily bez změny linearitity či kontinuity .



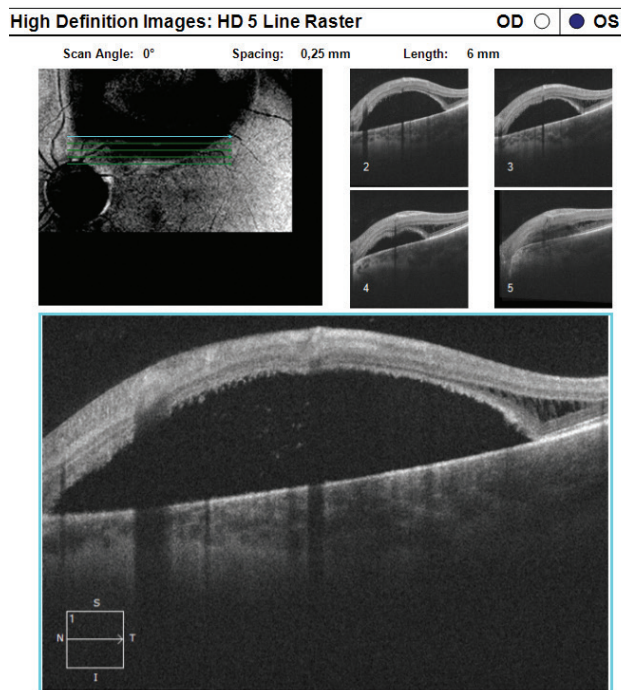
Obrázek 3. HD-OCT: Lineární horizontální transpapilární sken pravého oka, rozsáhlá JTZN překryta hyperreflektivní tkání. Nasálně obraz schisis-like retinopatie se separací jednotlivých retinálních vrstev



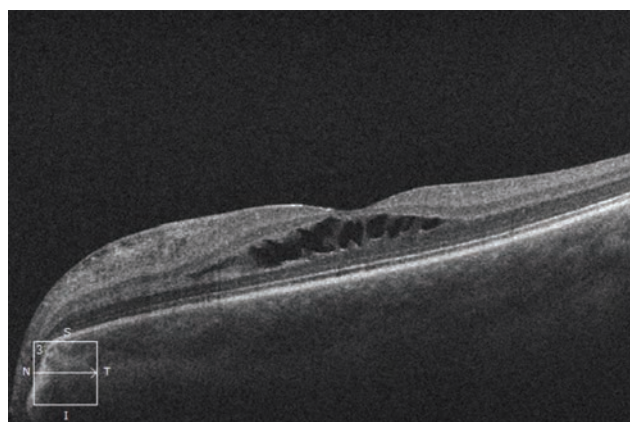
Obrázek 4. HD-OCT: Lineární vertikální transpapilární sken levého oka, rozsáhlá JTZN překryta tkání střední reflektivity. Při horním okraji navazující serózní ablace neuroretiny s akumulací tekutiny subretinálně

Na základě vyšetření byla diagnóza komplexně uzavřena jako oboustranná jamka terče zrakového nervu, vpravo s retinoschizou peripapilárně, vlevo s makulopatií charakteru retinoschízy. Vzhledem k neporušené ZO, nebylo indikováno operační řešení daného stavu, chlapec ponechán bez lokální i celkové terapie v pravidelném sledování.

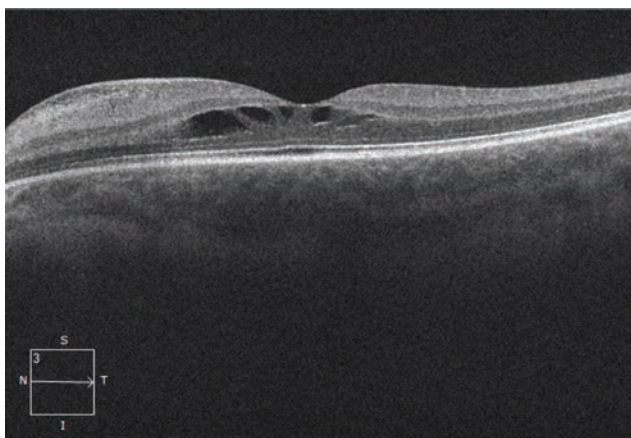
Při kontrolním vyšetření na Dětské oční klinice za 4 měsíce byla NKZO OP 4/4, NKZO OL 4/4, na očním pozadí obraz JTZN bez progresu. Dle kontrolního a srovnávacího HD-OCT vpravo stacionární nález se separací retinálních vrstev peri-



Obrázek 5. HD-OCT: Lineární horizontální transretinální sken levého oka vedený v superotemporální peripapilární oblasti s patrnou rozsáhlou oblastí vysoké serózní ablace neuroretiny s akumulací tekutiny subretinálně, v temporálních oblastech opět patrná schíza retinálních vrstev sítnice



Obrázek 6. HD-OCT: Lineární horizontální transfoveolární sken levého oka s obrazem schisis-like makulopatie se separací v oblasti středních retinálních vrstev



Obrázek 7. HD-OCT: Lineární horizontální transfoveolární sken levého oka, kontrola po 4 měsících, obraz stacionární schisis-like makulopatie

papilárně v nasální oblasti, makula fyziologického vzhledu bez tekutiny, vlevo stacionární rozsáhlá ablace neuroretiny v superotemporální retinální oblasti navazující na TZN, v makule schíza retinálních vrstev s mírnou regresí nálezu (obrázek 7).

Byly doporučeny ambulantní kontroly po ½ roce, při přírodním subjektivním zhoršení dříve s pravidelným OCT vyšetřením ke srovnání a posouzení vývoje stavu.

DISKUSE

JTZN je jednou z vrozených anomálií zrakového nervu. Standardně se vyskytuje jako izolované postižení zrakového nervu, avšak některé varianty vrozených anomálií zrakového nervu jsou přidružené s jiným postižením orgánových soustav (například papillorenální syndrom či bazální encefalokéla) [9,16]. Nejčastěji je JTZN jednostranná, asymptomatická, a proto bývá zjištěna náhodně s maximem výskytu v třetí a čtvrté dekádě života [10]. Nejedná se o stabilní nemoc, ale o stav progredující v čase a je provázena postupným poklesem ZO, rozostřeným viděním, metamorfopsiemi a posunem refrakce k hypermetropii [8].

V naší kazuistice popisujeme případ asymptomatického 9-letého pacienta s oboustranným výskytem jamky terče s retinopatií a jednostrannou makulopatií. Asi u 1/2 pacientů s diagnózou JTZN v dětském věku dojde k deteriorizaci vidění mezi 20. a 30. rokem věku, dřívější nástup potíží je zřídka [18]. Nástup subjektivních příznaků souvisí s mírou retinopatie a makulopatie. Ve 1/4 případů sice dochází k spontánní regresí nálezu, u většiny postižených očí však prognóza zůstává špatná. Několik případů spontánní regrese makulopatie při JTZN je popisováno v literatuře. Yuen a Kaye [20] popisují případ 8-letého pacienta, u kterého se ZO zlepšila ze světlocitu na 2/30. Schatz a McDonald [17] popsali případ 6-letého dítěte s téměř kompletním přiložením vrstev sítnice za 5 měsíců. V těchto případech došlo k spontánní regresí změn bez nutnosti chirurgické léčby. I přes množství prací zabývajících se JTZN a terapií přidružené retinopatie a makulopatie, o nejlepší metodě terapie u dětských pacientů dosud nebylo rozhodnuto. Většina vitreoretinálních oftalmologů doporučuje kombinaci laserové fotokoagulace na peripapilární oblast a vitrektomii [6,7]. Především při diagnostice u dětí je 3-6 měsíční sledování před jakoukoliv chirurgickou intervencí nezbytné [18].

ZÁVĚR

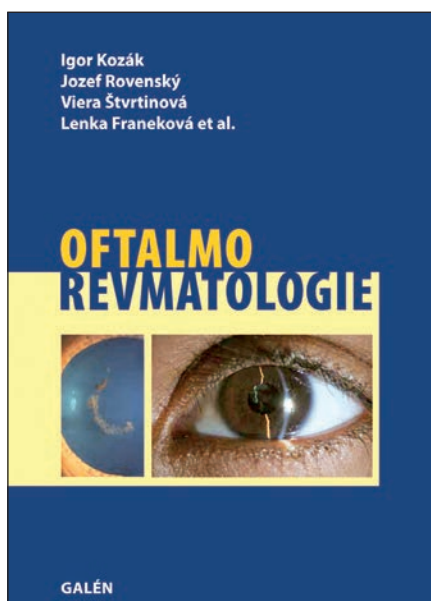
JTZN je vrozená anomálie, která je sice vzácná, ale můžeme se s ní setkat v oční ambulanci pro dospělé pacienty i v ambulanci dětského oftalmologa. Výzvou nadále zůstává dlouhodobá péče o pacienta s makulopatií, které výskyt se pohybuje mezi 25–75 %. Neexistují přesné standardy k terapii makulopatie a otázná je i správné načasování léčby. Pacient s oboustrannou JTZN a s jednostrannou makulopatií z naší kazuistiky zůstává dále v pravidelném sledování, vzhledem k uspokojivé ZO ponechán bez indikace k chirurgické intervenci. V případě progresu nálezu s prosakováním tekutiny do makuly lze očekávat deterioraci vidění. V tomto případě bude zvolena chirurgická terapie dle nejnovějších poznatků.

LITERATURA

1. **Bonett, M.:** Serous macular detachment associated with optic nerve pits. *Graefes Arch. Clin Exp Ophthalmol*, 229; 1991: 526-532.
2. **Brodsky, MC.:** Congenital optic disk anomalies. In Hoyt, CS., Taylor, D, *Pediatric Ophthalmology and Strabismus*, fourth edition. China, Elsevier Saunders, 2013, p. 552-553.
3. **Brodsky, MC.:** Congenital optic disk anomalies. *Surv Ophthalmol*, 39; 1994: 89-112.
4. **Ernest, J. et al:** Makulární edémy. Praha, Mladá fronta, 2014, s. 229-233.
5. **Gass, JD.:** Serous detachment of the macula. Secondary to congenital pit of the optic nervehead. *Am J Ophthalmol*, 67; 1969: 821-841.
6. **Georgalas, I., Kouri, A. et al.:** Optic disc pit maculopathy treated with vitrectomy, internal limiting membrane peeling, and air in a 5-year-old boy. *Can J Ophthalmol.*, 45; 2010: 189-191.
7. **Georgalas, I., Ladas, I., Georgopoulos, G.:** Optic disc pit: a review. *Graefes arch Clin Exp Ophtalmol*, 249; 2011: 1113-1122.
8. **Goktas, A., Goktas, S.:** Common. embryological links to the optic pit and anterior segment structures. *Optom Vis Sci*; 87; 2010: 585-7
9. **Goldhammer, Y., Smith JL.:** Optic nerve anomalies in basal encephalocele. *Arch Ophthalmol*, 93; 1975: 115-8.
10. **Hirakata, A., Okada, AA. et al.:** Long-term results of vitrectomy without laser treatment for macular detachment

associated with an optic disc pit. *Ophthalmology*; 112; 2005: 1230–1235.

11. **Jain, N., Johnson, MW.**: Pathogenesis and treatment of macular opathy associated with cavitory optic disc anomalies. *Am J Ophthalmol*, 158; 2014: 423-435.
12. **Kalvodová, B., Říčařová, R., Kuthan, P. et al.**: Vitrektomie u jamky terče zrakového nervu s makulopatií. *Cesk Slov Oftalmol*, 55; 1999:123-127.
13. **Kranenburg, EW.**: Crater-like holes in the optic disc and central serous retinopathy. *Arch Ophthalmol*, 64; 1960: 912-924.
14. **Krivoy, D., Gentile, R., Liebmann, JM. et al.**: Imaging congenital optic disc pits and associated maculopathy using optical coherence tomography. *Arch Ophthalmol*, 114; 1996: 165-170.
15. **Sadun, AA., Khaderi, KH.**: Optic disc anomalies, pits and associated serous macular detachment. In: Ryan, SJ., Schachat, AP., Wilkinson, CP.: *Retina 5*. UK, Elsevier Health Sciences, 2013, p. 1538-1588.
16. **Sanyuanusin, P., Schimmemnti, LA. et al.**: Mutation of the PAX2 gene in a family with optic nerve colobomas, renal anomalies and vesicoureteral reflux. *Nat Genet*, 9; 1995: 358–64.
17. **Schatz, H., McDonald, R.**: Treatment of sensory retinal detachment associated with optic nerve pit or coloboma. *Ophthalmology*, 95; 1988: 178-186.
18. **Sezin, AB., Almila, SS. et al.**: Spontaneous Regression of Optic Disc Pit Maculopathy in a Six-Year-Old Child. *Turk J Ophthalmol*, 47; 2017: 56-58.
19. **Svěrák, J., Rencová E., Kvasnička J. et al.**: Jamky terče a makulopatie. Elektroretinografická studie. *Cesk Slov Oftalmol*, 58; 2002: 287-291.
20. **Yuen, CHW., Kaye SB.**: Spontaneous resolution of serous maculopathy associated with optic disc pit in a child: A case report. *J AAPOS*, 6; 2002: 330-331.



Igor Kozák, Jozef Rovenský, Viera Štvrtinová, Lenka Franecková et al.

OFTALMOREVMATOLOGIE

Galén, 2017, 287 str.

ISBN 978-80-7492-294-7

První vydání, 155 x 225 mm, brožované, barevně

Anotace:

Cena: 490 Kč

Monografie přibližuje hraniční problematiku dvou medicínských specializací – oftalmologie a revmatologie. Interdisciplinární postup lékařů a specialistů dovozuje přesněji diagnostikovat a volit nejvhodnější terapeutický postup v moderní medicíně.

Autoři mapují klinické prezentace očních onemocnění při základním revmatologickém postižení, představují nové poznatky v diagnostice, zobrazovacích metodách i léčbě této skupiny onemocnění. Publikace je primárně určena očním lékařům, revmatologům, internistům a praktickým lékařům, dále pak lékařům v předatestační přípravě a studentům medicíny se zájmem o tyto obory.

Obsah:

Autoři * Úvodem * Diagnostika v revmatologii * Moderní diagnostika uveitid v oftalmologii * Současné léčebné možnosti v revmatologii * Léčebné možnosti uveitid a transport léčiv * Revmatoidní artritida a oční projevy * Ankylozující spondylitida a oční projevy * Polymyalgia rheumatica, vaskulitidy a poškození oka * Enteropatické artritidy a oční projevy * Systémový lupus erythematoses a oční projevy * Relabující polychondritida a oční projevy * Behçetova choroba a oční projevy * Infekční a reaktivní artritidy * Sarkoidóza a oční projevy * Syndrom hypermobility a Pagetova choroba * Alkaptonurie a ochronóza * Lymfomatoidní granulomatóza a oční projevy * Sjögrenův syndrom * Kawasakiho choroba a oční projevy * Castlemanova choroba – multicentrická angiofolikulární lymfoidní hyperplazie * Oční a revmatologické komplikace při HIV a AIDS * Familiární středomořská horečka a oční projevy * Autoinflamatorní syndromy a oční projevy * Onemocnění vs vztahem k IgG4 * Oční komplikace léků používaných v revmatologii * Zkratky * Rejstřík

Objednávky zasílejte e-mailem nebo poštou: LD, s.r.o., Tiskárna Prager, Elišky Přemyslovny 1335, 150 00 Praha 5, e-mail: tiskarnaprager@prager-print.cz, mobil: 602 377 675.