

# INTRAVITREÁLNA LIEČBA ENDOGENEJ ENDOFTALMITÍDY PRI UROSEPSE – KAZUISTIKA

## SÚHRN

Kazuistika popisuje prípad endogénnej endoftalmitídy u 58-ročného muža v priebehu urosepsy a bronchitídy. Pacient bol hospitalizovaný na Internej klinike v inej nemocnici. Druhý deň po prijatí bol odoslaný na konziliárne vyšetrenie na našu kliniku pre zhoršenie videnia a bolesti ľavého oka. Stav bol uzavretý ako endogénna endoftalmitída. Zraková ostrosť pri prvom vyšetrení bola pohyb ruky pred okom. Bola zahájená intravitreálna liečba, kombinácia dvoch antibiotík (ceftazidim 2 mg/ 0,1 ml a vankomycín 1 mg/ 0,1 ml) a antimykotika (amfotericín B 10 µg/ 0,1 ml). V priebehu dvoch týždňov dostal takúto antibiotickú liečbu intravitreálne spolu 3x. Počas prvej aplikácie antibiotík sa odobral z prednej očnej komory materiál na mikrobiologické vyšetrenie - výsledok bol negatívny. Z hemokultúry bol vypestovaný zlatý stafylokok. Parenterálna aplikácia antibiotík (gentamycín 240 mg i.v. á 24 hod a amoxicilín s kys. klavulanovou 1,2 g i.v. á 8 hod) trvala 2 týždne, potom pokračovala antibiotická liečba (ciprofloxacín 500 mg á 12 hod) a antimykotická liečba (itraconazol 100 mg á 12 hod) perorálne 2 mesiace. Štyri týždne po začatí liečenia bola zraková ostrosť ľavého oka 20/100 a po dvoch mesiacoch 20/40. V práci sa zdôrazňuje výhoda multidisciplinárnej spolupráce.

**Kľúčové slová:** endoftalmitída, intravitreálna liečba, zlatý stafylokok, urosepsa

## SUMMARY

### INTRAVITREAL THERAPY OF ENDOGENOUS ENDOPHTHALMITIS DUE TO UROSEPSIS – A CASE REPORT

A case report of 58-year-old man with endogenous endophthalmitis due to urosepsis and bronchitis. Patient was hospitalized in Department of Internal Medicine another hospital. He was sent to consiliar examination to our Ophthalmology Department with worsening vision and pain in left eye one day after onset. The diagnose endogenous endophthalmitis was set. Visual aquity was a hand movement on the first visit. Intravitreal therapy was realized promptly that day, a combination of two antibiotic drugs (ceftazidim 2mg/ 0.1 ml a vankomycin 1 mg/ 0.1 ml) and antifungal agent (amfotericin B 10 µg/ 0.1 ml). This therapy was applicated 3x totally, in two weeks. Humour from anterior chamber was taken during first intravitreal application and was negative. Blood culture was positive for staphylococcus aureus. Intravenous treatment with antibiotics (gentamycin 240 mg i.v. á 24hours a amoxicilin with clavulan acid 1.2 g i.v. á 8 hod) was set for two weeks then continued antibiotic (ciprofloxacín 500 mg á 12 hours) and antifungal therapy (itraconazol 100 mg á 12 hod) per os two months. Visual aquity of the left eye was 20/100 after four weeks and 20/40 after two months. We would like to highlight advantage of multidisciplinary co-operation.

**Key words:** endophthalmitis, intravitreal therapy, staphylococcus aureus, urosepsis

Čes. a slov. Oftal., 75, 2019, No.5, p. 277-282

Endoftalmitída (E) je hnisavý zápal uvey a sietnice s príznakmi v sklovci a v komorovom moku v dôsledku infekcie [9,19,27,42]. Charakteristickým znakom je progresívna vitritída, histologicky masívna infiltrácia sklovcevej dutiny zápalovými bunkami. Endogénna endoftalmitída (EE) vzniká hematogénnym rozsevom infekčných agens

z distálnych fokusov [8,23,25]. Zo všetkých endoftalmitíd je najmenej častá, 2-8 % [5,13,14,27,36]. Endogénna bakteriálna endoftalmitída (EBE) je zriedkavý, zrak ohrozujúci akútny stav, vyskytujúci sa vo väčšine prípadov so systémovou sepsou. Kazuistika s EBE bola prvýkrát publikovaná už v roku 1856 [40], najväčší súbor pacien-

Valášková J., Sitárová J., Krásnik V.

Klinika Oftalmológie LF UK a UN  
v Bratislave

Prednosta: doc. MUDr. Vladimír  
Krásnik, Ph.D.

*Autori práce prehlasujú, že vznik  
aj téma odborného článku a jeho  
zverejnenie nie je v strete záujmov  
a nie je podporené žiadnou  
farmaceutickou firmou.*



MUDr. Jela Valášková  
Klinika Oftalmológie LFUK a UN  
v Bratislave  
Ružinovská 6  
82606 Bratislava  
jelavalasek@hotmail.com

Do redakce doručeno dne: 18. 2.  
2019

Do tisku přijato dne: 5. 11. 2019

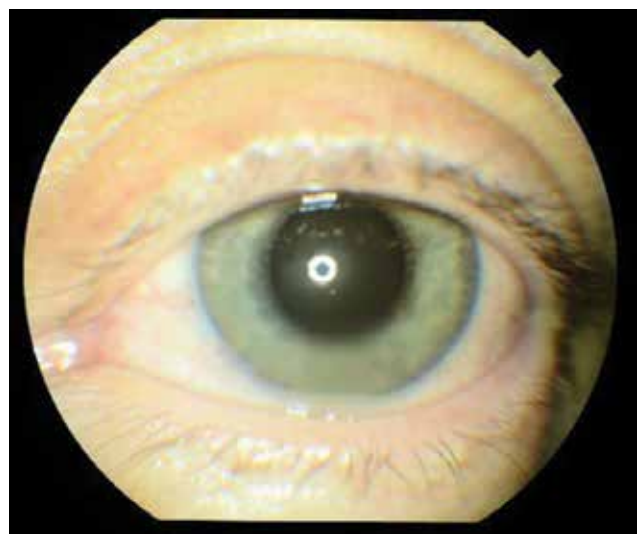
Tabulka 1. Očné príznaky predpokladajúce endogénnu endoftalmitídu (zdroj: Jackson, T.L., Paraskevopoulos, T., Georgalas, I)

Pozitívne	Možné	Pravdepodobné
Abscesy tkaniva uvey	Hypopyon < 1,5 mm	Injekcia spojovky / chemóza
Hypopyon > 1,5 mm	Opákny sklovec, ale nie viditeľná exsudácia	Známky zápalu v prednej komore, ale nie hypopyon
Exsudácia do sklovca	Non- nekrotizujúce, fokálne, diskkrétne chorioretinálne lézie	Neprítomnosť opákeho sklovca
Viditeľné septické emboli v arteriolách	Neuritída optiku	Edém mihalníc
Nekrotizujúca retinitída	Intraretinálne hemoragie	Teplota
Perivaskulárne hemoragie so zápalovými infiltrátmi	Biely reflex u novorodencov	
Panofalmitída	Skleritída	
Rohovkové infiltráty, alebo ulkus		

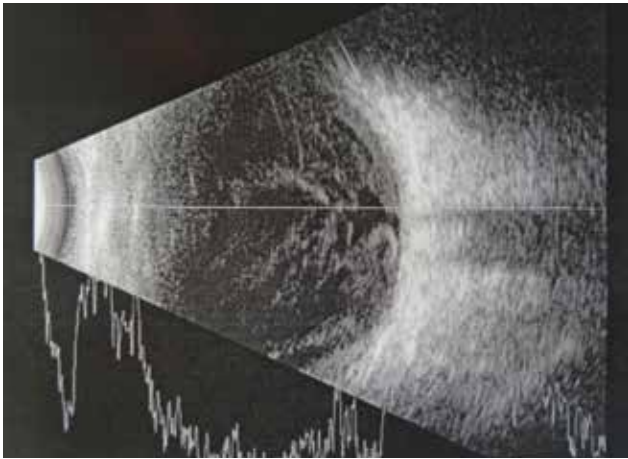
tov s EBE – 342 pacientov, bol publikovaný v roku 2014 [15]. Fokusy primárnej infekcie sa nachádzajú najčastejšie v pľúcach, pečeni, na endokarde, v mäkkých tkanivách a v močovom trakte. Kauzativnými patogénmi EE sú väčšinou huby [5,36]. Patogény zodpovedné za EBE závisia od geografickej lokalizácie. V Európe a USA sú to grampozitívne koky (streptokoky a stafylokoky), v Ázii prevládajú gramnegatívne koky [22,34,36]. EE je často spojená s množstvom základných systémových rizikových faktorov [5-7,9,12,18,20,23,30,37,44]. Medzi najčastejšie patrí hospitalizácia, diabetes mellitus, infekcia močového traktu, imunosupresia, drogová závislosť, prítomnosť katétra. Pečeňové abscesy boli zaznamenané v súvislosti s infekciou gramnegatívnymi paličkami - Klebsiellou pneumoniae [10], pričom vo väčšine prípadov bol diabetes mellitus základný systémový rizikový faktor [3,35]. Jedno z najzávažnejších ochorení, predispozičných pre endoftalmitídu, v Európe a Ázii, je infekčná endokarditída [4,45]. Medzi najrizikovejšie vyšetrenia patrí rutinná kolonoskopia [43]. Pacienti s pľúcnou infekciou Aspergillom majú nadmerne zvýšené riziko rozvoja EE [32,41,42]. EE bola zaznamenaná aj u imunokompetentných pacientov, bez základnej predispozičnej príčiny. EE môže byť manifestácia základného skrytého systémového fokusu infekcie pri negatívnych systémových kultúrach [1,21,24,26,33]. Klinické príznaky a zrakové symptómy EE, popísané v Tabuľke 1, sú dobre rozpoznateľné, zdokumentovanie tohto stavu je však zložitejšie, aj keď v poslednej dobe boli publikované práce vyzdvihujúce potrebu optickej koherentnej tomografie (OCT) pri EE pri systémovej infekcii hubami a kvasinkami [2,31]. Hlavným príznakom EE je signifikantná zmena sklovcovej dutiny. Sklovcová dutina pri *Candida albicans* sa prezentuje ako vitritída, alebo vatovité biele retinálne lézie prechádzajúce do sklovca [28]. Aspergillové lézie môžu byť bielo-žltého fokálneho alebo difúzneho charakteru [1]. Ťažké poškodenie sklovca pri EBE sa môže prezentovať ako subretinálne alebo choroidálne abscesy [11]. Meticilín-rezistentný *Staphylococcus aureus* (MRSA) je spojený s vyšším rizikom odlúpenia sietnice [9].

## KAZUISTIKA

Na konziliárnej ambulancii bol vyšetrený 58-ročný muž s anamnézou zhoršeného videnia a bolesťou ľavého oka (LO) trvajúcou jeden deň. Pacient bol privezený sanitkou z Internej kliniky, kde bol deň predtým hospitalizovaný s urosepsou a bronchitídou a začal byť liečený dvojkombináciou intravenózných antibiotík ATB, gentamycín 240mg i.v. á 24hod a amoxicilín s kys. klavulanovou 1,2g i.v. á 8 hod. Ťažkosti s močením sa začali 5 dní pred hospitalizáciou, počas ktorých užíval per os ATB, cefixim. Pacient bol v schvátanom stave, s teplotou a bolesťami, diabetik II. typu na inzulíne 20 rokov, s arteriálnou hypertenziou na liečbe. Na LO videl pohyb ruky, vnútroočný tlak (IOT) 12 torrov, v lokálnom náleze prevládala ciliárna injekcia bulbu, na endotele stredne veľké belavé precipitáty, hypopyon 2 mm, presiaknutá dúhovka s tvorbou zadných synechií, zrenica v 5 mm mydriáze, (FOTO LO, Obrázok 1), šošovka mierne opákná, rozvláknený sklovec so zápalovou exsudáciou (USG LO, Obrázok 2), s matným reflexom



Obrázok 1. Ľavé oko pri 1.vyšetrení, hyperémia spojovky, precipitáty na rohovke, tyndal v prednej komore, hypopyon, hyperémia dúhovky



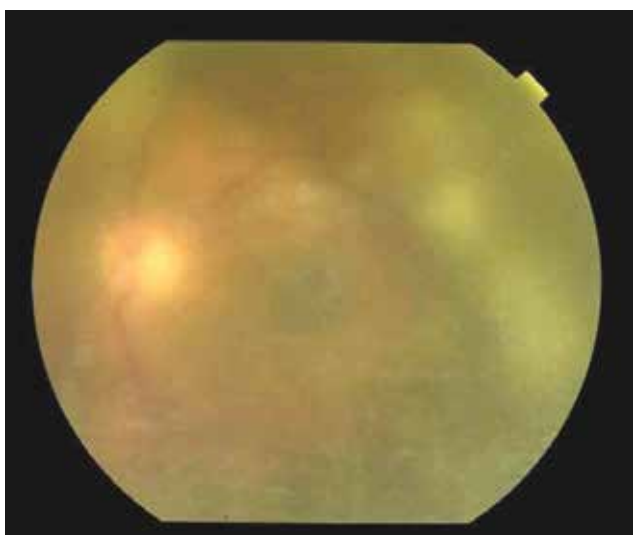
Obrázok 2. USG ľavé oko pri 1.vyšetrení, rozvláknený skloviec so zápalovou exsudáciou

očného pozadia. Po lokálnom vyšetrení a odobratí vzoriek krvi, po stanovení očnej diagnózy sme sa rozhodli pacienta liečiť intravitreálne podanými liekmi s ponechaním hospitalizácie s celkovou liečbou na Internej klinike. Počas prvého vyšetrenia sme aplikovali intravitreálne dvojkombináciu antibiotík s antimykotikom, (Tabuľka 2). Po dezinfekcii operačného pola 3% betadinom sme odobrali komorový mok na mikrobiologické vyšetrenie. Do sklovцovej dutiny sme aplikovali ceftazidim 2 mg/ 0,1 ml, vankomycín 1 mg/ 0,1 ml a amfotericín B 10 µg/

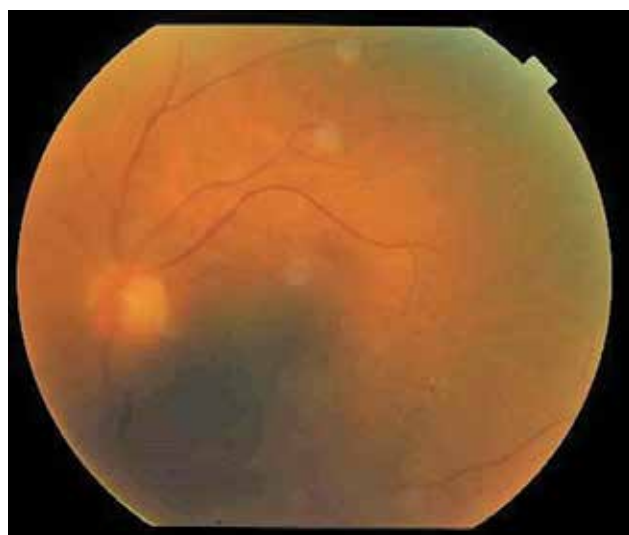0,1 ml v celkovom množstve 3x 0,05 ml. Ďalej sme doporučili do celkovej liečby podávanej na Internej klinike pridať flukonazol 200 mg iv á 24 hod. a lokálne 1% Atropin gtt 3x1, moxifloxacin gtt (Vigamox) 5x1, dexametazón gtt (Unidexa) 3x1, nepafenak (Nevanac) 3x1. Pacienta bol kontrolovaný na našej klinike každý deň. Po 48 hodinách od 1. aplikácie liekov sa pacient subjektívne celkovo lepšie cítil, udával menej bolestivé ĽO a zlepšené videnie. Objektívne sa zraková ostrosť nezmenila a objektívny nález bol rovnaký, preto sme sa rozhodli aplikovať intravitreálne dvojkombináciu ATB 2. krát. Po siedmych dňoch od 1. aplikácie pacient udával znovu zlepšené videnie aj zníženu bolesť ĽO, zraková ostrosť - počítal prsty a v lokálnom náleze dominoval ústup exsudácie v sklovci, s presvitáním terča zrakového nervu (Obrázok 3). Rozhodli sme sa aplikovať intravitreálne dvojkombináciu ATB 3x. Po siedmych dňoch sme mali k dispozícii viacero výsledkov. Odber z prednej komory počas 1. aplikácie ATB vyšiel negatívne, echokardiografia na základe podozrenia na endokarditídu bola negatívna, tampón z tonzíl pozitívny na Candida sp., rezistentnú na flukonazol, ktorý sme hneď zmenili na itrakonazol, s pozitívnou citlivosťou. Z hemokultúry vyšiel pozitívne zlatý stafylokok, na základe čoho sme stanovili diagnózu endogénna bakteriálna endokarditída pri urosepse. Vzhľadom na pozitívnu hemokultúru na baktériu a negatívne výsledky odberov na vírusy, sme terapiu v druhom týždni liečby podporili dexametazónom 0,5 ml parabolbárne a ďalší deň triamcinolónom 40 mg retrobulbárne. Dva týždne po zahájení terapie bola centrálna ostrosť zraku (COZ) ĽO 20/200, IOT 11 torrov a zrealizovali sme OCT (Obrázok 4). Po dvoch týždňoch

Tabuľka 2. Schéma liečby

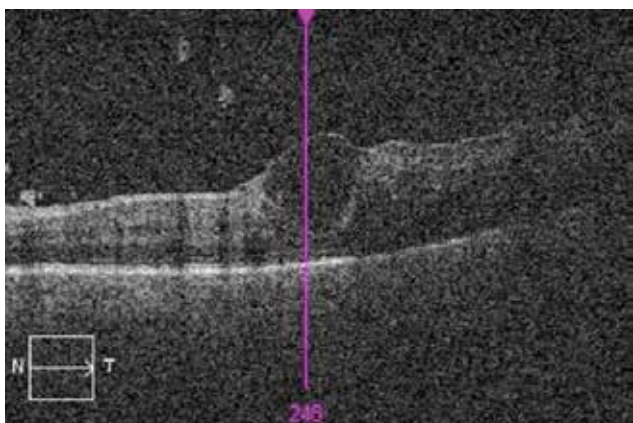
	Celková terapia	Lokálna terapia
1. deň	gentamycín 240 mg i.v. á 24 hod a amoxicilín s kys. klavulanovou 1,2 g i.v. á 8 hod	
2. deň		intravitreálne (1x): ceftazidim 2 mg/ 0,1 ml, vankomycín 1 mg/ 0,1 ml a amfotericín B 10 µg/ 0,1 ml lokálne: 1% Atropin gtt 3x1, moxifloxacin gtt (Vigamox) 5x1, dexametazón gtt (Unidexa) 3x1, nepafenak (Nevanac) 3x1
3. deň	flukonazol 200 mg iv á 24 hod	
4. deň		intravitreálne (2x): ceftazidim 2 mg/ 0,1 ml, vankomycín 1 mg/ 0,1 ml a amfotericín B 10 µg/ 0,1 ml
7. deň	zmena! intravenózný flukonazol na per os itrakonazol	intravitreálne (3x): ceftazidim 2 mg/ 0,1 ml, vankomycín 1 mg/ 0,1 ml a amfotericín B 10 µg/ 0,1 ml
8. deň		dexametazon 0,5 ml parabolbárne
9. deň		triamcinolon 40 mg retrobulbárne
14. deň	zmena! intravenózne ATB na per os ciprofloxacín 500 mg á 12 hod a itrakonazol 100 mg á 12 hod (celkovo 2 mesiace)	



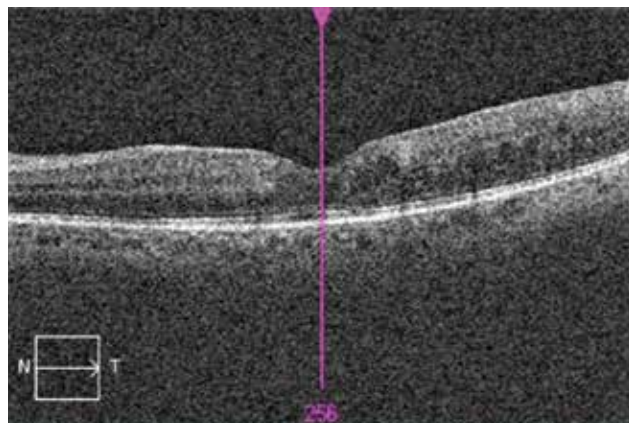
Obrázok 3. Nález na očnom pozadí ľavého oka, ústup exsudácie v sklovci, s presvitáním terča zrakového nervu po 7.dňoch od začatia liečby



Obrázok 5. Nález na očnom pozadí ľavého oka po 8. týždňoch od začatia liečby, minimálna exsudácia v sklovci



Obrázok 4. OCT ľavého oka po 2. týždňoch od začatia liečby, zápalové zmeny v sklovci, makrocysta v oblasti foveálnej depresie



Obrázok 6. OCT ľavého oka po 8.týždňoch od začatia liečby, vytvorená foveálna depresia, bez ložiskovej patológie

intravenózne ATB terapie pacient prešiel na perorálne antibiotiká a antimykotiká (ciprofloxacín 500 mg á 12 hod a itrakonazol 100 mg á 12 hod), ktoré užíval 2 mesiace. Štyri týždne po zahájení terapie bola COZ ĽO 20/100, IOT 11 torrov. Po ôsmich týždňoch bola COZ ĽO 20/40, IOT 11 torrov, pri vyšetrení za štrbinovou lampou bolo očné pozadie bez známok zápalu (Obrázok 5), čo bolo potvrdené na OCT makuly (Obrázok 6).

## DISKUSIA

Endogénna endoftalmitída je lokálna komplikácia základného ochorenia, v úvode väčšinou neznámej etiológie. Hľadanie príčiny celkového ochorenia v prípade vzniku komplikácií a následné nastavenie liečby je optimálne v rámci kompetencií a možností internej kliniky, s konzultáciou ďalších špecializovaných lekárov. V prípade podozrenia na stafylokokovú bakterémiu, na základe celkového klinického obrazu a potvrdenia na základe pozitívnych hemokultúr,

dostupné publikované práce s výsledkami nie sú povzbudivé. Stafylokoková bakterémia (SAB) je vážna príčina morbidít a mortality [39]. Štyria z 15. pacientov s endoftalmitídou spojenou so SAB zomreli do 12. týždňov od vzniku príznakov, podľa prospektívnej štúdie z Južnej Korey [16]. Stafylokoková endoftalmitída, očná komplikácia stafylokokovej bakterémie, je podľa dostupných prác spojená väčšinou so subretinálnymi alebo choroidálnymi abscesmi, napríklad pri osteomyelitíde [38], alebo axilárnej flegmóne [17], etiológia urosepsy v dostupných prácach nebola nájdená. Je výhodou, že očné komplikácie je možné liečiť a sledovať ambulantne, pri hospitalizácii pacienta na oddelení prislúchajúcom základnému ochoreniu. Z hľadiska úspechu samotnej lokálnej intravitreálnej liečby je dôležitý čas, to znamená rýchla aplikácia liekov. Vzhľadom na neznámu etiológiu v úvode sa doporučuje širokospektrálna liečba, dvojkombinácia antibiotík na gram+ a gram- baktérie a antimykotiká. Opakovanie intravitreálnych antibiotík na základe dostupných prác je pre retinotoxicitu maximálne 3x, druhé podanie

po 24–48 hod., tretie podanie po 48–72 hod., opakovanie antimykotickej liečby po 20. dňoch [29].

## ZÁVER

Endogénna endoftalmitída ako komplikácia základného ochorenia, v tomto prípade stafylokokovej bakterémie je

akútny stav nielen v zmysle hroziacej straty zraku, ale aj v zmysle ohrozenia života. Je to diagnostická výzva pre širšie spektrum špecialistov. Ide o raritnú diagnózu, neexistujú jednoznačné, všeobecne akceptované odporúčania pre manažment liečby. Na príklade tejto kazuistiky sme chceli ukázať, že multidisciplinárna spolupráca medzi internistom, oftalmológom a farmakológom pri rýchlom zahájení celkovej a lokálnej liečby môže priniesť dobrý výsledok.

## LITERATURA

1. **Agarwal, M., Biswas, J., Mathur, U. et al.:** Aspergillus iris granuloma in a young male: a case report with review of literature. *Indian J Ophthalmol*, 55; 2007: 73-4.
2. **Amphornphruet, A., Silpa-Archa, S., Preble, J.M. et al.:** Endogenous Cryptococcal Endophthalmitis in Immunocompetent Host: Case Report and Review of Multimodal Imaging Findings and Treatment. *Ocul Immunol Inflamm*, 26; 2018: 518-522.
3. **Ang, M., Jap, A., Chee, S.P.:** Prognostic factors and outcomes in endogenous *Klebsiella pneumoniae* endophthalmitis. *Am J Ophthalmol*, 151; 2011: 338-44 e2.
4. **Buzzacco, D.M., Carroll, C.P.:** Intravitreal daptomycin in a case of bilateral endogenous endophthalmitis. *Arch Ophthalmol*, 130; 2012: 940-1.
5. **Connell, P.P., O'Neill, E.C., Fabinyi, D. et al.:** Endogenous endophthalmitis: 10-year experience at a tertiary referral centre. *Eye (Lond)*, 25; 2011: 66-72.
6. **de Lima, L.M., Cecchetti, S.A., Cecchetti, D.F. et al.:** Endophthalmitis: a rare but devastating metastatic bacterial complication of hemodialysis catheter-related sepsis. *RenFail*, 34; 2012: 119-22.
7. **Durand, M.L.:** Endophthalmitis. *Clin Microbiol Infect*, 19; 2013: 227-34.
8. **Grixti, A., Sadri, M., Datta, A.V.:** Uncommon ophthalmologic disorders in intensive care unit patients. *J Crit Care*, 27; 2012: 746 e9-22.
9. **Ho, V., Ho, L.Y., Ranchod, T.M. et al.:** Endogenous methicillin-resistant *Staphylococcus aureus* endophthalmitis. *Retina*, 31; 2011: 596-601.
10. **Hu, C.C., Ho, J.D., Lou, H.Y. et al.:** A one-year follow-up study on the incidence and risk of endophthalmitis after pyogenic liver abscess. *Ophthalmology*, 119; 2012: 2358-63.
11. **Chen, K.J., Chao, A.N., Hwang, Y.S. et al.:** Prognostic factors and outcomes in endogenous *Klebsiella* endophthalmitis. *Am J Ophthalmol*, 151; 2011: 1105-6; author reply 1106-7.
12. **Cheng, H.H., Ding, Y., Wu, M. et al.:** Endogenous aspergillus endophthalmitis after kidney transplantation. *Int J Ophthalmol*, 4; 2011: 567-71.
13. **Chhablani, J.:** Fungal endophthalmitis. *Expert Rev Anti Infect Ther*, 9; 2011: 1191-201.
14. **Jackson, T.L., Eykyn, S.J., Graham, E.M. et al.:** Endogenous bacterial endophthalmitis: a 17-year prospective series and review of 267 reported cases. *Surv Ophthalmol*, 48; 2003: 403-23.
15. **Jackson, T.L., Paraskevopoulos, T., Georgalas, I.:** Systematic review of 342 cases of endogenous bacterial endophthalmitis. *Surv Ophthalmol*, 59; 2014: 627-35.
16. **Jung, J., Lee, J., Yu, S.N. et al.:** Incidence and Risk Factors of Ocular Infection Caused by *Staphylococcus aureus* Bacteremia. *Antimicrob Agents Chemother*, 60; 2016: 2012-7.
17. **Kansal, V., Rahimy, E., Garg, S. et al.:** Endogenous methicillin-resistant *Staphylococcus aureus* endophthalmitis secondary to axillary phlegmon: a case report. *Can J Ophthalmol*, 52; 2017: e97-e99.
18. **Keyashian, K., Malani, P.N.:** Endophthalmitis associated with intravenous drug use. *South Med J*, 100; 2007: 1219-20.
19. **Khan, F.A., Slain, D., Khakoo, R.A.:** Candida endophthalmitis: focus on current and future antifungal treatment options. *Pharmacotherapy*, 27; 2007: 1711-21.
20. **Lamaris, G.A., Esmaeli, B., Chamilos, G. et al.:** Fungal endophthalmitis in a tertiary care cancer center: a review of 23 cases. *Eur J Clin Microbiol Infect Dis*, 27; 2008: 343-7.
21. **Lee, J.H., Kim, J.S., Park, Y.H.:** Diagnosis and treatment of postpartum Candida endophthalmitis. *J Obstet Gynaecol Res*, 38; 2012: 1220-2.
22. **Lim, H.W., Shin, J.W., Cho, H.Y. et al.:** Endogenous endophthalmitis in the Korean population: a six-year retrospective study. *Retina*, 34; 2014: 592-602.
23. **Lingappan, A., Wykoff, C.C., Albin, T.A. et al.:** Endogenous fungal endophthalmitis: causative organisms, management strategies, and visual acuity outcomes. *Am J Ophthalmol*, 153; 2012: 162-6 e1.
24. **Logan, S., Rajan, M., Graham, E. et al.:** A case of aspergillus endophthalmitis in an immunocompetent woman: intra-ocular penetration of oral voriconazole: a case report. *Cases J*, 3; 2010: 31.
25. **Lynn, W.A., Lightman, S.:** The eye in systemic infection. *Lancet*, 364; 2004: 1439-50.
26. **Mamandhar, A., Bajracharya, L.:** Endogenous Aspergillus endophthalmitis in a healthy individual. *Nepal J Ophthalmol*, 4; 2012: 179-83.
27. **Novosad, B.D., Callegan, M.C.:** Severe bacterial endophthalmitis: towards improving clinical outcomes. *Expert Rev Ophthalmol*, 5; 2010: 689-698.
28. **Oude Lashof, A.M., Rothova, A., Sobel, J.D. et al.:** Ocular manifestations of candidemia. *Clin Infect Dis*, 53; 2011: 262-8.
29. **Radhika, M., Mithal, K., Bawdekar, A. et al.:** Pharmacokinetics of intravitreal antibiotics in endophthalmitis. *J Ophthalmic Inflamm Infect*, 4; 2014: 22.
30. **Reedy, J.S., Wood, K.E.:** Endogenous *Pseudomonas aeruginosa* endophthalmitis: a case report and literature review. *Intensive Care Med*, 26; 2000: 1386-9.
31. **Rodrigues, I.A., Jackson, T.L.:** A high-definition view of endogenous fungal endophthalmitis. *Lancet Infect Dis*, 14; 2014: 358.
32. **Sahu, C., Kumar, K., Sinha, M.K. et al.:** Review of endogenous endophthalmitis during pregnancy including case series. *Int Ophthalmol*, 33; 2013: 611-8.

33. **Shankar, K., Gyanendra, L., Hari, S. et al.:** Culture proven endogenous bacterial endophthalmitis in apparently healthy individuals. *Ocul Immunol Inflamm*, 17; 2009: 396-9.
34. **Sharma, S., Padhi, T.R., Basu, S. et al.:** Endophthalmitis patients seen in a tertiary eye care centre in Odisha: a clinico-microbiological analysis. *Indian J Med Res*, 139; 2014: 91-8.
35. **Sheu, S.J., Kung, Y.H., Wu, T.T. et al.:** Risk factors for endogenous endophthalmitis secondary to klebsiella pneumoniae liver abscess: 20-year experience in Southern Taiwan. *Retina*, 31; 2011: 2026-31.
36. **Schiedler, V., Scott, I.U., Flynn, H.W., Jr. et al.:** Culture-proven endogenous endophthalmitis: clinical features and visual acuity outcomes. *Am J Ophthalmol*, 137; 2004: 725-31.
37. **Sridhar, J., Flynn, H.W., Jr., Kuriyan, A.E. et al.:** Endogenous fungal endophthalmitis: risk factors, clinical features, and treatment outcomes in mold and yeast infections. *J Ophthalmic Inflamm Infect*, 3; 2013: 60.
38. **Steeple, L.R., Jones, N.P.:** Staphylococcal endogenous endophthalmitis in association with pyogenic vertebral osteomyelitis. *Eye (Lond)*, 30; 2016: 152-5.
39. **Tong, S.Y., Davis, J.S., Eichenberger, E. et al.:** Staphylococcus aureus infections: epidemiology, pathophysiology, clinical manifestations, and management. *Clin Microbiol Rev*, 28; 2015: 603-61.
40. **Tsai, A.S., Lee, S.Y., Jap, A.H.:** An unusual case of recurrent endogenous Klebsiella endophthalmitis. *Eye (Lond)*, 24; 2010: 1630-1.
41. **Vergoulidou, M., Krause, L., Foerster, M.H. et al.:** Endogenous filamentous fungal endophthalmitis--single-centre survey in patients with acute leukaemia or postallogeic stem cell transplantation and review of the literature. *Mycoses*, 54; 2011: e704-11.
42. **Vilela, R.C., Vilela, L., Vilela, P. et al.:** Etiological agents of fungal endophthalmitis: diagnosis and management. *Int Ophthalmol*, 34; 2014: 707-21.
43. **Wu, A.Y., Oestreicher, J.H.:** Endogenous bacterial endophthalmitis after routine colonoscopy. *Can J Ophthalmol*, 46; 2011: 556-7.
44. **Wu, Z.H., Chan, R.P., Luk, F.O. et al.:** Review of Clinical Features, Microbiological Spectrum, and Treatment Outcomes of Endogenous Endophthalmitis over an 8-Year Period. *J Ophthalmol*, 2012; 2012: 265078.
45. **Yonekawa, Y., Chan, R.V., Reddy, A.K. et al.:** Early intravitreal treatment of endogenous bacterial endophthalmitis. *Clin Exp Ophthalmol*, 39; 2011: 771-8.