

# SOUČASNÉ VYUŽITÍ AUTOMATICKÉ RETINÁLNÍ OXYMETRIE. PŘEHLEDOVÝ ČLÁNEK

Hübnerová P.<sup>1,2</sup>, MIČÁK P.<sup>1,2</sup>, Šínová I.<sup>1</sup>, Karhanová M.<sup>1</sup>, Šín M.<sup>1,3</sup>

<sup>1</sup>Oční klinika Lékařské fakulty Univerzity Palackého v Olomouci a Fakultní nemocnice Olomouc, přednostka: MUDr. Klára Marešová, Ph.D., FEBO

<sup>2</sup>Ústav fyziologie Lékařské fakulty Univerzity Palackého v Olomouci, přednostka: doc. MUDr. Jiří Nečas, CSc.

<sup>3</sup>Oční klinika 1. lékařské fakulty Univerzity Karlovy a Ústřední vojenské nemocnice Praha, přednostka: doc. MUDr. Martin Šín, Ph.D., FEBO

*Autoři práce prohlašují, že vznik i téma odborného sdělení a jeho zveřejnění není ve střetu zájmů a není podpořeno žádnou farmaceutickou firmou. Dále autoři prohlašují, že práce nebyla zadána jinému časopisu ani jinde otištěna.*

Do redakce doručeno dne: 20. 12. 2019  
Do tisku přijato dne: 21. 1. 2020



MUDr. Petra Hübnerová  
Oční klinika Fakultní nemocnice  
Olomouc  
I. P. Pavlova 6, 779 00 Olomouc;  
petahubnerova@gmail.com

## SOUHRN

**Cíl:** Seznámení s možným využitím automatické retinální oxymetrie k měření kyslíkové saturace sítnice u chorob očních i celkových.

**Metodika:** Provedli jsme rešerši literatury zabývající se problematikou sledování kyslíkových poměrů na sítnici pomocí tzv. duálního neinvazivního retinálního oxymetru Oxymap T1 (Oxymap ehf. Reykjavík, Island).

**Výsledky:** U očních chorob lze studie rozdělit na dvě hlavní kategorie. První skupinu tvoří choroby, u kterých je hypoxie (ischemie) hlavním patofyziologickým hybatelem. Hlavními představiteli jsou diabetická retinopatie a venózní okluze sítnice. U druhé skupiny chorob je hlavním patofyziologickým mechanismem atrofie, která vede ke snížení spotřeby kyslíku v sítnici. Příkladem této skupiny je glaukom či retinitis pigmentosa.

Oxymetrie u celkových chorob tvoří poměrně čerstvou kapitolu tohoto odvětví s velkým potenciálem mezioborové spolupráce do budoucna. Nabízí se spolupráce nejen s diabetology, ale i s neurology (např. u onemocnění typu roztroušené sklerózy, Devicovy, Alzheimerovy či Parkinsonovy nemoci) a s hematology (změny kyslíkové saturace u pacientů se změněnými reologickými vlastnostmi krve).

**Závěr:** Měření kyslíkové saturace pomocí automatické retinální oxymetrie je poměrně nová metoda s vědecky potvrzenou vysokou reprodukovatelností výsledků. V současné době se jedná o metodu experimentální s velkým potenciálem, který se skrývá nejen v možnosti sledování očních chorob (diabetická retinopatie, venózní okluze sítnice či glaukom), ale také v rozvíjející se mezioborové spolupráci s diabetology, neurology či hematology.

**Klíčová slova:** automatická retinální oxymetrie, sítnicová kyslíková saturace, diabetická retinopatie, glaukom, roztroušená skleróza

## SUMMARY

### CURRENT USE OF THE AUTOMATIC RETINAL OXYMETRY. REVIEW

**Purpose:** To inform about possible use of the automatic retinal oximetry for the retinal oxygen saturation measurement in the eye and systemic diseases.

**Methods:** We performed a literature review dealing with issues of retinal oxygen saturation monitoring by dual non-invasive retinal oximetry Oxymap T1 (Oxymap ehf. Reykjavík, Iceland).

**Results:** We have found two main strains writing our paper on retinal oxygen saturation eye diseases. The first section concerns diseases created by having hypoxia as its main pathological factor - for example diabetes mellitus and retinal vein occlusion. The second group deals with atrophy as the main pathological mechanism which is typical for decreasing retinal oxygen consumption - for example glaucoma or retinitis pigmentosa (the second one named is not included in our work). Oximetry in systemic diseases creates a relatively new chapter of this branch with a very big potential of interdisciplinary cooperation for the future. It is possible the cooperation will not only include diabetologists but also neurologists (for example, in diseases like sclerosis multiplex or Devic's, Alzheimer's and Parkinson's disease) and haematologists (retinal oxygen saturation changes in patients with different rheological attributes of blood).

**Conclusion:** Retinal oxygen saturation measuring by automatic retinal oximetry is a relatively new method with scientifically confirmed high reproducibility of results. Currently it is the only experimental method with vast potentials not only in the realm of the possibility of observing eye diseases (diabetic retinopathy, retinal vein occlusion or glaucoma) but also in developing interdisciplinary cooperation with diabetologists, neurologists and haematologists.

**Key words:** automatic retinal oximetry, retinal oxygen saturation, diabetic retinopathy, multiple sclerosis

Čes. a slov. Oftal., 76, 2020, No.1, p. 3–11

## ÚVOD

Cílem práce je seznámit čtenáře s možným využitím automatické retinální oxymetrie k měření kyslíkové saturace sítnice u chorob očních a celkových. Automatická retinální oxymetrie je poměrně novou metodou s vědecky potvrzenou vysokou reprodukovatelností výsledků. V České republice je prozatím k dispozici jediný přístroj na Oční klinice Fakultní nemocnice Olomouc.

Největší studie zaměřené na sledování kyslíkových poměrů na sítnici **u očních chorob** se věnují **diabetické retinopatii** či **venózní okluzi sítnice**, menší zastoupení má **glaukom** či **retinitis pigmentosa** (poslední jmenované onemocnění není součástí rozboru). Oxymetrie **u celkových chorob** tvoří poměrně novou kapitolu tohoto odvětví s velkým potenciálem mezioborové spolupráce do budoucna. Již zaběhlou spoluprací s **diabetology** by mohla doplnit i spolupráce s **neurology** zaměřená na pochopení patofyziologie např. u onemocnění typu roztroušené sklerózy, Devicovy, Alzheimerovy či Parkinsonovy nemoci. V neposlední řadě bychom rádi zmínili také počínající spolupráci s **hematology** zaměřenou na změny kyslíkové saturace u pacientů se změnami reologickými vlastnostmi krve.

### Metody měření kyslíkové saturace v sítnici a ve sklivci – historie

Měření hladiny kyslíku v sítnici a ve sklivci bylo po mnoho let omezeno v důsledku potřeby invazivních metod měření [6,59]. Invazivní měření, jehož největší limitací byla nutnost penetrace povrchu oka, bylo poprvé použito během 80. let 20. století. Použity byly polarografické elektrody citlivé na kyslík a sondy, které obsahovaly barvivo citlivé na kyslík. Tyto invazivní sondy byly umístěny do sklivcové dutiny k měření parciálního tlaku kyslíku, například nad sítnici nebo nad zrakový nerv (nejčastěji během některé z nitroočních operací). Předpokládá se, že preretinalní hodnota parciálního tlaku kyslíku má podobnou hodnotu jako jeho parciální tlak ve vnitřní sítnici [2,47].

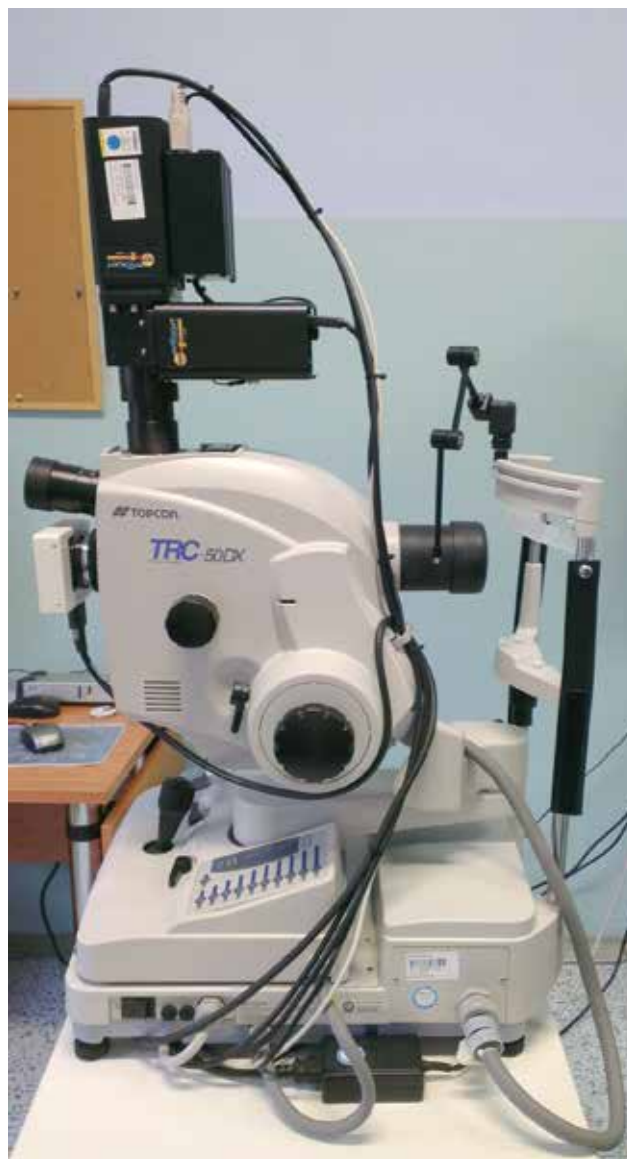Neinvazivní krevní oxymetrie byla poprvé provedena v roce 1930 v Německu a první ušní oxymetr byl vyroben v roce 1936 [44]. Hickam et al. [28] se jako první pokusili o použití podobného principu na očích. Použili speciální filtry k získání snímků očního pozadí se dvěma různými vlnovými délkami světla. Následným denzitometrickým měřením fotografických filmů odhadovali světelné intenzity, které pak byly použity k výpočtu saturace sítnicové cévy v určitém úseku. V těchto průkopnických pracích se jim také podařilo prokázat změny v kyslíkové saturaci sítnice v závislosti na koncentraci kyslíku ve vdechovaném vzduchu [28].

Velký posun ve výzkumu v oblasti oxymetrie za použití dvou vlnových délek přišel na konci 20. století, kdy Beach et al. [7] a Tiedeman et al. [52] použili dvě vlnové délky pro výpočet oxymetrie podobně jako již mnoho desítek let předtím Hickam et al. [28]. Hlavní zlepšení přišlo díky použití technologie digitální kamery, která předtím v oxymetrii použita nebyla.

Beach et al. [7] se rovněž pokusili o rozpracování principů, které vedly ke korekci vlivu průměru cévy a rozdílné pigmentace očního pozadí. Obraz ze sítnicové kamery byl rozdělen tak, že dva obrazy stejné oblasti sítnice byly pořízeny ve stejnou dobu. Jeden obraz s vlnovou délkou citlivou na saturaci kyslíkem a druhý obraz necitlivý na kyslíkovou saturaci. Oba tyto obrazy byly zachyceny ve stejnou dobu, jediným bleskem, na stejném senzoru kamery. Tím byl eliminován problém pohybu očí. Tyto práce daly základ vývoje přístrojů pro neinvazivní měření kyslíkové saturace v sítnicových cévách [7].

### Metody měření kyslíkové saturace v sítnici – současnost

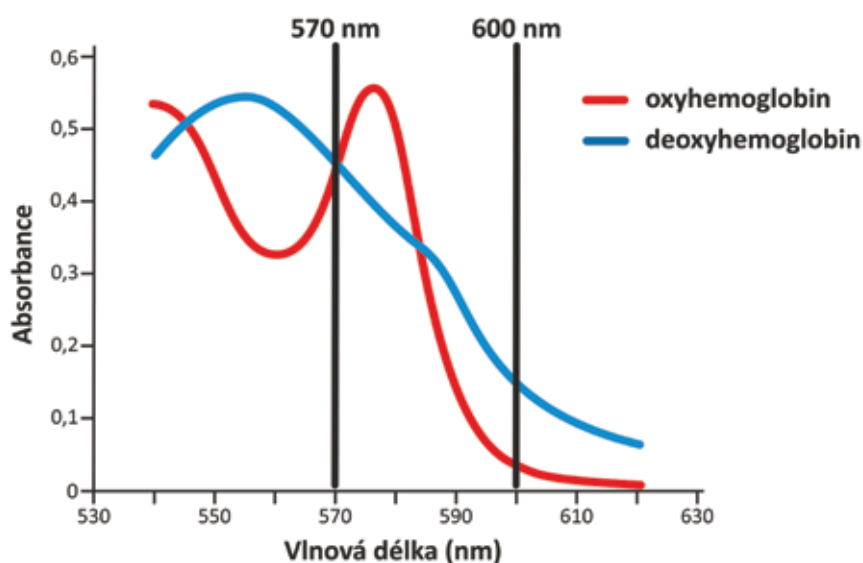
Z přechozích řádků je zřejmé, že s příchodem neinvazivního automatického retinálního oxymetru nastal zlomový posun ve výzkumu kyslíkových poměrů sítnice. Tzv. duální neinvazivní retinální oxymetr Oxymap T1



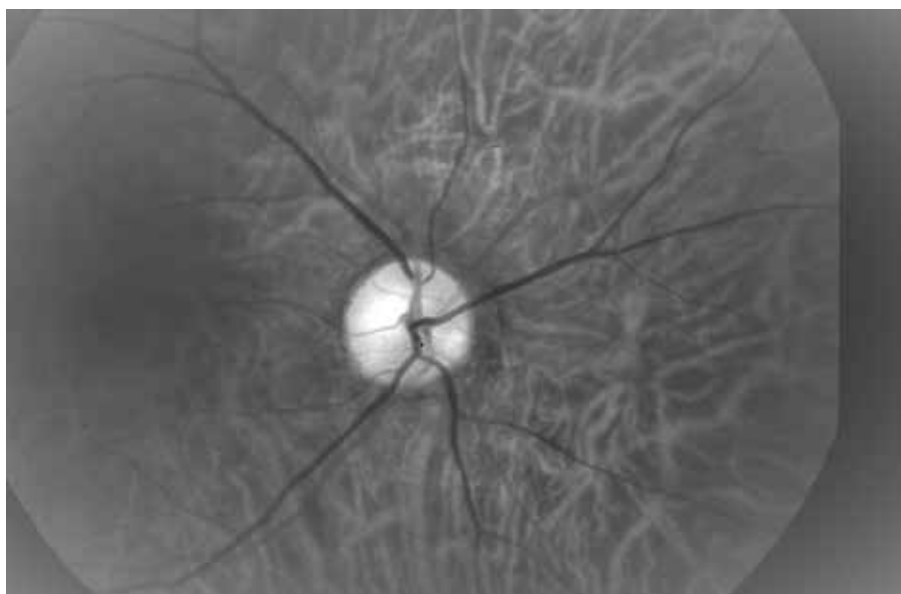
Obrázek 1. Retinální oxymetr Oxymap T1 (černý přístroj nahoře) umístěný na sítnicové kameře Topcon

(Oxymap ehf. Reykjavík, Iceland) je složen ze dvou digitálních kamer, speciálního optického adaptéru, rozdělovače obrazu a dvou úzkých páskových filtrů. Celé zařízení je připojeno na standardní sítnicovou kameru (TRC-50 DX, Topcon corp., Tokyo, Japan), kterou jsou získávány v jeden okamžik dva obrázky sítnice o různé vlnové délce (Obrázek 1) [23,24,25]. Světelná absorbance krevní cévy je ovlivněna absorbcí (barvou) krve v cévě, kterou určuje přítomnost okysličeného či neokysličeného hemoglobinu A. Světelná absorbance okysličeného a neokysličeného hemoglobinu A se u mnoha vlnových délek liší, ale v některých je stejná. Těmito vlnovými délkami říkáme izosbestické a jednou z nich je vlnová délka 570 nm. Vlnovou délkou

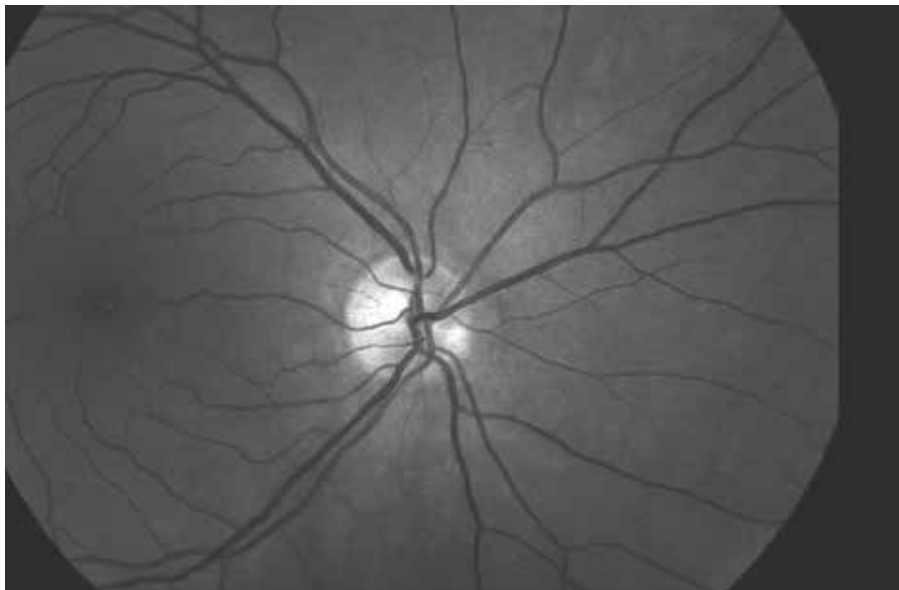neizosbestickou poté mimo jiné je vlnová délka 600 nm (Graf 1). V porovnání s proměnlivou barvou cév je barva sítnicového pozadí relativně konstantní a kyslíkovou saturací není příliš ovlivněna. Tímto způsobem je možno popsat optickou denzitu krevní cévy. Optická denzita krevní cévy je výrazně ovlivněna saturací kyslíku při zhotovení obrazu světlem o vlnové délce 600 nm (arterie jsou výrazně tmavší než žíly, Obrázek 2), ale nikoliv při referenční vlnové délce 570 nm (arterie i žíly mají téměř totožný vzhled, Obrázek 3). Poměr optických denzit při vlnových délkách 600 nm a 570 nm udává tzv. "poměr optické hustoty" (optical density ratio), který je inverzní a přibližně lineárně závislý na kyslíkové saturaci [23,24,25].



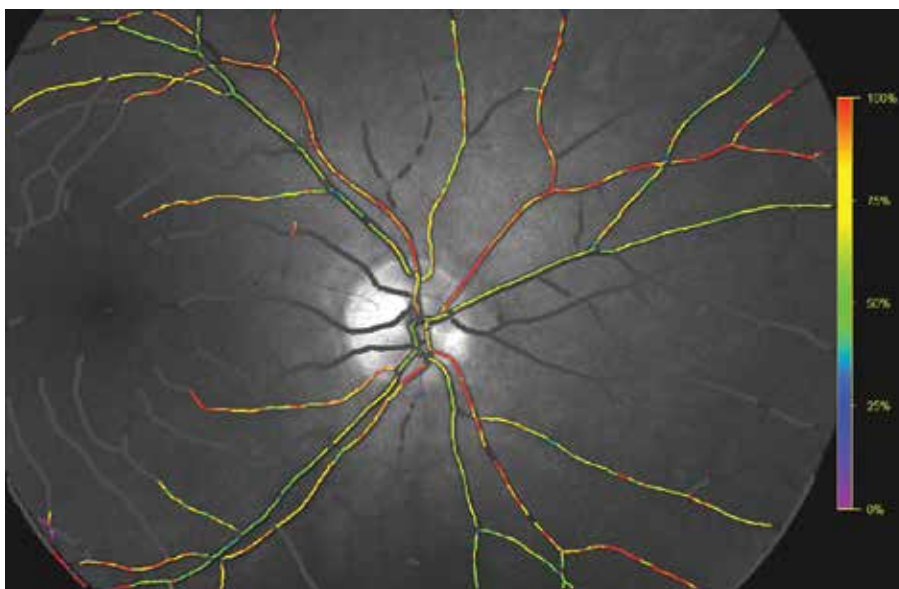
Graf 1. Světelná absorbance různých forem hemoglobinu



Obrázek 2. Fotografie očního pozadí při vlnové délce 600 nm (stejná oblast jako na obrázku 3 a 4)



Obrázek 3. Fotografie očního pozadí při vlnové délce 570 nm (stejná oblast jako na obrázku 2 a 4)



Obrázek 4. Kyslíková saturace sítnicových cév. Barevná škála vpravo znázorňuje relativní kyslíkovou saturaci (stejná oblast jako na obrázku 2 a 3)

Pro kalibraci přístroje Oxymap T1 byly použity výsledky získané měřeními na zdravých pacientech. Tyto hodnoty byly porovnány s měřeními na již kalibrovaném přístroji [43]. Speciální software (Oxymap analyzer software 2.2.1, verze 3847; Oxymap ehf.) měří světlost vybraných bodů na získaných obrázcích ve zmíněných vlnových délkách. Body měření jsou softwarem umístěny na velké cévy a sítnicové pozadí podél cév, každému bodu na cévě přiřadí software hodnotu saturace kyslíku, která je vyjádřena pomocí barevné škály (Obrázek 4).

#### Retinální oxymetrie u očních chorob

Největší studie zaměřené na sledování kyslíkových poměrů na sítnici u očních chorob, u kterých lze prokázat

velkou reprodukovatelnost výsledků, lze rozdělit do dvou hlavních kategorií. První skupinu tvoří choroby, u kterých je **hypoxie** (ischemie) hlavním patofyziologickým hybatelem. Hlavními představiteli jsou **diabetická retinopatie** a **venózní okluze** sítnice. U druhé skupiny chorob je hlavním patofyziologickým mechanismem **atrofie**, která vede ke snížení spotřeby kyslíku v sítnici. Příkladem této skupiny je **glaukom** a **retinitis pigmentosa** (studie zkoumající retinitis pigmentosa nejsou součástí této práce).

#### Diabetická retinopatie

Diabetická retinopatie (DR) je typickou pozdní mikrovaskulární komplikací cukrovky, která se postupně rozvine

s různým stupněm závažnosti u většiny pacientů s diabetem [19,58]. Je charakterizována poškozením sítnicových kapilár, ztlušťováním bazálních membrán, obliterací či rozšířením kapilár s formováním mikroaneuryzmat a následnou špatnou distribucí krve v sítnici [11,33,34,41]. Konečným důsledkem jsou oblasti hypoxie a ischemie, které vedou k rozvoji proliferativní diabetické retinopatie (PDR), nebo rozvoji diabetického makulárního edému (DME)[33].

Přesné biochemické procesy spojené se zvýšenou glykemií jsou komplexní a doposud ne zcela známé. Rozvoj automatické retinální oxymetrie poskytl v této oblasti ideální výzkumný nástroj. Doposud bylo publikováno 6 průřezových (cross-sectional) studií, které popisují závislost změn kyslíkové saturace v sítnicových cévách při DR [22,25,30,31,32,49].

Ve všech 6 studiích byla popsána vyšší venózní kyslíková saturace ( $v\text{SatO}_2$ ) u pacientů s proliferativní DR ve srovnání s kontrolní skupinou a zároveň v 5 studiích bylo popsáno zvýšení arteriální kyslíkové saturace ( $a\text{SatO}_2$ ). Na změnách kyslíkové saturace u diabetiků se podílejí minimálně tři známé mechanismy: 1. kapilární non-perfúze a obtok (shunting) určitých oblastí sítnice, 2. ztluštění stěn kapilár a 3. vyšší afinita hemoglobinu pro kyslík u diabetiků.

Bylo prokázáno, že u diabetických pacientů dochází k uzavření některých kapilár, zatímco jiné jsou dilatované. U pacientů s diabetickou retinopatií prokazujeme fluorescenční angiografií non-perfúzi a dilataci sítnicových kapilár a arteriol v různých oblastech sítnice. Výsledkem těchto změn je, že velké množství krve odtéká dilatovanými kapilárami velkou rychlostí z arterií do vén, aniž by dostatečné množství kyslíku přešlo do cílové tkáně (sítnice). Tento mechanismus vede ke zvýšení saturace ve venózní krvi [11,34].

Dalším mechanismem, který by se mohl podílet na změnách výsledné kyslíkové saturace sítnicových cév, je ztluštění kapilární stěny u diabetiků, které je jednoznačně prokázáno [5,41]. Toto ztluštění je zodpovědné za zhoršení difuze kyslíku z krve do sítnicové tkáně a přispívá tak k většímu množství kyslíku ve venózní krvi.

Třetím mechanismem, který se může podílet na celkovém zvýšení saturace v sítnicových cévách, je zvýšení afinity hemoglobinu pro kyslík spolu se zvýšením hematokritu u pacientů s diabetem [18,36]. Vyšší afinita hemoglobinu pro kyslík a větší počet červených krvinek by mohly vysvětlit vyšší hodnoty saturace v arteriálním i venózním řečišti.

Přesné určení podílu jednotlivých mechanismů na výslednou sítnicovou saturaci je prozatím nejasné. Zároveň je pravděpodobné, že existují další doposud neznámé faktory, které se podílí na změnách kyslíkové saturace v retinálním řečišti. Do budoucna bude nutné provedení dalších studií k hlubšímu pochopení všech mechanismů.

Drtivá většina doposud publikovaných studií jsou studie průřezové (tzv. cross-sectional). To představuje výraznou nevýhodu, protože i když byla ve všech doposud publiko-

vaných případech nalezena výrazná korelace mezi stupněm postižení a hodnotami sítnicové saturace (většinou zvýšení saturace venózní krve), nelze tyto hodnoty použít ke klinickému rozhodování pro malou specificitu této hodnoty (některé hodnoty saturace jsou společné pro všechna stádia DR). Doposud je k indikaci zahájení terapie (laser, pars plana vitrektomie, anti-VEGF) používán morfologický přístup hodnotící změny na sítnici jednotlivých pacientů. Lze tedy diskutovat o možnosti budoucího přesnějšího individuálního monitoringu jednotlivých pacientů v čase, při kterém budou měnící se hodnoty kyslíkové saturace citlivým indikátorem k zahájení terapie. Ze všech doposud publikovaných prací zabývajících se kyslíkovou saturací vyplývá, že tato hodnota představuje citlivější indikátor a mohla by se stát jedním z kritérií pro zahájení časné léčby. Pokud již bude terapie (např. laserová či anti-VEGF) zahájena, otevírá se zde další velká možnost využití retinální oxymetrie k měření účinnosti této terapie a titrování množství aplikovaných laserových bodů. Doposud neexistuje žádný objektivní způsob měření, který by hodnotil efektivitu laserové terapie a redukoval množství tohoto nevratného procesu na sítnici. Jsme stále na začátku cesty k efektivnímu využití retinální oxymetrie u diabetických pacientů a studie s delším časovým sledováním jsou velmi důležitým krokem, který by tyto předpoklady potvrdil a pomohl k zavedení tohoto přístupu do klinické praxe.

### **Okluze sítnicové žíly**

Venózní okluze je celosvětově významnou příčinou ztráty zraku mezi starší populací. Mezi retinálními cévními onemocněními je druhou nejčastější příčinou ztráty zraku - hned za diabetickou retinopatií [13]. Venózní okluzi můžeme rozdělit na dva hlavní typy. Větovou okluzi (BRVO, z anglické zkratky Branch Retinal Vein Occlusion), která vzniká při okluzi perifernější části venózního cévního řečiště a je obvykle způsobena kompresí venózní větve sklerotickou sítnicovou arterií v místě arterio-venózního křížení. Druhým typem je centrální retinální venózní okluze (CRVO, z anglické zkratky Central Retinal Vein Occlusion) vznikající při okluzi kmene retinální vény v oblasti lamina cribrosa. V obou případech v těchto kritických místech dojde ke stáze a turbulenci krevního toku a tím se vytvoří podmínky pro vznik trombu.

Trombus způsobí další významné zpomalení toku krve a to buď v celé sítnici (CRVO), nebo pouze v okludované oblasti v závislosti na rozsahu postižení (BRVO). U kmenové okluze (CRVO) však většinou nedochází ke kompletnímu zastavení toku krve, a to i v případě úplného zablokování trombem [27]. To je umožněno přítomností přítoků centrální retinální žíly lokalizovaných anteriorně od místa okluze (nejčastěji v oblasti lamina cribrosa), které suplují kolaterální oběh [51]. Zpomalení krevního toku na podkladě okluze centrální žíly snižuje přívod kyslíku do oblasti vnitřní sítnice a vede k hypoxii [59,60]. Studie prokázaly snížení rychlosti průtoku krve v sítnicových žilách pomocí Dopplerovské flowmetrie [53,54], snížení rychlosti toku krve v kapilárách za pomoci Heidelbergského sítnicového flowmetru [4] a prodloužení doby arterio-venózní pasáže

při fluorescenční a indocyaninové angiografii [3,38,39]. Snížení krevního průtoku vede k hypoxii [23,59,60] a následně k zvýšení produkce VEGF [37,40]. Výsledkem je vazodilatace a hyperperfuze, která potencuje bludný kruh zhoršující krvácení a edém. Kromě toho exsudace do sítnicových extracelulárních prostor, které mají omezenou kapacitu, může vést ke zvýšení intersticiálního tlaku a dalšímu snížení průtoku krve. U retinální venózní okluze se předpokládá v budoucnu úspěšné využití automatické retinální oxymetrie v klinické praxi.

Výsledky měření u pacientů s CRVO jsou velmi slibné. Ačkoliv byly doposud provedeny pouze izolované studie, je CRVO považována za diagnózu s největším potenciálem využití automatické retinální oxymetrie. Doposud bylo publikováno 5 pilotních průřezových studií, které se zabývají automatickou retinální oxymetrií při venózních okluzích sítnice. Ve třech případech je předmětem studie CRVO a ve dvou BRVO.

Výsledky sítnicové oxymetrie u pacientů s CRVO se jeví konzistentnější, než u pacientů s diabetem. Všechny tři studie ukázaly snížení  $v\text{SatO}_2$  u očí s CRVO [16,23,55]. Naopak  $a\text{SatO}_2$  nebyla změněna v žádné z těchto studií při porovnání postižených očí se zdravými kontrolami. Pokles  $v\text{SatO}_2$  je odrazem množství kyslíku, které zbývá ve venózním systému po průchodu přes sítnicovou mikrocirkulaci. Dle spekulací Eliasdottir et al. se dá předpokládat, že pokles nasycení je výsledkem snížení průtoku krve nebo zvýšení extrakce kyslíku. Okluze má vliv na průtok krve v cévách, a tím snižuje dodávku kyslíku do tkání. Hypoxické tkáně extrahují více kyslíku ze sníženého množství krve proudícího cévou, a tím způsobují pokles úrovně kyslíku v sítnicových vénách [16]. Campochiaro et al. zjistil, že aplikace ranibizumabu snižuje progresi kapilární non-perfuze sítnice u CRVO. Snížením kapilární non-perfuze se zvýší průtok krve v sítnici, což vede ke zvýšení  $v\text{SatO}_2$  [9]. Tento nálezný je ve shodě s nálezem Traustason et al., který potvrdil zvýšení  $v\text{SatO}_2$  u pacientů s CRVO po terapii anti-VEGF preparáty [55].

U pacientů s BRVO je situace poněkud odlišná. V obou studiích byly výsledky značně heterogenní a nekonzistentní [24,35], což ale souvisí s větší variabilitou závažnosti a různými příznaky s ohledem na rozsah okluze. K heterogenitě výsledků také přispívá praktická nemožnost standardizace analýzy výsledků. Výrazný příspěvek k této problematice přináší nejnovější studie Šínové et al., ve které byla sledována korelace mezi výsledky kyslíkové saturace a ischemickým indexem retinální okluze [50]. Ischemický index (ISI) venózní okluze je poměrně nový pojem, který je produktem zavedení širokoúhlých zobrazovacích systémů do klinické praxe a poprvé byl zmíněn v práci Tsui et al. [57]. Širokoúhlé systémy umožňují zobrazit sítnici v rozsahu až  $200^\circ$  v porovnání se standardním zobrazením v rozsahu  $35^\circ$ - $50^\circ$ . Díky tomuto zobrazení vzdálené periferie můžeme určit přesný poměr perfundované a neperfundované sítnice. Tento poměr, který nabývá hodnot 0-1 je nazýván ischemický index. Výsledky studie Šínové et al. jsou plně ve shodě s předchozími studiemi,  $v\text{SatO}_2$  je signifikantně nižší v případech CRVO i BRVO. Dále byla

pozorována statisticky významná negativní korelace mezi ISI a nasycením žil ve skupině CRVO. Významná pozitivní korelace mezi ISI a arterio-venózní diferencí (A-V diferencí) byla zjištěna ve skupině CRVO. ISI představuje kvantitativní parametr vyjadřující míru ischemie (závažnosti) retinální venózní okluze (RVO, z anglické zkratky Retinal Vein Occlusion) [50]. Při zvyšujícím se ISI narůstá riziko makulárního edému a neovaskularizací [46,57]. Použití automatické retinální oxymetrie představuje také kvantitativní hodnocení RVO. Výsledky naznačují, že závažnost CRVO může být vyjádřena buď ISI, nebo výsledky retinální oxymetrie. V souladu s výše zmíněným jsou i výsledky u diabetických pacientů, ve kterých byl také nalezen vztah mezi hodnotami ISI a hodnotami saturace kyslíku v sítnici [21].

Díky doposud publikovaným výsledkům se zjištěním korelace mezi parametry ISI a hodnotami saturace kyslíku v sítnici se dá předpokládat, že by obecný ischemický stav sítnice mohl být sledován právě pomocí retinální oxymetrie. Na druhou stranu toto neplatí u BRVO, u níž podobná korelace ve shodě s ostatními studiemi nalezena nebyla.

## GLAUKOM

Glaukom je oční onemocnění považované za optickou neuropatii spojenou s apoptózou retinálních gangliových buněk a ztrátou zorného pole [17]. Hlavním rizikovým faktorem vzniku a progresu glaukomu je zvýšený nitrooční tlak, avšak i při jeho snížení může docházet k progresi onemocnění [8]. Existuje stále více důkazů o tom, že průtok krve v glaukomovém oku je snížen, nebo že je regulace krevního průtoku narušena při srovnání s ne-glaukomovým okem [20]. Není však jasné, zda tyto změny jsou primární či sekundární, tedy příčinou či následkem glaukomové atrofie sítnicových gangliových buněk a zrakového nervu.

Ve všech doposud publikovaných studiích byla kyslíková saturace v retinálních arteriích relativně stabilní a nebyla ovlivněna stupněm závažnosti glaukomu. Kyslíková saturace v retinálních vénách se však zvýšila ve všech studiích na podkladě progresu glaukomu. Toto zvýšení saturace koreluje jak s funkční změnou (velikost defektu v zorném poli), tak s morfologickými parametry (tloušťka vrstvy nervových vláken sítnice - RNFL z anglické zkratky retinal nerve fiber layer - a plocha neuroretinálního lemu). A-V diference je logicky v zrcadlové závislosti k oběma zmíněným parametrům jako hodnota venózní saturace. Nižší A-V diference, spolu se snížením očního průtoku krve u glaukomu, jak je vidět v dřívějších studiích, naznačuje menší spotřebu kyslíku v sítnici v závislosti na snížení množství a funkce nervových buněk v sítnici [1,26,42]. V případě glaukomu je hodnocení příčiny a následku tohoto jevu velmi složité a dá se říci, že na podkladě současných znalostí je zodpovězení této otázky nemožné. Zajímavá data z tohoto pohledu přinesla recentní Lovaňská oční studie, která ukázala rozdíl v hodnotách kyslíkové saturace u pacientů s glaukomem s otevřeným úhlem a normotenzním glaukomem [1]. Tato data naznačují, že nitrooční tlak

nemusi být jediným faktorem v patogenezi glaukomu, a jak bylo již dříve předpokládáno, minimálně u normotenzního glaukomu je podíl vaskulární složky významnější. Velmi významnou překážkou pro zodpovězení otázky vlivu vaskulárních změn v patogenezi glaukomu za pomoci použití automatické retinální oxymetrie představuje absence delšího sledovacího času měření vzhledem k tomu, že vaskulární změny mohou nastávat intermitentně, podobně jako změny nitroočního tlaku, který může stoupat v nočních hodinách [10]. Výsledné hodnoty kyslíkové saturace mohly být také změněny vlivem antiglaukomatik, jak bylo popsáno v práci Traustasona S. et al. [56]. Všechny tyto nevýhody zdůrazňují vliv zvyšování kyslíkové venózní saturace (a zrcadlového pohledu A-V difference) jako sekundárního následku atrofie buněk, ačkoliv skutečnost (minimálně u normotenzních glaukomů) může být jiná.

Otázka příčiny a následku, jak bylo nastíněno v předchozím textu o vaskulárních změnách, v současnosti představuje u glaukomu hlavní vědecký problém, který bude potřeba vyřešit v následujícím období. Z klinického hlediska by se automatická retinální oxymetrie mohla stát vhodným doplňkem k současným morfologickým zobrazovacím metodám (OCT - z anglické zkratky optical coherence tomography a HRT- z anglické zkratky Heidelberg retinal tomography) při diagnostice a monitorování účinnosti léčby u glaukomu.

### Retinální oxymetrie a změny kyslíkové saturace u celkových chorob

Oxymetrie u celkových chorob tvoří poměrně čerstvou kapitolu tohoto odvětví s velkým potenciálem mezioborové spolupráce do budoucna. Rutinní spolupráci s **diabetology** dohání spolupráce s **neurology** zaměřená na pochopení patofyziologie např. u onemocnění typu sclerosis multiplex a Devicovy, Alzheimerovy či Parkinsonovy nemoci. V neposlední řadě bychom rádi zmínili také počínající spolupráci s **hematology** zaměřenou na změny kyslíkové saturace u pacientů se změnami reologickými vlastnostmi krve.

### Automatická retinální oxymetrie a neurologické choroby

Sítnice, vzniklá jako výchlípek neuroektodermu, je ideální strukturou pro posouzení stavu nervových struktur, protože zde chybí myelin a gangliové buňky jsou přímo dostupné pro pozorování [29]. Studie s optickou koherenční tomografií prokázaly zeslabení vrstvy nervových vláken a dalších strukturálních anomálií v sítnici při onemocnění mozku, jako je Alzheimerova choroba (AD, z anglické zkratky Alzheimer's disease), roztroušená skleróza (MS, z anglické zkratky multiple sclerosis) a Parkinsonova choroba [12]. Retinální oxymetrie nabízí příležitost doplnit morfologické zobrazování za předpokladu, že metabolické změny mozkových onemocnění se mohou projevit v sítnici. Skutečný potenciál tohoto vyšetření v této oblasti ukáží nadcházející roky.

Einarsdottir et al. byli první, kteří prokázali metabolické změny v sítnici při onemocnění mozku, když zaznamenali oxymetrické abnormality v sítnici pacientů s mírnou až

středně těžkou demencí na podkladě AD ve srovnání se zdravou kohortou. Hodnoty sítnicové saturace kyslíkem v arteriolách a venulách u pacientů se středním stupněm AD byli významně zvýšené ve srovnání se zdravými jedinci [14].

Einarsdottir et al. také provedli pilotní měření osmi pacientů s MS a dřívější anamnézou neuritidy zrakového nervu. Venózní saturace kyslíkem byla signifikantně zvýšena u pacientů s MS ve srovnání se zdravými jedinci. Arterio-venózní diference byla u pacientů s MS nižší než u zdravých. U pacientů s MS a zdravých jedinců nebyl zaznamenán žádný rozdíl v kyslíkové saturaci v arteriolách [15].

V obou zmíněných studiích, které byly zaměřeny na chronické stádium onemocnění, došlo k zvýšení vSatO<sub>2</sub>, které koresponduje s mírou atrofie, a tím sníženou potřebou kyslíku. Podobný vzorec můžeme pozorovat u atrofických chorob sítnice jako je retinitis pigmentosa či glaukom [1,61].

Zajímavá data v této souvislosti přinesla nedávná studie našeho týmu v této oblasti, která byla zaměřena na akutní stadium neuritidy zrakového nervu na podkladě MS. Arterio-venózní diference byla zvýšená v postiženém oku pacientů ve srovnání s druhým nepostiženým okem. Tato studie ukazuje, že změny ve zrakovém nervu vedou ke zvýšení spotřeby kyslíku na sítnici. Předpokládaným vysvětlením tohoto jevu je, že RNFL se skládá z axonů gangliových buněk, které mohou být ovlivněny axonálním zánětem, což může vést ke zvýšené spotřebě kyslíku při vyšších metabolických požadavcích gangliových buněk zasažených imunitními procesy [48]. Tento mechanismus byl popsán u experimentální neuritidy zrakového nervu u myši [45].

### Hematologické choroby

Kromě neurologů a diabetologů by mohly výsledky retinální oxymetrie zajímat také hematology. V souvislosti se složením krve a změnami reologických vlastností krve vyšla prozatím jedna prospektivní studie původem z Dánska věnující se mimo jiné i kyslíkovým poměrům na sítnici měřeným retinálním oxymetrem u malého vzorku pacientů s myeloproliferativními neoplazmi (chronická myeloidní leukémie, polycytemia vera, esenciální trombocytóza). V této studii Willerslev et al. popisuje změny po cytoredukční léčbě ve smyslu zvýšení arteriální saturace [61].

Smysl spolupráce s hematology vidíme především v možném hodnocení sítnicových změn jako obrazu stavu celé krevní mikrocirkulace, čili jako predikci oběhových komplikací u pacientů se změněnou krevní reologikou. K relevantnímu hodnocení jsou však zapotřebí rozsáhlejší studie.

## ZÁVĚR

Měření kyslíkové saturace pomocí automatické retinální oxymetrie je poměrně nová metoda s vědecky potvrzenou vysokou reprodukovatelností výsledků. V současné době se jedná o metodu experimentální, ale do budoucna vidíme její velký potenciál nejen v možnosti sledování očních

chorob, ale zejména ve sledování kyslíkových poměrů sítnice v souvislosti s onemocněními celkovými. Rozvíjející se mezioborová spolupráce s diabetology, neurology či

hematologů svědčí o širokém poli výzkumných možností. Zda bude metoda využitelná i pro klinickou praxi je otázka, na kterou v současné době nelze s jistotou odpovědět.

## LITERATURA

1. **Abegão Pinto, L., Willekens, K., Van Keer, K. et al.:** Ocular blood flow in glaucoma—the Leuven Eye Study. *Acta Ophthalmol*, 94(6); 2016: 592-598.
2. **Alder, VA., Cringle, SJ.:** Vitreal and retinal oxygenation. *Graefes Arch Clin Exp Ophthalmol*, 228; 1990: 151–157.
3. **Arsene, S., Giraudeau, B., Le Lez, ML. et al.:** Follow up by colour Doppler imaging of 102 patients with retinal vein occlusion over 1 year. *Br J Ophthalmol*, 86; 2002: 1243–1247.
4. **Arvas, S., Ocakoglu, O., Ozkan, S.:** The capillary blood flow in ischaemic type central retinal vein occlusion: the effect of laser photocoagulation. *Acta Ophthalmol Scand*, 80; 2002: 490–494.
5. **Ashton, N.:** Vascular basement membrane changes in diabetic retinopathy. Montgomery lecture 1973. *Br J Ophthalmol*, 58; 1974: 344–366.
6. **Barbazetto, IA., Liang, J., Chang, S. et al.:** Oxygen tension in the rabbit lens and vitreous before and after vitrectomy. *Exp Eye Res*, 78(5); 2004: 917–924.
7. **Beach, JM., Schwenger, KJ., Srinivas, S. et al.:** Oximetry of retinal vessels by dual-wavelength imaging: calibration and influence of pigmentation. *J Appl Physiol*, 86; 1999: 748–758.
8. **Broadway, DC., Drance, SM.:** Glaucoma and vasospasm. *Br J Ophthalmol*, 82; 1998: 862–870.
9. **Campochiaro, PA., Bhisitkul, RB., Shapiro, H. et al.:** Vascular endothelial growth factor promotes progressive retinal nonperfusion in patients with retinal vein occlusion. *Ophthalmology*, 120(4); 2013: 795-802.
10. **Cheng, J., Kong, X., Xiao, M. et al.:** Twenty four hour pattern of intraocular pressure in untreated patients with primary open angle glaucoma. *Acta Ophthalmol*, 94(6); 2016: 460-467.
11. **Cogan, DG., Kuwabara, T.:** Capillary Shunts in the Pathogenesis of Diabetic Retinopathy. *Diabetes*, 12; 1963: 293–300.
12. **Costello, F.:** Evaluating the use of optical coherence tomography in optic neuritis. *Mult Scler Int*, Volume 2011: doi:10.1155/2011/148394
13. **Cugati, S., Wang, JJ., Rochtchina, E. et al.:** Ten-year incidence of retinal vein occlusion in an older population: the Blue Mountains Eye Study. *Arch Ophthalmol*, 124(5); 2006: 726-732.
14. **Einarsdottir, AB., Hardarson, SH., Kristjansdottir, JV. et al.:** Retinal oximetry imaging in Alzheimer's disease. *J Alzheimers Dis*, 49(1); 2015: 79-83.
15. **Einarsdottir, AB., Olafsdottir, OB., Hjaltason, H. et al.:** Retinal oximetry is affected in multiple sclerosis. *Acta Ophthalmol*, 96(5); 2018: 528-530.
16. **Eliasdottir, TS., Bragason, D., Hardarson, SH. et al.:** Venous oxygen saturation is reduced and variable in central retinal vein occlusion. *Graefes Arch Clin Exp Ophthalmol*, 253; 2015: 1653–1661.
17. **Foster, PJ., Buhrmann, R., Quigley, HA. et al.:** The definition and classification of glaucoma in prevalence surveys. *Br J Ophthalmol*, 86; 2002: 238–242.
18. **Graham, JJ., Ryall, RG., Wise, PH.:** Glycosylated haemoglobin and relative polycythaemia in diabetes mellitus. *Diabetologia*, 18(3); 1980: 205-207.
19. **Grauslund, J., Green, A., Sjolie, AK.:** Prevalence and 25 year incidence of proliferative retinopathy among Danish type 1 diabetic patients. *Diabetologia*, 52; 2009: 1829-1835.
20. **Griehaber, MC., Flammer, J.:** Blood flow in glaucoma. *Curr Opin Ophthalmol*, 16; 2005: 79-83.
21. **Guduru, A., Martz, TG., Waters, A. et al.:** Oxygen Saturation of Retinal Vessels in All Stages of Diabetic Retinopathy and Correlation to Ultra-Wide Field Fluorescein Angiography. *Invest Ophthalmol Vis Sci*, 57(13); 2016: 5278-5284.
22. **Hammer, M., Vilser, W., Riemer, T. et al.:** Diabetic patients with retinopathy show increased retinal venous oxygen saturation. *Graefes Arch Clin Exp Ophthalmol*, 247(8); 2009: 1025-1030
23. **Hardarson, SH., Stefansson, E.:** Oxygen saturation in central retinal vein occlusion. *Am J Ophthalmol*, 150; 2010: 871–875.
24. **Hardarson, SH., Stefansson, E.:** Oxygen saturation in branch retinal vein occlusion. *Acta Ophthalmol*, 90; 2012a: 466–470.
25. **Hardarson, SH., Stefansson, E.:** Retinal oxygen saturation is altered in diabetic retinopathy. *Br J Ophthalmol*, 96; 2012b: 560–563.
26. **Harris, A., Sergott, RC., Spaeth, GL. et al.:** Color Doppler analysis of ocular vessel blood velocity in normal tension glaucoma. *Am J Ophthalmol*, 118; 1994: 642–649.
27. **Hayreh, SS.:** Prevalent misconceptions about acute retinal vascular occlusive disorders. *Prog Retin Eye Res*, 24; 2005: 493–519.
28. **Hickam, JB., Sieker, HO., Frayser, R.:** Studies of retinal circulation and A-V oxygen difference in man. *Trans Am Clin Climatol Assoc*, 71; 1959: 34–44.
29. **Hu, SJ., You, YA., Zhang, Y.:** A study of retinal parameters measured by optical coherence tomography in patients with multiple sclerosis. *Int J Ophthalmol*, 8(6); 2015: 1211-4.
30. **Jørgensen, CM., Bek, T.:** Increasing oxygen saturation in larger retinal vessels after photocoagulation for diabetic retinopathy. *Invest Ophthalmol Vis Sci*, 55(8); 2014: 5365-5369.
31. **Jørgensen, CM., Hardarson, SH., Bek, T.:** The oxygen saturation in retinal vessels from diabetic patients depends on the severity and type of vision-threatening retinopathy. *Acta Ophthalmol*, 92(1); 2014: 34-39.
32. **Khoobehi, B., Firn, K., Thompson, H. et al.:** Retinal arterial and venous oxygen saturation is altered in diabetic patients. *Invest Ophthalmol Vis Sci*, 54; 2013: 7103–7106.
33. **Kohner, EM.:** Diabetic retinopathy. *BMJ*, 307; 1993: 1195–1199.
34. **Kuwabara, T., Cogan, DG.:** Retinal vascular patterns. VI. Mural cells of the retinal capillaries. *Arch Ophthalmol*, 69; 1963: 492–502.
35. **Lin, LL., Dong, YM., Zong, Y. et al.:** Study of retinal vessel oxygen saturation in ischemic and non-ischemic branch retinal vein occlusion. *Int J Oph*, 9(1); 2016: 99.
36. **Linsenmeier, RA., Braun, RD., McRipley, MA. et al.:** Retinal hypoxia in long-term diabetic cats. *Invest Ophthalmol Vis Sci*, 39(9); 1998: 1647-57.
37. **Noma, H., Funatsu, H., Mimura, T. et al.:** Vitreous levels of pigment epithelium-derived factor and vascular endothelial growth factor in macular edema with central retinal vein occlusion. *Curr Eye Res*, 36; 2011: 256–63.
38. **Paques, M., Baillart, O., Genevois, O. et al.:** Systolodiastolic variations of blood flow during central retinal vein occlusion: exploration by dynamic angiography. *Br J Ophthalmol*, 89; 2005: 1036–40.
39. **Paques, M., Garmyn, V., Catier, A. et al.:** Analysis of retinal and choroidal circulation during central retinal vein occlusion using indocyanine green videoangiography. *Arch Ophthalmol*, 119; 2001: 1781–7.
40. **Pe'er, J., Folberg, R., Itin, A. et al.:** Vascular endothelial growth factor upregulation in human central retinal vein occlusion. *Ophthalmology*, 105; 1998: 412–16.
41. **Roy, S., Ha, J., Trudeau, K. et al.:** Vascular Basement Membrane Thickening in Diabetic Retinopathy. *Curr Eye Res*, 35; 2010: 1045–1056.
42. **Rojanapongpun, P., Drance, SM., Morrison, BJ.:** Ophthalmic artery flow velocity in glaucomatous and normal subjects. *Br J Ophthalmol*, 77; 1993: 25–29.
43. **Schweitzer, D., Leistritz, L., Hammer, M. et al.:** Calibration-free measurement of the oxygen saturation in human retinal vessels. *Ophthalmic Technologies V*, Proc SPIE 2393; 1995: 210–218.
44. **Severinghaus, JW.:** Monitoring oxygenation. *J Clin Monit Comput*, 25; 2011: 155–161.
45. **Shindler, KS., Ventura, E., Dutt, M. et al.:** Inflammatory demyelination induces axonal injury and retinal ganglion cell apoptosis in experimental optic neuritis. *Experimental eye research*, 87(3); 2008: 208-213.
46. **Singer, M., Tan, CS., Bell, D. et al.:** Area of peripheral retinal non-perfusion and treatment response in branch and central retinal vein occlusion. *Retina*, 34; 2014: 1736–42.
47. **Stefansson, E., Pedersen, DB., Jensen, PK. et al.:** Optic nerve oxygenation. *Prog Retin Eye Res*, 24; 2005: 307–332.



48. **Svrčinová, T., Mareš, J., Chrapek, O. et al.:** Changes in oxygen saturation and the retinal nerve fibre layer in patients with optic neuritis – a pilot study. *Acta ophthalmol*, 96(3); 2018: 309-314.
49. **Šínová, I., Chrapek, O., Mičák, P. et al.:** Automatická retinální oxymetrie u pacientů s diabetickou retinopatií. *Cesk Slov Oftalmol*, 72(5); 2016: 182-186.
50. **Šínová, I., Řehák, J., Nekolová, J. et al.:** Correlation between ischemic index of retinal vein occlusion and oxygen saturation in retinal vessels. *Am J Ophthalmol*, 188; 2018: 74-80.
51. **Takahashi, K., Muraoka, K., Kishi, S. et al.:** Formation of retino-choroidal collaterals in central retinal vein occlusion. *Am J Ophthalmol*, 126; 1998: 91–99.
52. **Tiedeman, JS., Kirk, SE., Srinivas, S. et al.:** Retinal oxygen consumption during hyperglycemia in patients with diabetes without retinopathy. *Ophthalmology*, 105; 1998: 31–36.
53. **Tranquart, F., Arsene, S., Aubert-Urena, AS. et al.:** Doppler assessment of hemodynamic changes after hemodilution in retinal vein occlusion. *J Clin Ultrasound*, 26; 1998:119–24.
54. **Tranquart, F., Arsene, S., Giraudeau, B. et al.:** Initial color Doppler findings in retinal vein occlusion. *J Clin Ultrasound*, 28; 2000: 28–33.
55. **Traustason, S., La Cour, M., Larsen, M.:** Retinal vascular oximetry during ranibizumab treatment of central retinal vein occlusion. *Br J Ophthalmol*, 98; 2014: 1208–1211.
56. **Traustason, S., Hardarson, SH., Gottfredsdottir, MS. et al.:** Dorzolamide-timolol combination and retinal vessel oxygen saturation in patients with glaucoma or ocular hypertension. *Br J Ophthalmol*, 93; 2009: 1064–1067.
57. **Tsui, I., Kaines, A., Havunjian, MA. et al.:** Ischemic index and neovascularization in central retinal vein occlusion. *Retina*, 231; 2011: 105–110.
58. **Williams, R., Airey, M., Baxter, H. et al.:** Epidemiology of diabetic retinopathy and macular oedema: a systematic review. *Eye (Lond)*, 18; 2004: 963–983.
59. **Williamson, TH., Grewal, J., Gupta, B. et al.:** Measurement of PO<sub>2</sub> during vitrectomy for central retinal vein occlusion, a pilot study. *Graefes Arch Clin Exp Ophthalmol*, 247; 2009: 1019–1023.
60. **Yoneya, S., Saito, T., Nishiyama, Y. et al.:** Retinal oxygen saturation levels in patients with central retinal vein occlusion. *Ophthalmology*, 109; 2002: 1521–1526.
61. **Zong, Y., Lin, L., Yi, C. et al.:** Retinal vessel oxygen saturation and vessel diameter in retinitis pigmentosa at various ages. *Graefes Arch Clin Exp Ophthalmol*, 254(2); 2016: 243-252.
62. **Willerslev, A., Hansen, MM., Klefter, O. et al.:** Noninvasive imaging of retinal blood flow in myeloproliferative neoplasms. *Acta ophthalmol*, 95(2); 2017: 146-152.

**Elektronická verze časopisu ČESKÁ A SLOVENSKÁ OFTALMOLOGIE**

**<http://www.cs-ophthalmology.cz/en> - Anglická verze**

**<http://www.cs-ophthalmology.cz/cs> - Česká verze**