

MŮŽE OTEVŘENÉ FORAMEN OVALE OVLIVNIT ZRAKOVÉ FUNKCE?

Výborný P.¹, Čmelo J.²

¹Oční klinika 1. Lékařské fakulty Univerzity Karlovy a Ústřední vojenské nemocnice - Vojenské fakultní nemocnice Praha

²Centrum neurooftalmologie, Bratislava

Autoři práce prohlašují, že vznik i téma odborného sdělení a jeho zveřejnění není ve střetu zájmů a není podpořeno žádnou farmaceutickou firmou.

Autoři práce prohlašují, že práce nebyla zadána k otištění jinému časopisu ani jinde otištěna, s výjimkou kongresových abstrakt či doporučených postupů.

Do redakce doručeno dne: 15. 6. 2020

Přijato k publikaci dne: 20. 10. 2020



MUDr. Petr Výborný, CSc., FEBO
Oční klinika 1. LF UK a ÚVN
U vojenské nemocnice 1200
169 02 Praha 6
vybornyp@seznam.cz

SOUHRN

Autoři prezentují vzácně se vyskytující nález patologických změn v zorném poli, homonymní hemianopii, v souvislosti s paradoxní embolií po úrazu při diagnóze otevřeného foramen ovale u jinak zdravého muže ve věku 56 let. Srdeční zdroj embolizace je významnou příčinou cévní embolizace. Významnou skupinou je takzvaná paradoxní embolizace, která vzniká v případech, že krevní sraženina (embolus) se z venózního systému dostane přes foramen ovale patens do arteriálního systému, což se může projevit jako ischemická cévní mozková příhoda. Foramen ovale patens se stává rizikovým faktorem pro vznik náhlé cévní mozkové příhody až v případech, kdy existuje periferní zdroj embolizace a zároveň hemodynamicky významný pravo-levý zkrat. Součástí screeningu příčin kryptogenní náhlé cévní mozkové příhody by z těchto důvodů měla být nejen detekce foramen ovale patens, ale i vyšetření periferního žilního systému, koagulačních parametrů a posouzení hemodynamické závažnosti pravo-levého zkratu. Jsou diskutovány neurooftalmologické souvislosti s danou problematikou.

Klíčová slova: Foramen ovale patens, paradoxní embolie, homonymní hemianopie

SUMMARY

CAN VISUAL FUNCTION BE AFFECTED BY AN OPEN FORAMEN OVALE?

The authors present a relatively rare finding of pathological changes in the visual field, the emergence of homonymous hemianopia, in connection with trauma and paradoxical embolism in a subsequently diagnosed open foramen ovale in a 56-year-old otherwise healthy patient. Cardiac source of embolism is a significant etiology of vascular embolization.

The important group is the so-called paradoxical embolism, which occurs when a blood clot (embolus) is carried from the venous side of circulation to the arterial side via foramen ovale patens, what can manifests as ischemic stroke. Foramen ovale patens becomes a risk factor for the stroke development only if there is a peripheral source of embolism and at the same time there is a hemodynamically significant right-left short circuit. Therefore, screening for the causes of cryptogenic stroke should include not only the detection of foramen ovale patens but also evaluation of the peripheral venous system, coagulation parameters and hemodynamic severity of a right-left shunt. Neuroophthalmological aspects related to the described issues are discussed.

Key words: open foramen ovale, paradoxical embolism, homonymous hemianopia

Čes. a slov. Oftal., 76, 2020, No. 6, p. 274–277

ÚVOD

Poruchy zorného pole jsou významnou problematikou medicíny, při jejímž řešení je nezbytná spolupráce několika klinických oborů. Nejčastěji se s nimi v denní praxi setkává praktický lékař, internista, endokrinolog, oftalmolog, neurolog, pediatr i neurochirurg. Diferenciální diagnostika někdy potrápí i zkušeného odborníka, protože vyžaduje dobrou znalost anatomie, fyziologie i zkušenosti. Tato tématica bývá také s oblibou využívána examinátoři při prověřování znalostí a praktického úsudku zkoušených, a to na všech úrovních studia medicíny. Odborná literatura zabývající se tímto tématem je bohatá a zdroje dostupné. Prezentování nálezu nepříliš častého výskytu homonymní

hemianopie v souvislosti s otevřeným foramen ovale budíž příspěvkem k obecným souvislostem a více známým případům. V souladu s česko-slovenským charakterem časopisu je téma zpracováno pohledem slovenského neurooftalmologa a českého glaukomatologa.

Kazuistika – průběh onemocnění a popis dostupných nálezů

Muž, 56 let, vážněji nestonal, léky neužívá, alergické projevy nemá, dietu žádnou nedrží, rodinná anamnéza nevýznamná.

Pracovní anamnéza: vysokoškolák, stavební technik.

Před třemi týdny se objevilo brnění horních končetin, doprovázené náhlým zhoršením vidění obou očí do

dálky i do blízka a tupou bolestí hlavy. Byl ihned akutně hospitalizován na neurologii. Udává, že několik dnů před nástupem potíží utrpěl při práci na staveništi úder betonovým kvádrem do oblasti kotníku levé nohy s následným vytvořením výrazného hematomu, který byl na chirurgii ambulantně odsáván. Indikováno mimo jiné oční konzilium s podezřením na glaukom. Při oftalmologickém vyšetření na jiném pracovišti byla zjištěna levostranná homonymní hemianopie. (Obrázek 1) Centrální ostrost zraková v normě (Vizus pravého oka 1,0 naturálně, Vizus levého oka 1,0 naturálně), nález na předním i zadním segmentu obou očí odpovídá věku, optická media čirá, barvocit neporušen, normotenze. Při dalším komplexním vyšetřování byla zjištěna anomální konfigurace srdeční a uvažováno o embolizaci sraženiny do CNS. Diagnostikováno foramen ovale patens (FOP), indikováno a provedeno operační řešení. Aktuální terapie k datu vyšetření: Fraxiparin, Detralex, Lecithin. Vidění se subjektivně postupně zlepšilo, stále obtížně rozeznává levé okraje předmětů.

Pro správnou interpretaci klinického nálezu v popisovaném případě je nutné porozumět souvisejícím patofyziologickým vztahům.

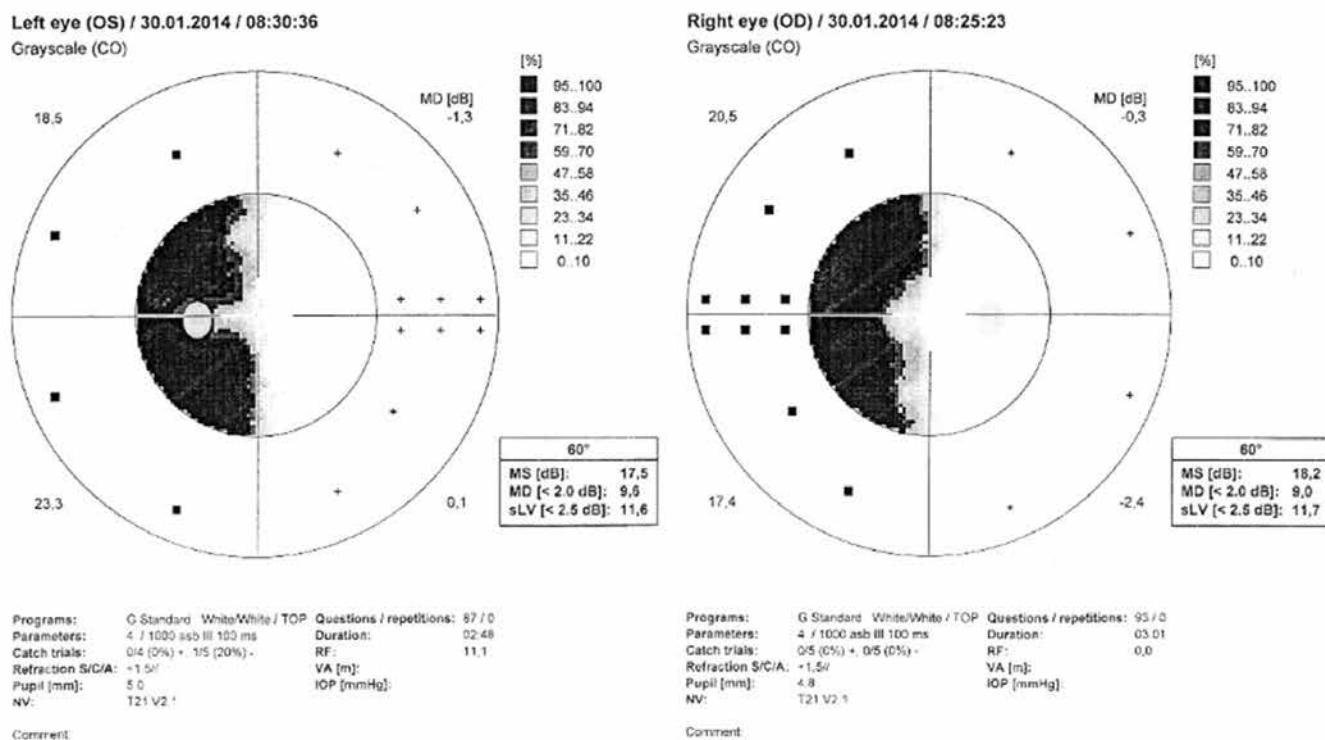
Otevřené foramen ovale je významné pro fetální krevní cirkulaci. Okysličená krev z placenty proudí tudy z dolní duté žíly Eustachovou chlopní z levé síně do celkového oběhu krevního. Po narození se v průběhu prvních dnů života foramen ovale přibližně u 70 % dětí anatomicky uzavírá. FOP je otvor v mezisíňovém septu přetrvávající postnatálně. Mírná forma vady se u zdravých dospělých

z funkčního hlediska vůbec nemusí projevit, protože nepřirostlá chlopeň uzavírá septum mechanicky (foramen ovale persistens). Za normálních okolností je tlak v levé síni vyšší, tlakový gradient tedy směřuje z levé síně do pravé. K tomu, aby krev proudila opačným směrem, je zapotřebí zvýšení tlaku v pravé síni a obrácení tlakového gradientu.

Paradoxní embolie je zvláštním typem embolie, při kterém dochází k embolizaci trombu do tepen systémového oběhu cestou pravo-levého srdečního zkratu.

Tromby z hlubokých žil dolních končetin a z pánevních žil mohou embolizovat nejprve do plic, způsobit vzestup tlaku v pravé síni, a tak pravolevý zkrat otevřeným foramen ovale usnadnit. I při normálním tlaku v pravé síni se může intermitentně pravolevý zkrat vyskytnout, např. při kašli, Valsalvově manévru nebo při změně polohy. Častější než embolizace velkých trombů je mnohočetná embolizace malých, několik milimetrů velkých trombů, které v plicním řečišti podléhají spontánní lýze bez větších klinických následků. V mozkovém arteriálním řečišti však může mít embolizace závažné následky. Významnou základní vyšetřovací metodou při podezření na embolizační cévní mozkovou příhodu nebo tranzitorní ischemickou ataku je jícnová echokardiografie. Prokáže především tromby v oušku levé síně, v levé komoře i aterosklerotické pláty v aortě. Podle průchodu echokonstrastních mikrobublin z pravé síně do levé síně lze hodnotit pravolevý zkrat.

Při rozvaze o změnách zorného pole v závislosti na lokalizaci postižení v CNS je třeba mít na paměti následující souvislosti. V důsledku překřížení nervových vláken



Obrázek 1. Levostranná homonymní hemianopie (počítačová statická perimetrie)

v chiasma opticum způsobují léze lokalizované retrochiasmaticky zpravidla homonymní defekty zorného pole, tedy výpadky vyskytující se ve stejnostranných polovinách zorného pole obou očí. Směrem od optických traktů ke zrakovému kortexu se zvyšuje kongruence (shodnost) výpadků. To je dáno uspořádáním nervových vláken v jednotlivých částech zrakové dráhy. Příčinou levostranné homonymní hemianopie v daném případě může být léze lokalizovaná kdekoli v pravé retrochiasmatické zrakové dráze - v optickém traktu, v corpus geniculatum laterale, v optických radiacích nebo v primárním zrakovém kortexu. Postižení pravostranných horních částí optických radiací nebo pravé horní oblasti nad fisura calcarina může způsobit levostrannou dolní homonymní kvadrantanopii. Pro komplexní informaci o možných dalších variantách změn zorného pole uvádíme následující přehled. Při poškození centrální části chiasma opticum dochází k porušení křížících se nervových vláken, což vede k výpadkům temporálních částí zorných polí obou očí. Tyto defekty mohou být více či méně symetrické. Skotomy mohou zaujímat celé temporální poloviny zorného pole nebo pouze horní či dolní kvadranty. Pro hypofyzární léze je typická horní kvadrantová bitemporální hemianopie, naopak výraznější stranová asymetrie a výpadky začínající v dolních temporálních kvadrantech svědčí spíše pro nehypofyzární původ (kraniofaryngom, aneurysmata Willisova okruhu, meningeomy, vnitřní hydrocefalus). Při poškození v oblasti

optických traktů se nálezy na perimetru obou očí zcela nepřekrývají. Při lézích okcipitálního zrakového kortexu jsou výpadky v postižených polovinách zorného pole prakticky identické. Léze optických traktů jsou relativně neobvyklé a zpravidla způsobují kontralaterální homonymní hemianopii. Léze corpus geniculatum laterale se obvykle pojí s kontralaterální homonymní hemianopií, -přestože někdy mohou vzniknout méně obvyklé defekty (sektoranie) [1,2,3,4,5].

Pohled neurooftalmologa

Srdeční zdroj embolizace (KZE) je významnou příčinou cévní embolizace. V dnešní době nejčastějším zdrojem KZE je fibrilace síní. Dříve k nejčastějším příčinám patřily například revmatická endokarditida, chlopenní vady, stavy po prodělaném infarktu myokardu nebo po náhradě umělými srdečními chlopněmi často bez dostatečné antikoagulační léčby. Kardiálním zdrojem embolizace může být i benigní nádor srdce myxóm, zvláště u mladých pacientů, kteří nemají žádný jiný zřejmý důvod embolizace. Významnou skupinou KZE je takzvaná paradoxní embolizace, která vzniká v případě, že krevní sraženina (embolus) se z venózního systému dostane přes FOP do arteriálního systému, což se může projevit jako ischemická cévní mozková příhoda [6]. Náhlé cévní mozkové příhody (NCMP) lze schematicky rozdělit na ložiskové ischemie mozku (LIM), tranzitorní ischemické ataky (TIA) a hemoragické cévní mozkové příhody (subarachnoidál-

Tabulka 1. Klinická manifestace cévní mozkové příhody v závislosti na lokalizaci postižení

Cévní uzávěr	Oblast prokrvení		Neurologický deficit	Oftalmologický deficit
Arteria cerebri anterior	Paramediální frontální area		Kontralaterální hemiparéza + hemihypestézie, apatie, abúlie	
Arteria cerebri media	Fronto-temporo-parietální area	Levá hemisféra	Afázie, pravostranná hemiparéza + hypestézie, poruchy symbolických funkcí	Výpady zorného pole vpravo, obrna konjugovaného pohledu doprava
		Pravá hemisféra	Levostranná hemiparéza + hypestézie, dysartrie, prostorová dezorientace, levostranný „neglect“ syndrom	Výpady zorného pole vlevo, obrna konjugovaného pohledu doleva
Arteria cerebri posterior	Okcipitální a temporální area, thalamus		Kontralaterální hemihypestézie, porucha paměti	Kontralaterální homonymní hemianopsie
Arteria oftalmika				Ipsilaterální monokulární porucha zraku
Arteria basilaris	Mozkový kmen, cerebellum uni – anebo bi-laterálně		Motorický a senzitivní deficit na všech končetinách, ataxie, dysartrie, amnézie, dysfagie, vomitus, porucha vědomí	Dyskonjugovaný pohled, nystagmus, bilaterální vizuální defekt
	Interteritoriální syndromy		Motorické, senzitivní, anebo senzomotorické syndromy, afázie, anomie, anozognózie, neglect syndrom	
	Lakunární syndromy		Čistý motorický, čistý senzitivní deficit, ataktická hemiparéza, bez poruchy vědomí bez poruchy symbolických funkcí, neobratnost ruky v kombinaci s dysartrií	Bez poruchy zorného pole

ní a parenchymálních krvácení). Příčina NCMP může být zjevná (podaří se najít etiopatogenetickou souvislost) nebo kryptogenní (nepodaří se zjistit etiologii). FOP jako příčina kryptogenní NCMP bývá až u 40–50 % pacientů ve věku méně než 55 let. U pacientů nad 65 let, i když je FOP v tomto věku mnohem vzácnější, je 3x vyšší riziko LIM a TIA, což pravděpodobně souvisí s velikostí FOP [8]. FOP se stává rizikovým faktorem pro vznik NCMP až v případech, kdy existuje periferní zdroj embolizace a zároveň hemodynamicky významný pravo-levý zkrat. Součástí screeningu příčin kryptogenní NCMP by z těchto důvodů měla být nejen detekce FOP, ale i vyšetření periferního žilního systému, koagulačních parametrů a posouzení hemodynamické závažnosti pravo-levého zkratu [9]. Embolus však v některých případech může vzniknout i při stagnaci krevního průtoku přímo ve FOP nebo při srdečních arytmiích i přímo v levé předsíni [9]. Jediným důkazem etiopatogenetické souvislosti FOP s LIM je nález tranzitního trombu zaklíněného ve FOP nebo v pravé předsíni, často s přítomností dalších patologických struktur. Diagnostickou volbou je echokardiografické vyšetření transthorakální a transesofageální s podáním kontrastu a dále transkraniální ultrasonografie. NCMP etiopatogeneticky spojenou s FOP popsal již v roce 1877 Cohnheim v kazuistice mladé pacientky [8]. Teprve s nástupem kontrastní echokardiografie bylo možné poznat souvislosti NCMP a FOP hlavně u mladých pacientů. Cílem vyšetření neurooftalmologa při NCMP je diagnostikovat okluzivní onemocnění oka, případně s pomocí důkladného a opakovaného vyšetření zorného pole „navést“ neurologa na možnou lokalizaci léze. (Tabulka 1) Zobrazovací techniky (magnetická rezonance, počítačová tomografie) přesně detekují poškozenou oblast, avšak s pomocí perimetrie je možné sledovat dynamiku změn průběžně. FOP je také rizikovým faktorem migrén. FOP je

asociované s migrénami s auroou ale ne s migrénami bez aury. Metaanalýzy ukázaly, že FOP se vyskytuje až u 55 % pacientů s migrénami s auroou, výrazně nižší výskyt (19 %) je u pacientů bez migrén [7].

Terapie

U osob s anamnézou tranzitorní ischemické ataky nebo centrální mozkové příhody a současným průkazem pravo-levého zkratu při FOP jsou doporučovány čtyři druhy léčby: chirurgický uzávěr nebo katetrizační uzávěr FOP, antiagregační nebo antikoagulační léčba.

ZÁVĚR

Pacient na kontrolní oční vyšetření přestal docházet, protože od dalšího sledování neočekává žádný přínos a svůj stav považuje za neměnný. Dalšími retrospektivními ani prospektivními daty ze zdravotní dokumentace k danému případu pro nespolupráci pacienta tedy nedisponujeme. FOP může kromě jiných komplikací způsobit i významné zhoršení zrakových funkcí. Frekvence výskytu očních komplikací je nepřilíš častá, avšak pro pacienta významná. Funkční změny mohou významně zhoršit kvalitu pacientova života. V souvislosti se změnami zorného pole je zapotřebí zdůraznit zvláště změnu schopnosti k řízení motorových vozidel a vykonávání některých profesí. Je třeba také zmínit fakt, že v každodenní klinické oftalmologické praxi se stále setkáváme příliš často při interpretaci pacientových subjektivních potíží (bolesti hlavy, záblesky, zhoršení vidění, změny v zorném poli) s pohodlnou diagnózou „glaucoma suspectum“ nebo „normotenzní glaukom“, avšak bez přítomnosti příslušných morfologických a funkčních změn, a bez snahy pátrat po správné, i když v některých případech možná raritní, diagnóze.

LITERATURA

1. Popelová J. Otevřené foramen ovale a paradoxní embolizace – antiagregační léčba, antikoagulační léčba. Remedica online 2003 (2). Available from: www.remedica.cz.
2. Reif M. Foramen ovale patens v neurologii. Neurol. pro praxi. 2007; 3:175–178.
3. Riedel M. Paradoxní embolie a kryptogenní cévní mozková příhoda. Interv Akut Kardiol. 2003; 1(2):82–85.
4. Kuchynka P. a kol. Oční lékařství. Praha: Grada Publ; 2007. Kapitola 14, Neurooftalmologie; s. 501–547.
5. Vokurka M, Hugo J, et al. Velký lékařský slovník. 2. vyd. Praha: Mladotisk; 2002. 923.
6. Breza J, et al. Principy chirurgie. Bratislava: SAP; 2016, Kapitola IV, Cievna chirurgia; s. 597.
7. Dúbrava J. Foramen ovale patens a migréna. Kardiol. Prax. 2007; 5(4):244–248.
8. Holmes DR jr, Cohen H, Katz WE, Reeder GS. Patent foramen ovale, systemic embolization and closure. Curr Probl Cardiol. 2004; 29(2):56–94.
9. Berthet K, Lavergne T, Cohen A et al. Significant association of atrial vulnerability with atrial septal abnormalities in young patients with ischemic stroke of unknown cause. Stroke. 2000; 31:398–403.