

IDIOPATICKÉ SKLÉROCHOROIDÁLNE KALCIFIKÁCIE. KAZUISTIKA

Šulavíková Z.¹, Káčerik M.¹, Šustykevičová Z.¹, Krásnik V.²

¹Očná klinika, Fakultná nemocnica Trenčín

²Klinika oftalmológie LFUK a UNB, Bratislava

Autori práce prehlasujú, že vznik aj téma odborného výstupu a jeho zverejnenie nie je v strete záujmov a nie je podporené žiadnou farmaceutickou firmou. Ďalej prehlasujú, že práca nebola zadaná inému časopisu ani publikovaná s výnimkou kongresového abstraktu.

Do redakcie doručeno dne: 26. 7. 2021

Prijato k publikácii dne: 5. 1. 2022



MUDr. Zuzana Šulavíková
Očná klinika, Fakultná nemocnica
Trenčín
Legionárska 28
911 71 Trenčín
E-mail: zuzana.sulavik@gmail.com

SÚHRN

Úvod: Sklérochoroidálne kalcifikácie (SCHK) sú vzácnym benigným očným nálezom, ktorý sa vyskytuje u starších pacientov. Majú obraz plakoidných žltých ložísk v strednej periférii predilekčne v hornom temporálnom kvadrante. Sú asymptomatické a častokrát náhodne objavené pri rutinnom očnom vyšetrení u pacienta s dobrou zrakovou ostrosťou a zachovaným zorným poľom. SCHK podľa etiológie delíme na idiopatické, metastatické a dystrofické.

Kazuistiky: V nasledujúcom texte popisujem kazuistiky 2 pacientov s idiopatickými SCHK, u ktorých boli realizované základné očné vyšetrenia, fotografia očného pozadia, optická koherentná tomografia, ultrasonografia, fluoresceínová angiografia, fundusautofluorescencia, laboratórny screening a v druhom prípade aj CT hlavy.

Záver: Cieľom tejto publikácie je poukázať na typické znaky SCHK a ich odlišenie od vážnejších stavov, ktoré môžu pripomínať.

Kľúčové slová: skléra, choroidea, kalcifikácie, kalcium, osteom

SUMMARY

IDIOPATHIC SCLEROKHOROIDAL CALCIFICATIONS. A CASE REPORT

Aim: Sclerokhoroidal calcifications (SCHC) are an uncommon benign ocular condition that occur in elderly patients. SCHC usually manifest as multiple placoid yellow lesions in the midperipheral fundus, most often in the upper temporal quadrant.

They are asymptomatic and often discovered during routine eye examinations in a patient with good visual acuity and visual field. According to the etiology, SCHC are divided into idiopathic, metastatic and dystrophic.

Case reports: This is case report of 2 patients with idiopathic SCHC, who underwent basic eye examinations, fundus photography, optical coherence tomography, ultrasonography, fluorescein angiography, fundusautofluorescence, laboratory screening and in the second case also CT head scan.

Conclusion: The aim of this publication is to point out the typical features of SCHC and their distinction from more serious conditions that they may resemble.

Key words: sclera, choroid, calcification, calcium, osteoma

Čes. a slov. Oftal., 78, 2022, No. 2, p. 86–92

ÚVOD

Sklérochoroidálne kalcifikácie (SCHK) sú vzácnym benigným očným nálezom, ktorý sa vyskytuje u starších pacientov bielej pleti [1,2,3]. Na očnom pozadí v strednej periférii vidno žlté mono alebo multifokálne ložiská. Sú plakoidné, ploché alebo minimálne elevované, vzácné tumor-like lézie s eleváciou až 6 mm [2,3]. Vyskytujú sa väčšinou bilaterálne vo všetkých kvadrantoch, ale predilekčne v hornom temporálnom kvadrante [1,2,3].

Ich hranice môžu byť ostro ohraničené, s nepravidelným mapovitým okrajom alebo bledožltým haló lémom. Pigmentácia kalcifikácii je rôzna. Niekedy nachádzame ľahké hyper alebo hypopigmentované zme-

ny až atrofiu retinálneho pigmentového epitelu (RPE) v oblasti SCHK [2].

Sú asymptomatické a môžu byť ľahko prehliadnuté alebo nesprávne interpretované. Na prvý pohľad môžu imitovať choroidálny amelanotický melanóm, osteóm, choroidálnu metastázu, lymfóm alebo chorioretinitídu [1].

Histopatologicky ide o depozity pyrofosforečnanu vápenatého v sklére [1]. Kalcifikácie podľa etiológie delíme na primárne – idiopatické, pri ktorých nepoznáme príčinu vzniku. Vznikajú v zdravom tkanive u pacienta bez metabolických abnormalít. Sekundárne delíme podľa známej príčiny vzniku na dystrofické a metastatické. Pri dystrofických kalcifikáciách je metabolizmus

kalcia a fosfátu normálny, ale depozitá vznikajú v poškodených očných tkanivách, napr. pri chronickom vnútroočnom zápale, vážnom poranení oka alebo chronickej skleritíde. Metastatické SCHK vznikajú pri systémovej poruche metabolizmu kalcia a fosfátu ukladaním depozitov soli kalcia v inak zdravom tkanive, napr. pri primárnej a sekundárnej hyperparatyreóze, pseudohypoparatyroidizme, intoxikácii vitamínom D, sarkoidóze, hypofosfatémii, chronickom zlyhávaní obličiek, Bartterovom či Gitelmanovom syndróme [1,4,5,6]. Po vylúčení dystrofickej a metastatickej etiológie môžeme diagnostikovať idiopatické SCHK. Je dôležité, aby boli SCHK oftalmológom správne rozpoznané pre riziko systémového ochorenia alebo nesprávnej intervencie. Lim a Goldberg popisujú prípad 70-ročného pacienta s karcinómom prostaty, ktorému boli diagnostikované metastázy choroidey. Pacient bol 2 roky liečený lokálnou rádioterapiou, ktorá bola bez efektu. S odstupom času bola diagnóza zmenená na idiopatické SCHK [7].

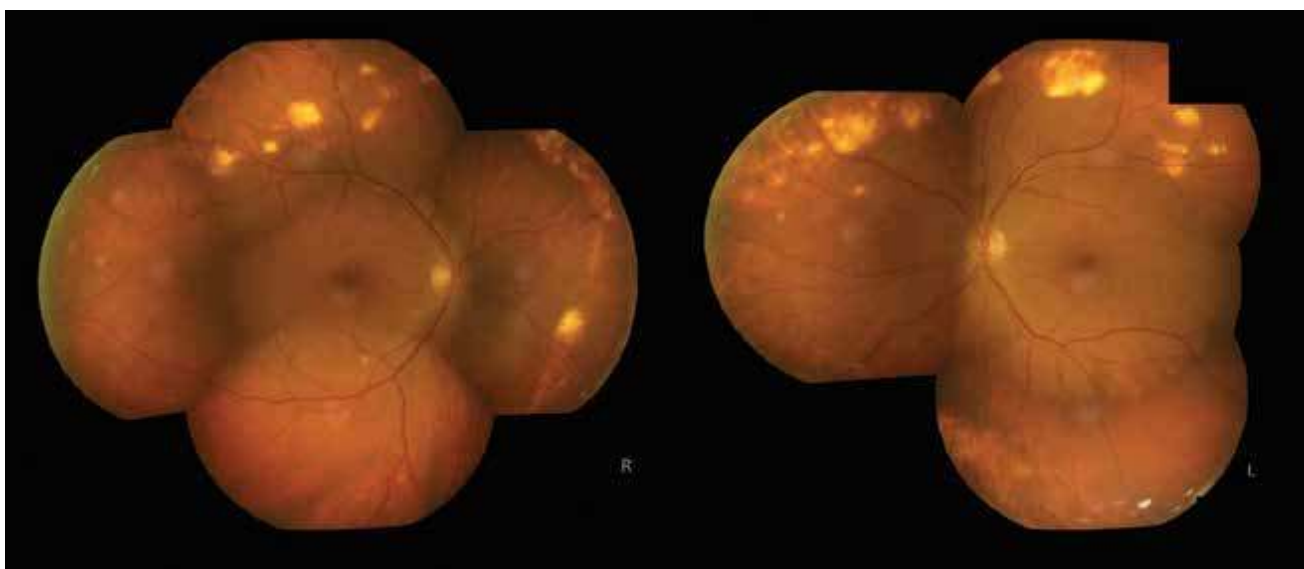
Presná patofyziológia vzniku SCHK je nejasná [3]. Vyšetrovacie metódy ako ultrasonografia (USG), optická koherentná tomografia (OCT), počítačová tomografia (CT), fluoresceínová angiografia (FAG) nám pomôžu odlíšiť SCHK od ostatných nálezov. Podľa výsledkov laboratórnych vyšetrení môžeme rozdeliť kalcifikácie podľa etiológie na idiopatické, dystrofické a metastatické [3].

V nasledujúcom texte popisujem kazuistiky 2 pacientov s idiopatickými SCHK, u ktorých boli realizované základné očné vyšetrenia, fotografia očného pozadia, OCT, USG, FAG, fundusautofluorescencia (FAF), RTG lebky, laboratórny screening a v druhom prípade aj CT mozgu. Cieľom tejto publikácie je poukázať na typické znaky SCHK a ich odlíšenie od vážnejších stavov, ktoré môžu pripomínať.

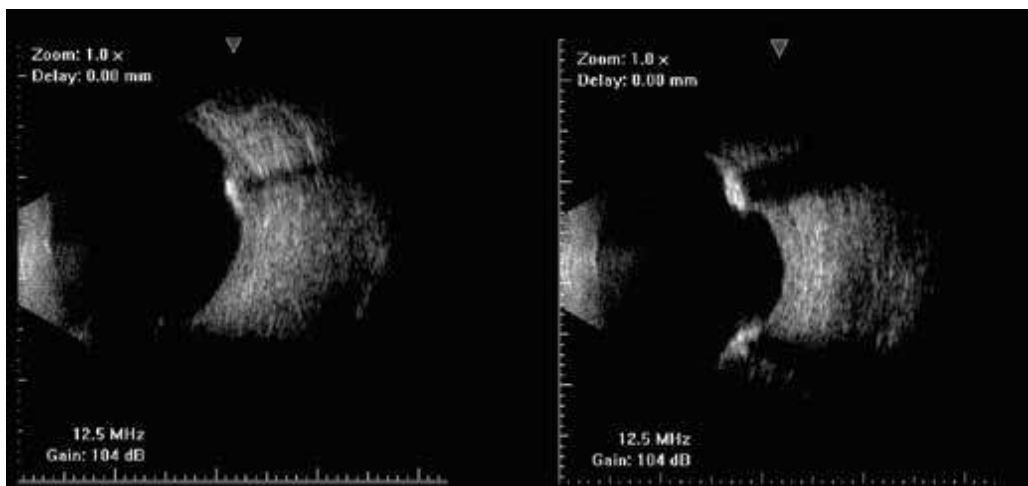
KAZUISTIKA 1

63-ročný pacient bol v júni 2019 odoslaný na naše pracovisko pre oklúziu vetvy vena centralis retinae (BRVO) na pravom oku. Z osobnej anamnézy sa lieči na arteriálnu hypertenziu, diabetes mellitus 2. typu a hyperlipidémiu. Udáva mesiac zhoršené videnie na pravom oku. Najlepšie korigovaná zraková ostrosť do dialky bola na pravom oku 0,5 a 1,0 vľavo. Vnútroočný tlak a predný segment boli v norme. Na očnom pozadí pravého oka vidno ohraničený terč zrkovového nervu, nepravidelné cievy, fenomény kríženia a pri hornej temporálnej arkáde ložisko intraretinálnych hemorágií. Okrem toho boli v strednej periférii v hornom temporálnom a nazálnom kvadrante prítomné početné drobné žlté ohraničené neaktívne ložiská veľkosti asi 1–1,5 pupilárnych diametrov (PD). Rovnaké ložiská sa nachádzali aj v strednej periférii ľavého oka (Obrázok 1). Kalcifikáty nezasahovali do makulárnej krajiny a neboli sprevádzané exsudáciou či sklovcovou reakciou. Na OCT vyšetrení pravého oka bol prítomný cystoidný edém makuly s centrálnou hrúbkou sietnice 486 μm . Pacientovi bola indikovaná antiVEGF liečba ranibizumabom. Na USG B-scane sa bilaterálne zobrazovali početné drobné plakoidné hyperechogenity na úrovni retiny, ktoré prominovali mierne nad niveau (Obrázok 2). Na FAG bola od úvodných fáz prítomná hyperfluorescencia v mieste SCHK, bez presakovania v neskorších fázach (Obrázok 3). Na FAF sú v mieste SCHK pri hornej temporálnej arkáde hyperfluorescencie a na pravom oku vidno aj stopy po fokálnej laserkoagulácii (Obrázok 4). RTG lebky bol bez pozoruhodností.

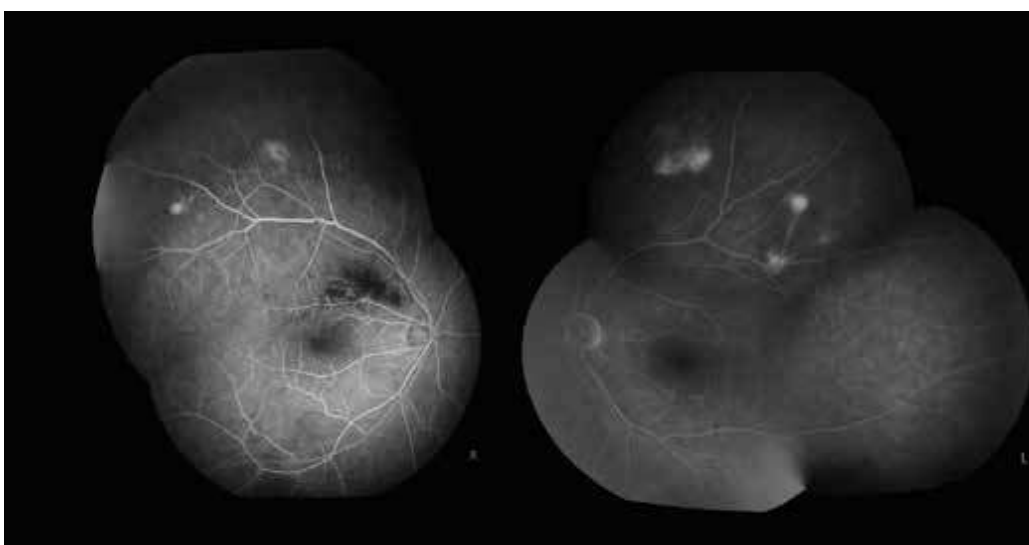
Pacient absolvoval laboratórny screening na vylúčenie poruchy metabolizmu kalcia a fosfátu a výsledky boli v škále normy. Pacientovi sme diagnostikovali idiopatické SCHK bilaterálne a BRVO na pravom oku. Aktuálne je po siedmych aplikáciách ranibizumabu a fokálnej laserkoa-



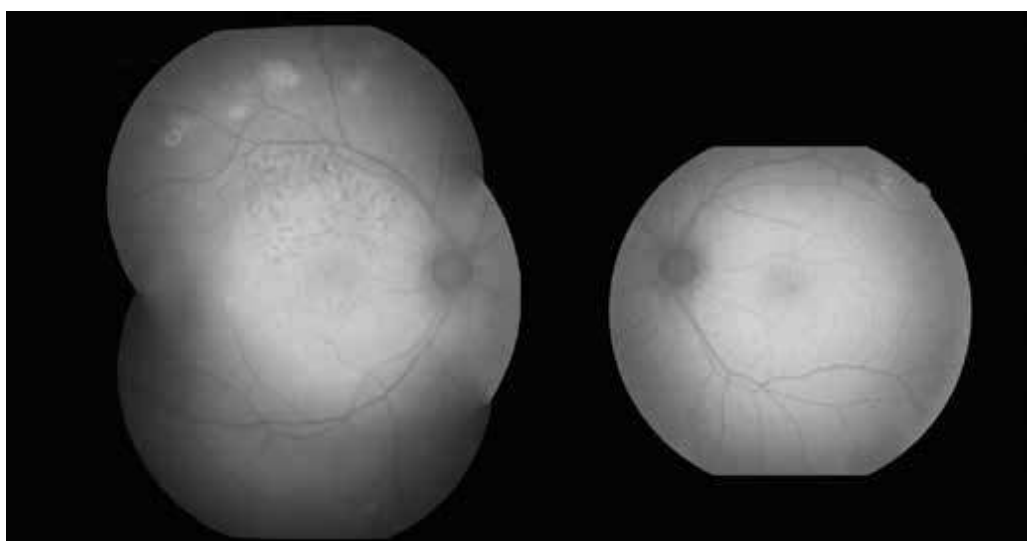
Obrázok 1. Fotografia očného pozadia (pravé oko po antiVEGF liečbe) – v strednej periférii horného temporálneho a nazálneho kvadrantu vidno početné sklérochoroidálne kalcifikácie



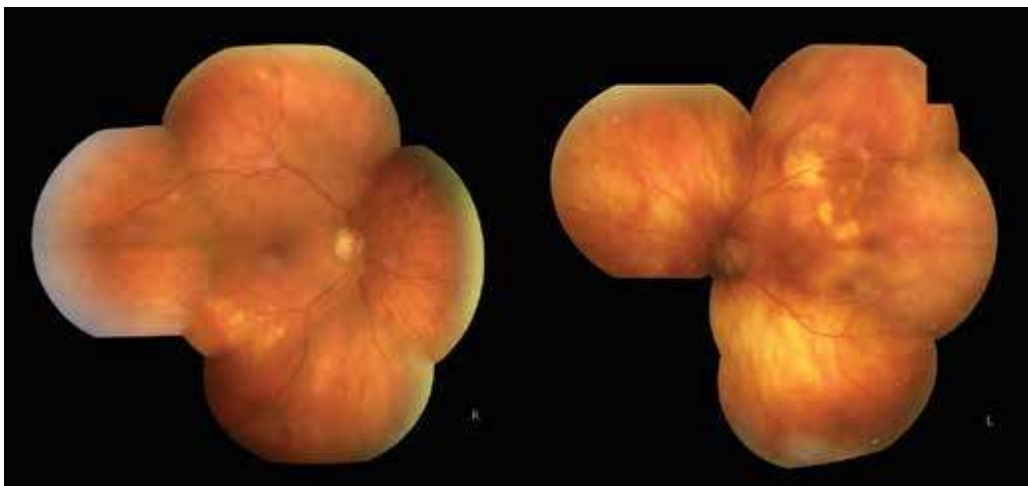Obrázok 2. USG B-scan – bilaterálne početné drobné plakoidné hyperechogenity na úrovni sietnice, ktoré prominujú mierne nad niveau



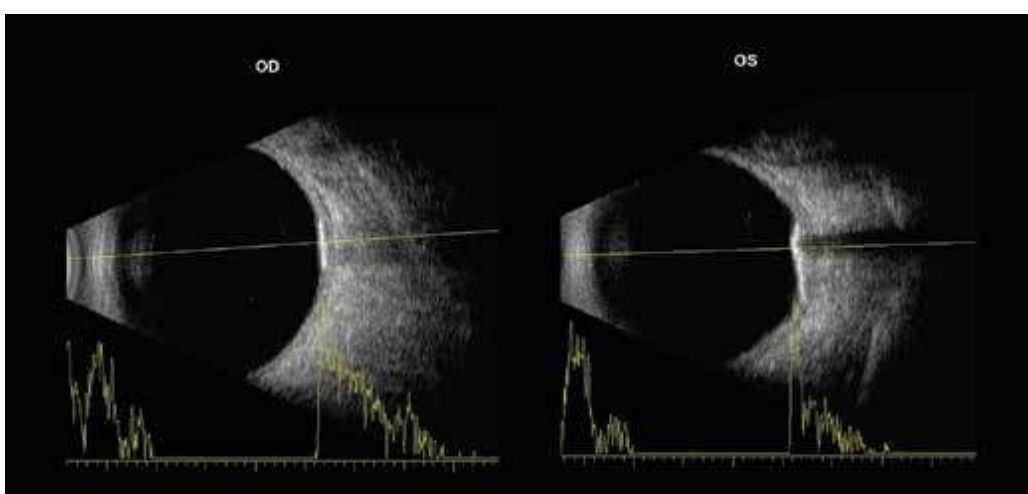
Obrázok 3. Na fluoresceínovej angiografii je od úvodných fáz prítomná hyperfluorescencia v mieste kalcifikácii, na pravom oku aj blokáda fluorescencie v mieste intraretinálnej hemorágie pri venóznej oklúzii



Obrázok 4. Fundusautofluorescencia – hyperfluorescencie v mieste kalcifikácii a na pravom oku vidno stopy po fokálnej laserkoagulácii



Obrázok 5. Fotografia očného pozadia – na oboch očiach vidno žlté nepravidelné neaktívne ložiská, vľavo čiastočne zasahujú do makuly



Obrázok 6. USG B scan – hyperechogénne plaký na úrovni retiny, ktoré vrhajú orbitálny tieň, A scan – hrot na úrovni ložiska a pokles amplitúdy za ložiskom

gulácii pravého oka s výborným efektom. Došlo k resorbácii edému makuly na pravom oku a vidí 1,0 bilaterálne. V priebehu 2-ročného sledovania nedošlo k zväčšeniu počtu alebo veľkostí lézií.

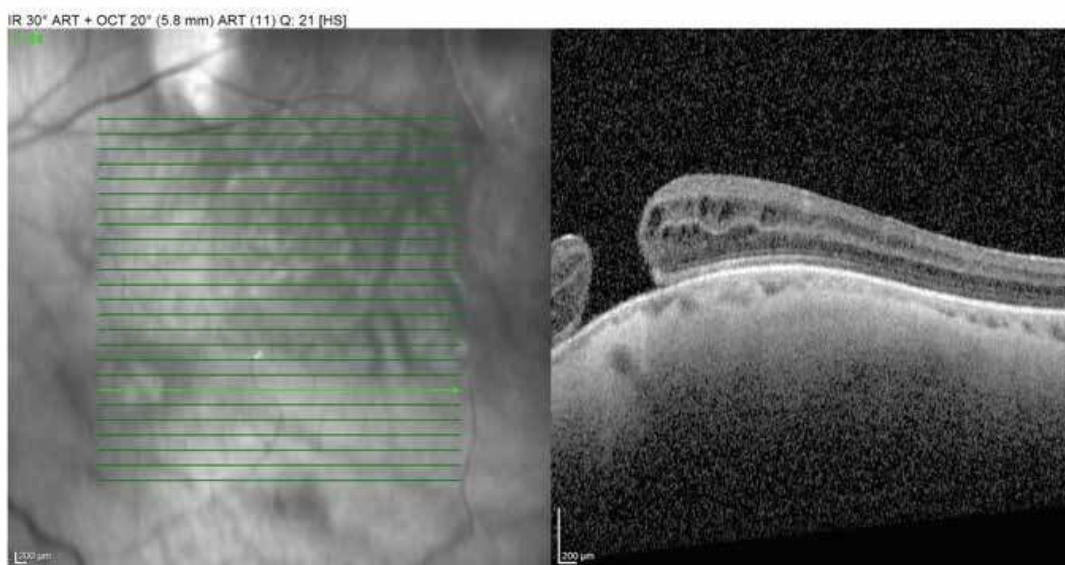
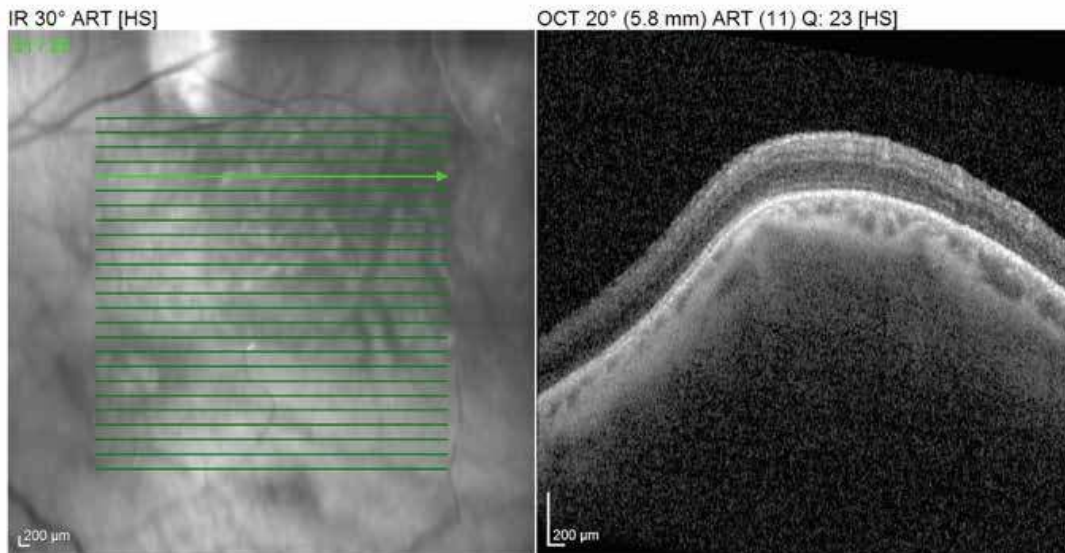
KAZUISTIKA 2

68-ročná pacientka bola odoslaná na naše pracovisko pre tumor choroidey na pravom amblyopickom oku. Pacientka bola bez akútnych subjektívnych očných ťažkostí. Z osobnej anamnézy sa lieči s arteriálnou hypertenziou. Rodinná anamnéza na ochorenia metabolizmu vápnika bola negatívna. Najlepšie korigovaná zraková ostrosť do diaľky na pravom oku bola 0,7 a 0,1 vľavo. Bola prítomná kortikonukleárna katarakta bilaterálne. Vnútroočný tlak a zvyšok predného segmentu bol bez pozoruhodností. Na očnom pozadí pravého oka je pri dolnej temporálnej arkáde prítomné žltobiele neaktívne ohraničené

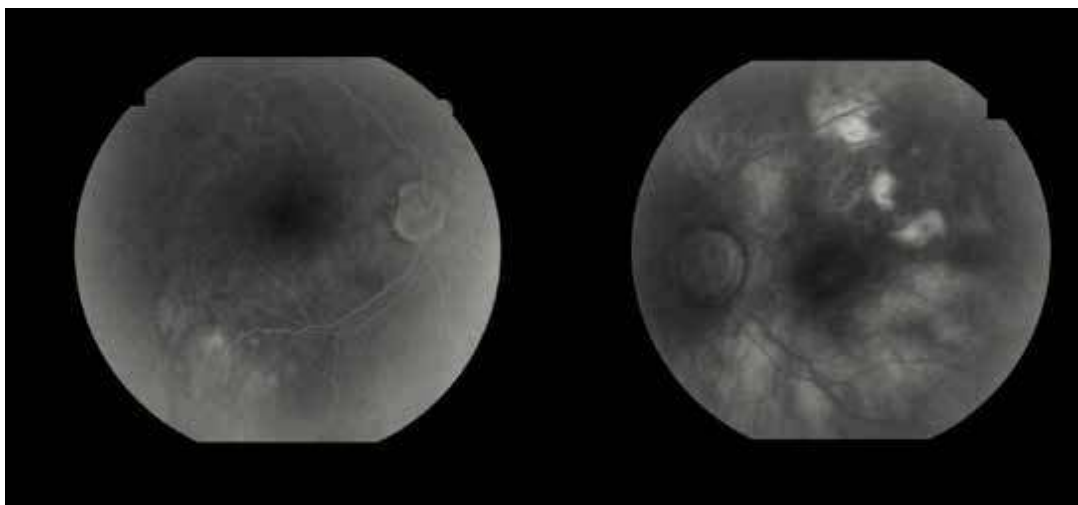
ložisko veľkosti asi 3 PD a pri hornej temporálnej arkáde 2 drobné malé nevýrazné žlté ložiská veľkosti asi ½ PD. Na funde ľavého oka sú pri hornej temporálnej arkáde nepravidelné žltavé splývavé ložiská veľké 1-2 PD, ktoré čiastočne zasahujú do makulárnej krajiny (Obrázok 5). Na USG oboch očí vidno hyperechogénne plakoidné ložiská na úrovni retiny, ktoré vrhajú orbitálny tieň (Obrázok 6). Na A-scane dominuje hrot na úrovni ložiska a pokles amplitúdy za ložiskom.

Na OCT makuly pravého oka bol vitreomakulárny trakčný syndróm a na ľavom oku diera makuly. Vzhľadom na to, že ložiská na ľavom oku zasahovali čiastočne do makuly, bolo možné urobiť OCT aj cez ložisko (Obrázok 7). Na OCT bola prítomná elevácia choroidei v mieste ložiska s normálnou hrúbkou sietnice. Na FAG boli od počiatkových až po neskoré fázy hyperfluorescencie v oblasti ložísk, bez neskoršieho priesaku (Obrázok 8).

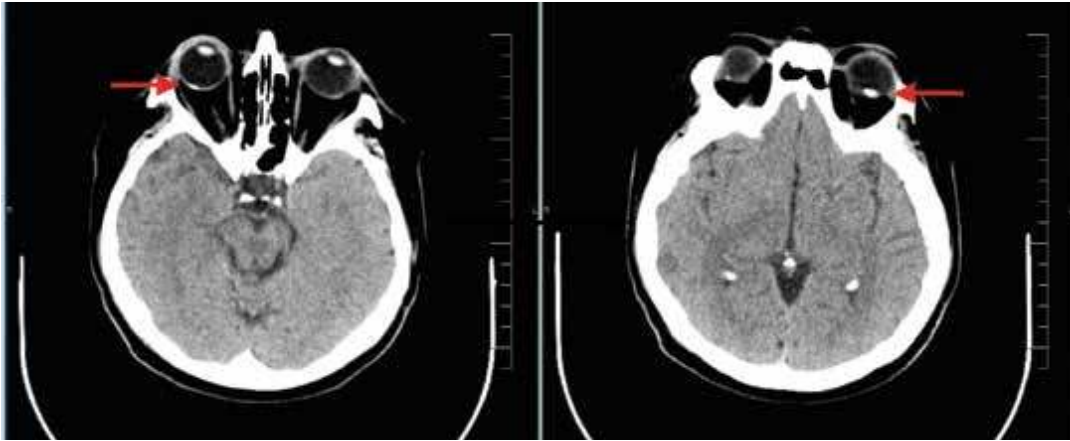
Na CT mozgu boli popísané bilaterálne intraokulárne kalcifikácie na úrovni skléry a hyperostóza frontálnej



Obrázok 7. OCT B scan ľavého oka – elevácia choroidey s normálnou hrúbkou sietnice v mieste ložiska (horná časť scanu), diera makuly (dolná časť scanu)



Obrázok 8. Na fluoresceínovej angiografii sa zobrazujú od počiatkových až po neskoré fázy hyperfluorescencie v mieste kalcifikácii



Obrázok 9. CT mozgu: šípky ukazujú na bilaterálne sklérochoroidálne kalcifikácie

a parietálnej kosti s podozrením na hyperparatyreózu (Obrázok 9). Laboratórne výsledky boli v škále normy. Na základe komplexných očných vyšetrení a laboratórnych testov sme vylúčili poruchy metabolizmu kalcia a fosfátu a diagnostikovali idiopatické SCHK.

Toto je zatiaľ jediný popísaný prípad SCHK zasahujúcej do makuly s makulárnou diérou. Vzhľadom na tupozrakosť a absenciu subjektívnych očných ťažkostí sme neindikovali operačné riešenie diery makuly. Pacientku čaká operácia katarakty a sledovanie očného pozadia raz za rok – OCT, fotografia fundu a USG.

DISKUSIA

Goldstein a Miller v roku 1982 prvýkrát popísali žlté depozitá ako metastatické kalcifikácie u pacienta s hyperparatyreózou [8]. Idiopatické SCHK boli prvýkrát zafinované v roku 1991 pri analýze 7 pacientov s kalcifikáciami, ktorí nemali abnormality vo vápnikovo-fosfátovom metabolizme a kalcifikácie sa nachádzali v inak zdravom oku [9].

Presná patogenéza vzniku SCHK je nejasná [3]. Jednou z teórií je, že kalcifikát je výsledkom chronickej trakčnej sily skléry v mieste úponu šikmých okohybných svalov. Takto vznikajú Coganove sklerálne senilné plaky – šedé oblasti skléry pred úponom horizontálnych priamych svalov. Charakteristická sivá farba plaku je spôsobená hyalínou degeneráciou skléry a presvitáním uvey. Tieto plaky časom kalcifikujú [2].

Shields a spol. analyzovali súbor 179 očí u 118 pacientov so SCHK. Priemerný vek pacienta v čase diagnózy bol 69 rokov, 60 % bolo žien a 98 % pacientov bolo bielej pleti. SCHK sa vyskytovali unilaterálne v 48 % a bilaterálne v 52 % prípadov. Ako prvotná diagnóza u týchto pacientov bola: choroidálny névus (20 %), choroidálny melanóm (13 %), choroidálny lymfóm (10 %), metastáza (5 %), idiopatické SCHK (5 %), u 3 % pacientov bolo podozrenie na choroidálny osteóm a v 43 % bola diag-

nóza nejasná. SCHK boli idiopatické u 79 % a sekundárne u 21 % pacientov. Najčastejšie boli sekundárne SCHK prejavom hyperparatyreózy, adenómu prištítnych teliesok, Gitelmanovho či Bartterovho syndrómu. Na základe OCT vyšetrenia zistili, že v oblasti lézie je fokálna choroidálna atrofia u 35 % a atrofia pigmentového epitelu sietnice u 49 %. V priebehu 4-ročného sledovania nedošlo k zväčšeniu, dekalifikácii alebo poklesu zraku z dôvodu SCHK. U žiadneho pacienta sa nevyskytla subretinálna tekutina, hemorágia alebo choroidálna neovaskulárna membrána (CNV). Coganov plak bol prítomný u 14 % pacientov [4].

Lézie zostávajú stabilné a časom sa nezväčšujú [4]. Ale bol popísaný prípad idiopatických SCHK s objavením nových lézií a zväčšením existujúcich kalcifikácií v priebehu 10 rokov [10].

Pri stanovení diagnózy sú najcennejšie vyšetrenia: OCT, USG, CT, pomocné môžu byť aj FAF a FAG [1]. Napriek aktuálnej nomenklatúre bolo na enhanced depth imaging (EDI) OCT zistené, že kalcifikáty primárne vychádzajú zo skléry a prilahlú choroideu len utláčajú [12]. Veľké lézie môžu utláčať nielen choroideu ale aj retinu. V niektorých prípadoch vidno na OCT redukcii vonkajšej nukleárnej vrstvy, porušenie vonkajšej limitujúcej membrány a zmeny RPE [11].

Na USG B-scan majú SCHK typický obraz. Zobrazujú sa ako solídne lézie s vysokým echom a posteriornym orbitálnym tieňom. Na A-scane je typický vysoký hrot v mieste lézie. Niekedy subklinické lézie nevidno fundoskopicky, ale sú odhalené až pri ultrasonografii. USG je tiež vhodný na sledovanie veľkosti SCHK v čase. Na CT sa kalcifikácie zobrazujú ako hyperdenzné lézie na úrovni skléry, ktoré denzitou pripomínajú kosti. Na FAG vo venózne fáze sa v mieste SCHK objaví hyperfluorescencia a v neskorších fázach staining farbiva bez priesaku. Pri FAF sa popisujú okrsky hypo alebo hyperfluorescencie, ktorá závisí od stupňa poškodenia RPE. Hypotézou je, že kalcifikát chronicky utláča choriokapilaris, čo spôsobuje atrofiu RPE [12].

Aj keď sú tieto kalcifikácie väčšinou idiopatické, môžu byť spojené s abnormálnym metabolizmom vápnika a fosforu. Na vylúčenie systémových ochorení sa odporúča laboratórne vyšetrenie sérového kalcia, fosfátu, paratyroidného hormónu, vitamínu D, urey a kreatinínu. SCHK môžu imitovať rôzne ochorenia [2,3]. Na rozdiel od chorooidálneho osteómu, amelanotického névu alebo melanómu, lymfómu, granulómu alebo metastáz, tieto lézie pochádzajú zo skléry [11].

Pre SCHK je typické, že nemajú známky exsudácie. Väčšina chorooidálnych malígnych melanónov je pigmentovaná, ale nepigmentovaný amelanotický melanóm sa môže na prvý pohľad podobať SCHK. Pacienti so SCHK sú asymptomatickí, zatiaľ čo pacienti s melanómom sa sťažujú na mušky a v neskorších fázach pokles videnia spôsobený vznikom seróznej ablácie neuroretiny, exsudatívnou amóciou alebo sekundárnym glaukómom. Okrem toho býva malígnym melanómom viac elevovaný, má neostre hranice, na USG má nižšie echo a na FAG je vaskularizovaný. Chorooidálny osteóm je benígny, osifikovaný, solitárny, v 75 % unilaterálny, žltoranžový, juxtapapilárny tumor. Vyskytuje sa hlavne u mladých zdravých žien bielej pleti vo veku 20–30 rokov a je typický pomalým rastom. Porucha metabolizmu vápnika a fosfátu pri osteóme nehrá rolu. Na rozdiel od SCHK býva komplikovaný exsudatívnou amóciou alebo CNV. Na USG má ešte výraznejšie echo porovnateľné s kosťou [12]. Najčastejšie metastazujú do choroidey tumory prsníka a pľúc. Metastázy choroidey bývajú bližšie makulárnej krajiny a sú sprevádzané abláciou neuroretiny [2,3].

Aj keď sú SCHK väčšinou asymptomatické a nevyžadujú žiadnu liečbu, doporučuje sa ich sledovanie. Pokiaľ ložiská nezasahujú oblasť makuly, majú dobrú prognózu. Je zopár publikácií, kde sú ako komplikácie SCHK uvádzané pokles zrakových funkcií pri depozitách v centre makuly, vznik CNV alebo periférne skotómy v zornom poli [3].

ZÁVER

Idiopatické sklérochoroidálne kalcifikácie sú vzácnym benígnym očným nálezom. Typicky sa vyskytujú u pacientov vo veku 50–80 rokov. Sú asymptomatické a väčšinou náhodne objavené pri rutinnom vyšetrení očného pozadia u pacienta s dobrou zrakovou ostrosťou a zachovaným zorným poľom. Sú to vyžrážané soli vápnika v sklére s útlakom príľahlej choroidey. Vyskytujú sa väčšinou bilaterálne v strednej periférii horného temporálneho kvadrantu [1,2,3]. V diferenciálnej diagnostike je najcennejšia ultrasonografia, na ktorej sa SCHK zobrazujú ako plaky na sietnici s vysokým echom, ktoré vrhajú orbitálny tieň [4]. V okolí SCHK nie sú známky exsudácie. Po vylúčení dystrofickej a metastatickej etiológie možno diagnostikovať idiopatické SCHK. Idiopatické SCHK nevyžadujú žiadnu liečbu. Týchto pacientov je vhodné sledovať raz ročne a sledovať veľkosť lézii pomocou fotografie očného pozadia a ultrasonografie. Ak je lézia v blízkosti makuly je ideálne spraviť aj OCT vyšetrenie a odporučiť samovyšetrenie Amslerovou mriežkou pre riziko vzniku CNV. V prípade metastatických a dystrofických SCHK je nutné liečiť primárnu príčinu [2].

LITERATURA

1. Lindstedt E, Born I, Veckeneer M, Baarsma S. Sclerochoroidal calcification: Idiopathic or associated with systemic disease? Retinal cases and brief reports. 2007;1:141-144.
2. Kim M, Pian D, Ferruci S. Idiopathic sclerochoroidal calcification. Optometry. 2004;75:487-495.
3. Wong M, Kawasaki B. Idiopathic sclerochoroidal calcification. Optometry and Vision Science. 2014;91:32-37.
4. Shields C, Hasanreisoglu M, Saktanasate J, et al. Sclerochoroidal calcification, clinical features, outcomes and relationship with hypercalcemia and parathyroid adenoma in 179 eyes. Retina. 2015;35:547-554.
5. Sun H, Demirci H, Shields C. Sclerochoroidal calcification in a patient with classic Bartter's syndrome. Am J Ophthalmol. 2005;139:365-366.
6. Gupta R, Hu V, Reynolds T, Harrison R. Sclerochoroidal calcification associated with Gitelman syndrome and calcium pyrophosphate dihydrate deposition. J Clin Pathol. 2005;58:1334-1335.
7. Lim J, Goldberg M. Idiopathic sclerochoroidal calcification. Case report. Arch Ophthalmol. 1989;107:1122-1123.
8. Goldstein B, Miller J. Metastatic calcification of choroid in patient with primary hyperparathyroidism. Retina. 1982;2:76-79.
9. Sivaligam A, Shields C, Shields J, et al. Idiopathic sclerochoroidal calcification. Ophthalmology. 1991;98:720-724.
10. Slean G, Kalevar A, Chen J, Johnson R. Enlargement of sclerochoroidal calcifications: multimodal imaging update. Retinal cases and brief reports. 2017;0:1-3.
11. Hasanreisoglu M, Saktanasate J, Shields P, Shields C. Classification of sclerochoroidal calcification based on enhanced depth imaging optical coherence tomography "mountain-like" features. Retina. 2015;35:1407-1414.
12. Mitamura M, Kase S, Ishisa S. Multimodal imaging in sclerochoroidal calcification: a case report and literature review. BMC Ophthalmology. 2020.