

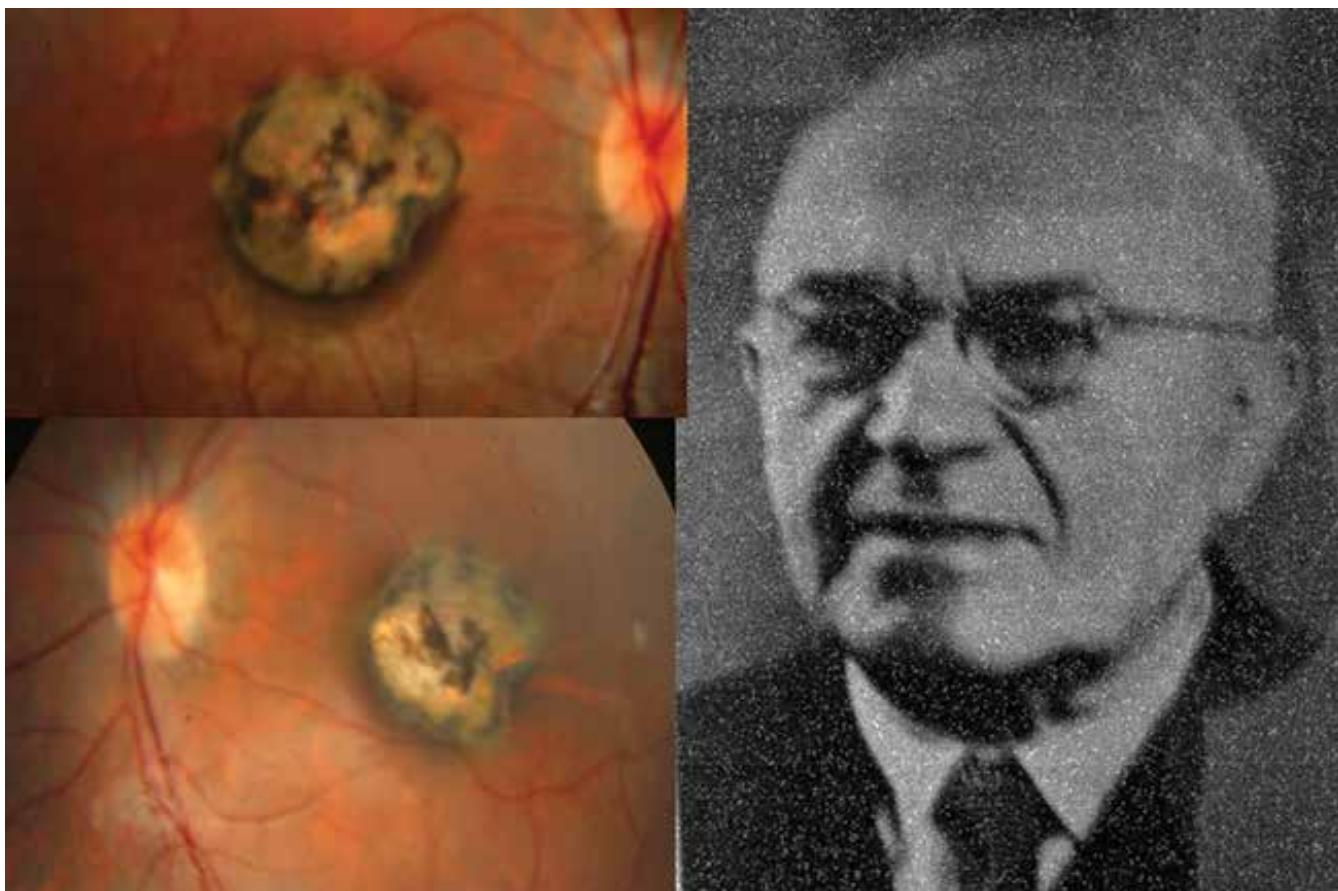
ÚVOD

Toxoplasma gondii (intracelulární parazit) vyvolává granulomatózní zánět charakterizovaný nekrotizující retinitidou se spoluúčastí postižení cévnatky s výrazným zkalením sklivce (toxoplazmová retinochoroiditida). Existují tři vegetativní formy tohoto parazita: tachyzoit-trofozoit (invazivní forma), bradyzoit (encystovaná forma) a sporozoit (oocysta). Kromě klasické formy retinochoroiditidy existují i další atypické formy s vedlejšími projevy: papilitida, vaskulitida, přední uveitida (spill-over) atd. Přenos infekce na člověka je možný několika cestami: perorálně (špatně tepelně zpracované maso s oocystami či nedostatečná hygiena rukou nebo kontaminovanou zeleninou rovněž oocytou), proniknutí tachyzoitů poraněnou kůží a konečně se jedná transplacentární přenos [1], který vytváří její kongenitální formu již u novorozenců.

Před sto lety (1922) odhalil tehdejší oční konsiliář v nemocnici na Královských Vinohradech v Praze MUDr. Josef Janků na histologických preparátech očí sporocyty, tedy parazitární podstatu nitroočního zánětu. Sledoval tříměsíčního kojence s očním nálezem a s postupně se vyvíjejícím enormním hydrocefalem do věku tří let, kdy dítě umírá. Doktor Janků se posléze zúčastnil i jeho pitvy. Tehdy byla ještě tato jizevnatá ložiska na sítnici v krajíně žluté skvrny nazývaná „coloboma maculae lutae congenitale“.

Profesor MUDr. Josef Janků (Obrázek 1 – vpravo) se narodil v roce 1886 v Chrastavci u Svitav. Po studiích na gymnáziu v Litomyšli absolvoval Lékařskou fakultu Karlovy University v Praze, po promoci v roce 1912 nastoupil na Oční kliniku profesora Deyla. Během 1. světové války působil jako vojenský lékař. V roce 1919 se stal na České oční klinice v Praze asistentem a v roce 1923 habilitoval. Také začal působit jako oční konsiliář ve vihohradské nemocnici. Stál u vzniku tamního očního oddělení v roce 1930, kde působil po 2. světové válce jako primář. V roce 1953 založil Oční kliniku Fakultní nemocnice Královské Vinohrady v rámci nově koncipované Hygienické fakulty a stal se jejím přednostou do roku 1957. V roce 1955 byl jmenován profesorem a v roce 1956 byl oceněn zlatou medailí Jana Evangelisty Purkyně. Do důchodu odešel v roce 1959, zemřel v roce 1963 [2,3]. V roce 2008 mu byla odhalena pamětní deska v rodné obci [2].

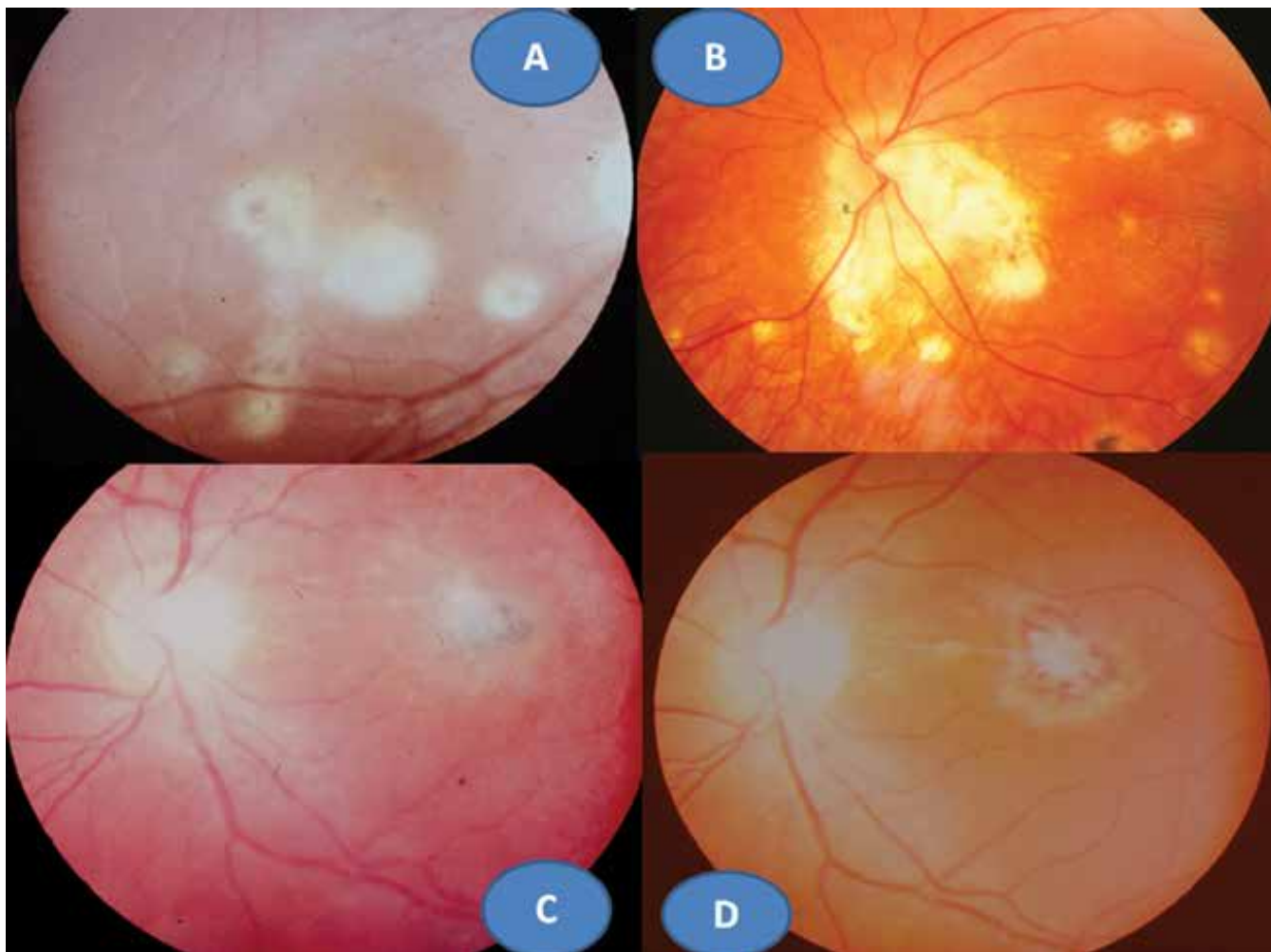
V roce 1923 publikoval výše uvedené pozorování z roku 1922 s barevnou kreslenou dokumentací [4]. Určit parazitární do té doby nebylo možné, jak dokládá jeho setkání s profesorem mikrobiologie Levanditím z Paříže v roce 1924. Ten preparáty prohlédl a blahopřál mu k prvenství objevu – nálezu parazita v oku u člověka. Objev zůstal nepovšimnut vzhledem k české publikaci [2]. Až po 2. světové válce se dostává tento prioritní objev do povědomí světové literatury [5], později označen



Obrázek 1. Vrozná forma oční toxoplazmózy v podobě oboustranné makulární jizvy – vpravo. Prof. MUDr. Josef Janků (1886–1963) – vlevo

jako „Morbus Janku“ či „Janku´s disease“. Smutné je, že pochopení a uznání důležitosti objevu zůstalo dlouho v našich vědeckých kruzích nepoznáno a jak prof. Janků vzpomínal, bylo spojeno s mnohou hořkostí [2]. V základních očních učebnicích a monografiích je vzpomenu na jeho jméno jen v knihách od akademika Josefa Kurze: *Základy očního lékařství* (1957), od prof. Jana Kolína: *Oftalmologie praktického lékaře* (1994) a od prof. Pavla Kuchynky: *Oční lékařství* (2002). Profesor Gary Holland, jeden z hlavních autorů základní monografie na téma uveitid ve světě, jeho jméno uvádí v historickém přehledu o diagnostice toxoplasmózy na prvním místě: „I když někteří badatelé uvádějí práci dr. Janků v 50. letech 20 století. Detaily originální české jazykové publikace zůstaly do značné míry neznámé pro lékařskou společnost mimo Československo, dokud se neobjevila v německém jazykovém překladu v roce 1959“ [6]. Kongenitální forma oční toxoplasmózy (OT) může postihovat pouze makulární krajinu v podobě okrouhlé jizvy bohatě pigmentované o různém průměru (popsanou poprvé právě profesorem Janků). Nález může být i oboustranný (Obrázek 1 – vlevo). Tento nález znamená vždy slepotu postiženého oka, ale neobjevuje se již exacerbace zánětu, tvoří proto samostatnou klinickou

jednotku OT. Další možností je rekurentní forma retinohoroiditidy, rovněž na podkladě intrauterinní infekce v centrální oblasti sítnice. Klinický obraz má podobu okrouhlých bělavých jizevnatých ložisek o průměru často menším než 1 papilární diametr (PD) s případným pigmentovým ohraničením. Nové ložisko s nekrotizující retinitidou se objevuje na okraji starého ložiska a proces se může znovu a znovu opakovat a vytvářel satelitní ložiska (Obrázek 2A). Většinou se jedná o jednostranný proces. Doprovodnou složkou bývá zánětlivá sklivcová reakce, což po zklidnění vede k zvýraznění jizevnatého procesu v ložisku (Obrázek 2B, C). K očním lékařům přivádí pacienty náhlé zhoršení zrakové ostrosti (ZO), kdy rozsah určila lokalizace nového satelitního ložiska či progredující zamlžení obrazu pro sklivcový proces. Problém spočívá v časovém faktoru exacerbace, může se objevit v předškolním věku i v dospělosti. Ložisko OT může být lokalizováno juxtapapilárně s možností papilitidy, pak se jedná o obraz tzv. Jensenovy formy (obrázek 2D). Má podobu různě rozsáhlých bělavě žlutých ložisek ve tvaru nepravidelného trojúhelníku nasedající na papilu zrakového nervu s minimální pigmentovou reakcí. Jejich podkladem je rovněž intrauterinní infekce. Edém zrakového nervu a ložiska spolu s postižením sklivce



Obrázek 2. Rekurentní retinohoroiditida s mnohočetnými satelitními ložisky (akutními i jizevnatými) a CME (A), Jensenova forma rekurentní retinohoroiditidy se satelitními ložisky (B), exacerbace retinohoroiditidy s vitritidou (C), zklidnění zánětu s atrofizací ložiska (D)

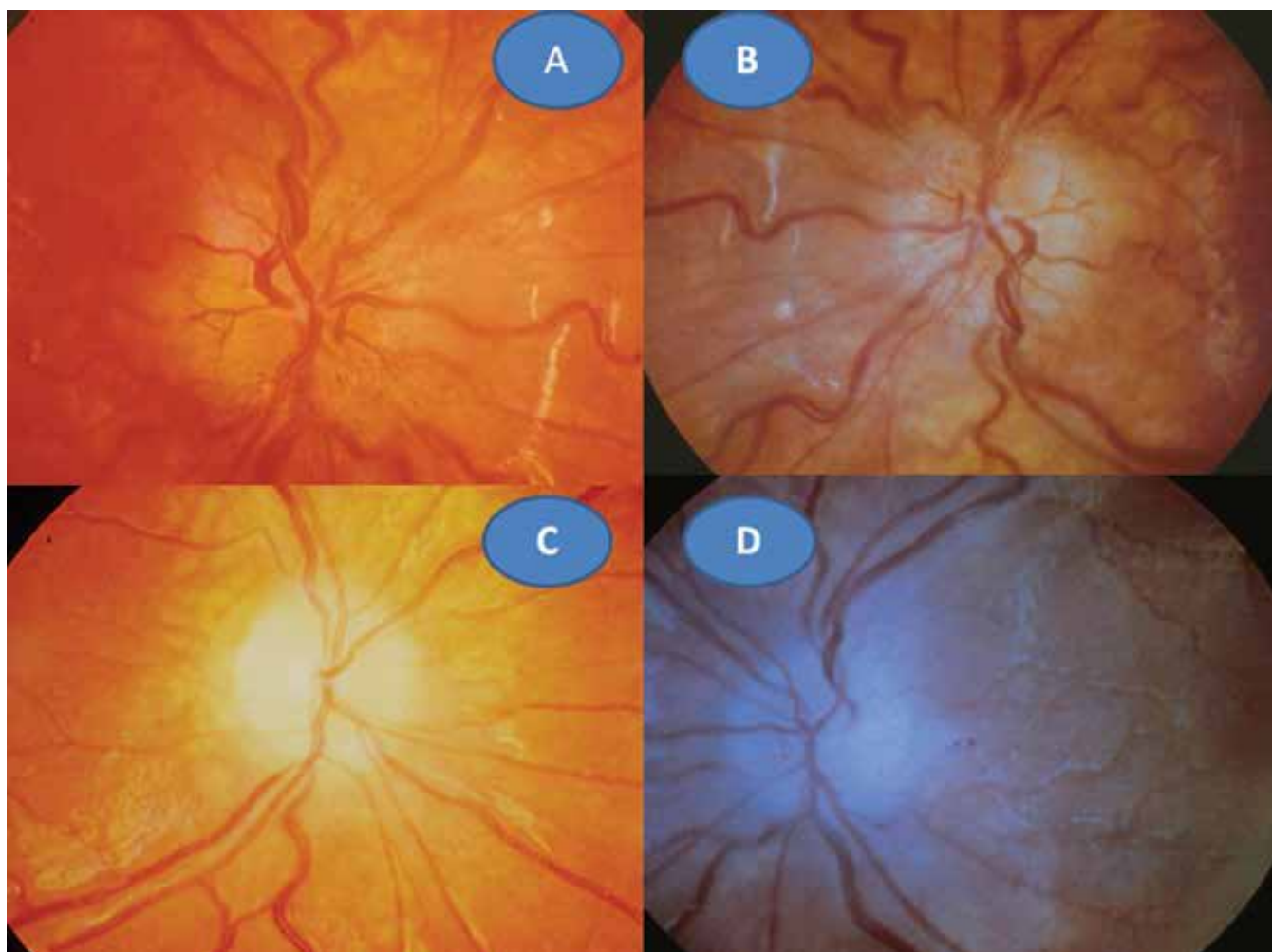
bývá obrazem exacerbace spolu se zhoršením ZO při této rekurentní formě. Všechny tyto uvedené klinické obrazy OT představují nejčastější projevy této parazitární infekce, neboť získané formy jsou vzácné, především v dětském věku. Uvedené dvě kasuistiky se zabývají právě těmito raritními pozorováními.

KAZUISTIKA 1

6leté děvče bylo na poli pokousáno na ruce myší. Úraz byl ošetřen na chirurgii. Až s odstupem šesti týdnů se dostavila malátnost, horečka, bolesti v zádech. Nález byl hodnocen vzhledem k podzimnímu období jako chřipka a příslušně byla léčena antipyretiky. Za dva další týdny se projevilo zhoršení ZO. Při očním vyšetření bylo zjištěno prosáknutí obou papil zrakových nervů s rozšířenými kapilárami (Obrázek 3A, B), sítnice včetně centrální oblasti byly bez ložiskových změn. ZO pravého oka (OP) = ZO levého oka (OL) 0,1 naturálně, korekce nelepšila. Nález jsme uzavřeli: oboustranná intraokulární neuritida. Bylo provedeno komplexní laboratorní vyšetření včetně zoonóz. Byl pozván neurolog, který konstatoval, že neurologický nález byl již v nor-

mě. Krevní obraz vykazoval mírnou leukocytózu s 2% eosinofilií, sedimentace byla 20 za hodinu. Překvapujícím nálezem byla přítomnost pozitivních protilátek na toxoplasmózu. Komplement fixační reakce (KFR) 1:512 a Nepřímá imunofluorescenční reakce (NFR) IgG 1:2048, IgM 1:32. Byla zahájena léčba perorálně Rovamycinem (spiramycinum) 4 x 250 mg per os po dobu 14 dní, která byla doplněna jednorázově o Kenalog (triamcinolon) 1 ml parabolbárně oboustranně. Po třech měsících se ZO normalizovala na 1,0 naturálně vpravo i vlevo. Papily zrakových nervů se ohraničily a atrofovaly (Obrázek 3C, D). Normalizovaly se laboratorní hodnoty krevního obrazu i sedimentace. KFR klesla na 1:32 a NFR IgG 1:512 a IgM byla již negativní. Po roce se oční nález nezměnil, dále klesaly laboratorní hodnoty toxoplazmových protilátek: KFR 1:8 a NFR IgG 1:64.

Shrnutí: Přenos infekce nelze zpětně odhalit, ve hře je možnost geofagie či průnik oocyst poraněnou kůží. Prvotními příznaky byly možná neurologické symptomy. Celková léčba akutní toxoplasmózy především s atypickými očními příznaky makrolidovým antibiotikem v kombinaci s kortikoidem byla vysoce efektivní. Rekurence zánetu se neobjevila u této imunokompetentní pacientky po celou dobu sledování.

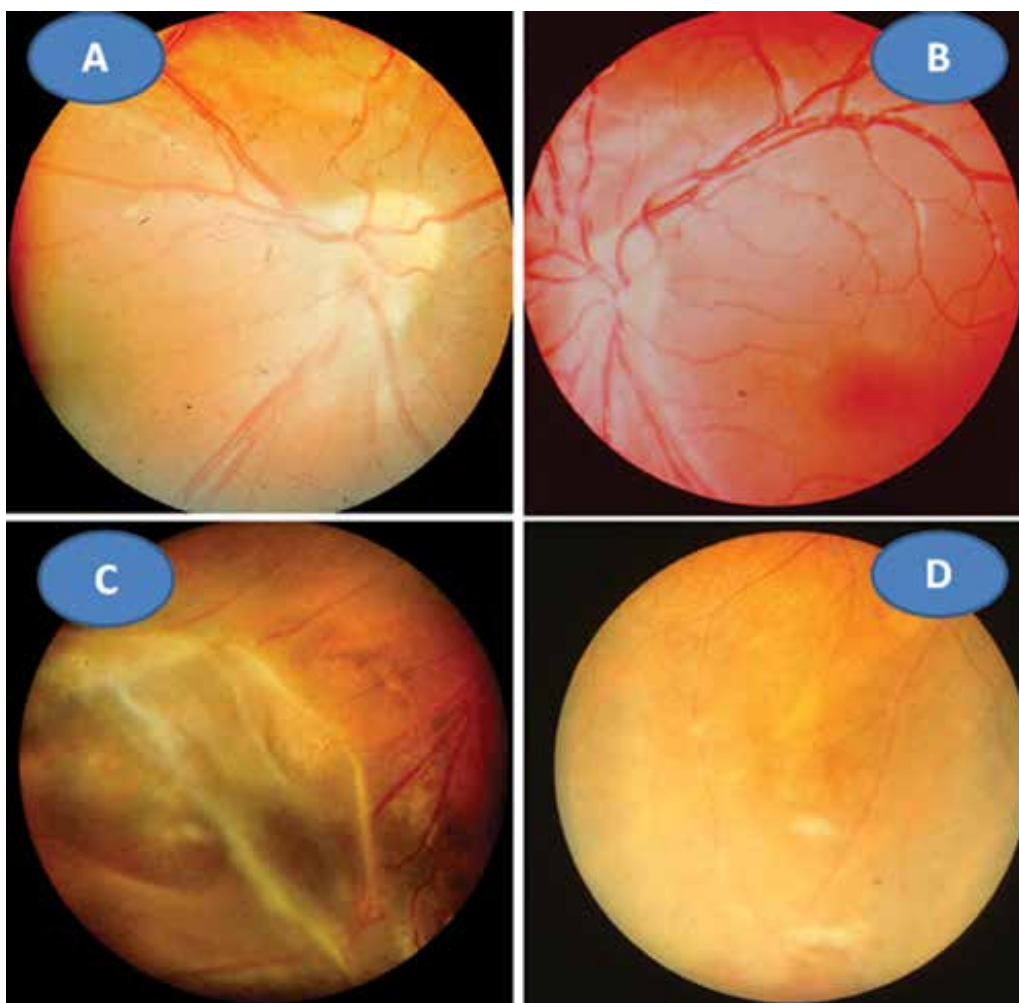


Obrázek 3. Toxoplazmová neuritida vpravo (A) a vlevo (B). Pozánětlivá atrofizace papily zrakového nervu vpravo (C) a vlevo (D)

KAZUISTIKA 2

8letý pacient byl až ze čtvrtého těhotenství, které bylo úspěšně donošeno. Dvě předchozí těhotenství skončila spontánním abortem a jedno úmrtím dítě ve 14 dnech věku pro Camptomelický syndrom. Rodiče byli proto před 4. těhotenstvím podrobně vyšetřeni, měli normální imunologický nálezu a toxoplazmóza či žádná jiná infekce u nich nebyla sérologicky odhalena. Byly stanoveny jejich HLA lokusy, oba měli ve výbavě HLA B5. U chlapce probíhal vývoj od fyziologického porodu v termínu bez problémů. Vážněji nestonal, pouze pro opakované angíny prodělal tonsilektomii před nástupem do školy. Až ve věku 7 let, měsíc po prodělané varicelle s horečnatým průběhem, si rodiče všimli konvergentního strabismu vpravo s poklesem vidění. Při podrobném vyšetření byl nalezen na předním segmentu obou očí bez zánětlivých či degenerativních projevů oboustranně. Vpravo byla patrná deformace papily se shrnutím cévního svazku mírně temporálně (Obrázek 4A), opacita sklivce nad papilou a v periférii, hlavně temporálně dole vitreoretinální cystické a proliferativní změny v důsledku vaskulitidy, místy připomínající obraz retinoschízy (Obrázek 4B). ZO OP 6/24 a ZO do blízka Jaeger (J) č. 4 naturálně. Vlevo byl ná-

lez v centrální oblasti fyziologický (Obrázek 4C), v periférii nad cévami přemostující proužky vaskulitidy (Obrázek 4D). ZO OL 6/6 a četl J.č. 1 naturálně. Uzavřeno: vasculitis retinae bilaterálně, více vpravo s vitritidou vpravo. Podrobné sérologické vyšetření včetně toxoplazmózy bylo negativní. Byla zachycena hypogamaglobulinémie IgG a IgA s hraničními hodnotami IgM (Tabulka 1). E-rozety (vyšetření využívané na ověření buněčné imunity před rokem 1990) byly v normě. Vzhledem k nálezu vaskulitidy a HLA B5 jako jeho hlavní lokus bylo provedeno podrobné vyšetření ledvin a jater s negativním výsledkem. Byla nasazena imunosupresivní terapie prednisonem (syntetický glukokortikoid) 2 mg/kg/den po dobu 14 dní s postupným vysazováním. Přes udržovací imunosupresivní léčbu 10 mg prednisonu ob den nálezu progredoval. Po necelém roce byla hypogamaglobulinémie IgA s hraničními hodnotami IgG a IgM (hraniční hodnota IgG byla relativní podle norem, neboť pro věk 6–7 let by znamenala již patologicky sníženou hodnotu). Následovala další imunosupresivní léčba prednisonem doplněná o substituci imunoglobulinů opakovanými náplavy čerstvé stejnoskupinové plasmy 20 ml/kg. Přes následnou udržovací imunosupresivní terapii oční nálezu oboustranně progredoval, avšak hladiny imunoglobulinů se postup-



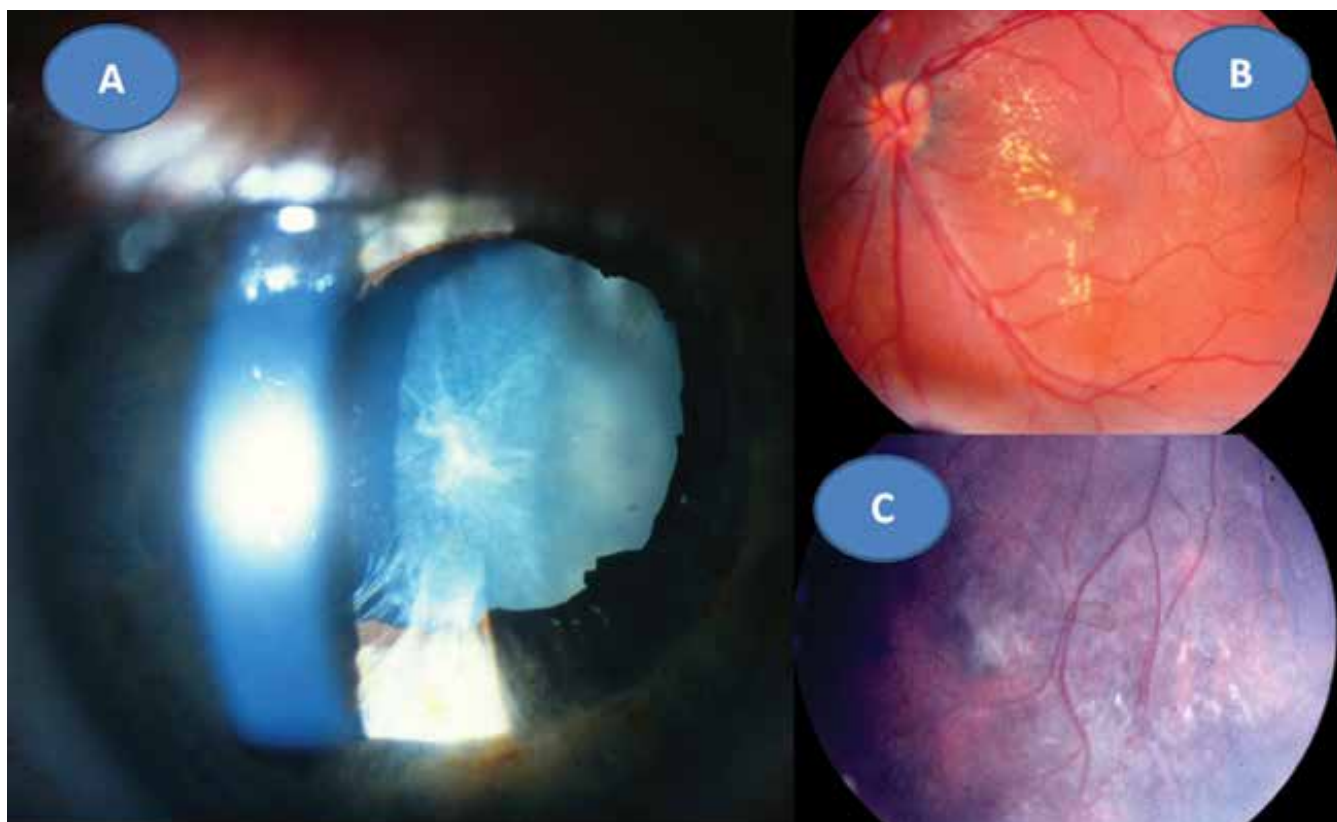
Obrázek 4. Obraz shrnutí obraz svazku papily vpravo (A), fyziologický obraz centrální krajiny vlevo (B). Vitreoretinální cystické a proliferativní změny vaskulitidy v periférii vpravo (C), pouze přemostující proužky vaskulitidy v periférii vlevo (D) ve věku 8 let

ně znormalizovaly. V patnácti letech nález panuveitidy vpravo s komplikovanou kataraktou a sekundárním dolorozním glaukomem (Obrázek 5A) vedl k rozhodnutí provést enukleaci oka také pro prokázané totální odchlípení sítnice na ultrazvukovém vyšetření (UZ) a při ZO: sporný světlocit. Vlevo se přidal nález retinitidy, který provázel obraz centrálního makulárního edému včetně star figury (Obrázek 5B) a zhoršení vaskulitidy v periférii a vitritidou (Obrázek 5C), ZO OL 0,4 a četl J.č. 6 naturálně, korekce

nelepšila. V té době trvale probíhalo postupné vyrovnání hladin imunoglobulinů (Tabulka 1). Histologická verifikace byla překvapením; jednalo se o těžkou nekrotizující granulomatózní retinochoroiditidu s basofilními toxoplazmovými cystami a vaskulitidu sítnice s trombózami a mikrokalcifikacemi v granulomech (Obrázek 6A, B, C, D). Sérologicky byla následně potvrzena získaná toxoplazmová infekce (KFR 1:16; IgG 0,576 g/l; IgA 0,7g/L; IgM 0,8 g/l a IgE 14,0 IU/l). Chlapec byl přeložen na infekční

Tabulka 1 Imunoglobuliny IgG, IgA, IgM ve vztahu k věku: snížené hodnoty (žlutě), hraniční hodnoty (zeleně)

věk (roky)	IgG	norma	IgA	norma	IgM	norma
	g/l					
8	5,4	6,0–13,0	0,65	0,7–2,3	0,38	0,4–1,5
9	6,1		0,65		0,41	
10	6,7		7,0–14,0	0,68	0,7–2,5	
15	7,9	7,0–16,0	0,75	0,7–4,0	0,81	0,4–2,3
18	7,76		1,43		0,61	
19	8,14		0,92		0,87	
20	6,3		1,19		0,8	
22	6,99		0,89		0,9	
24	7,95		1,43		0,61	
26	8,5		1,27		0,88	

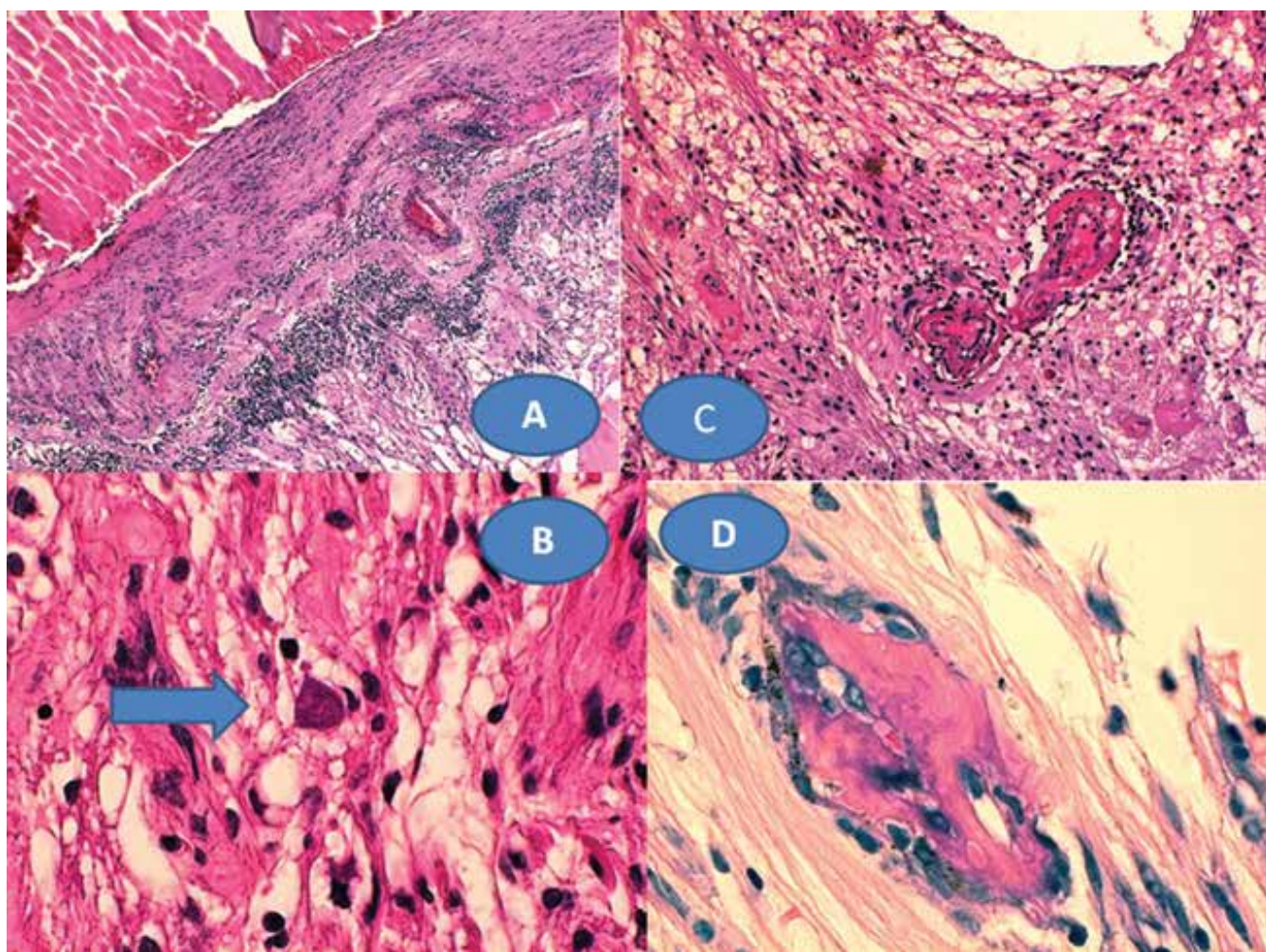


Obrázek 5. Panuveitida s kataraktou a sekundárním glaukomem vpravo v 8 letech (A) a obraz star figury při makulárním edému (B) a progresse vaskulitidy a vitritidy v periférii vlevo (C) v době enukleace

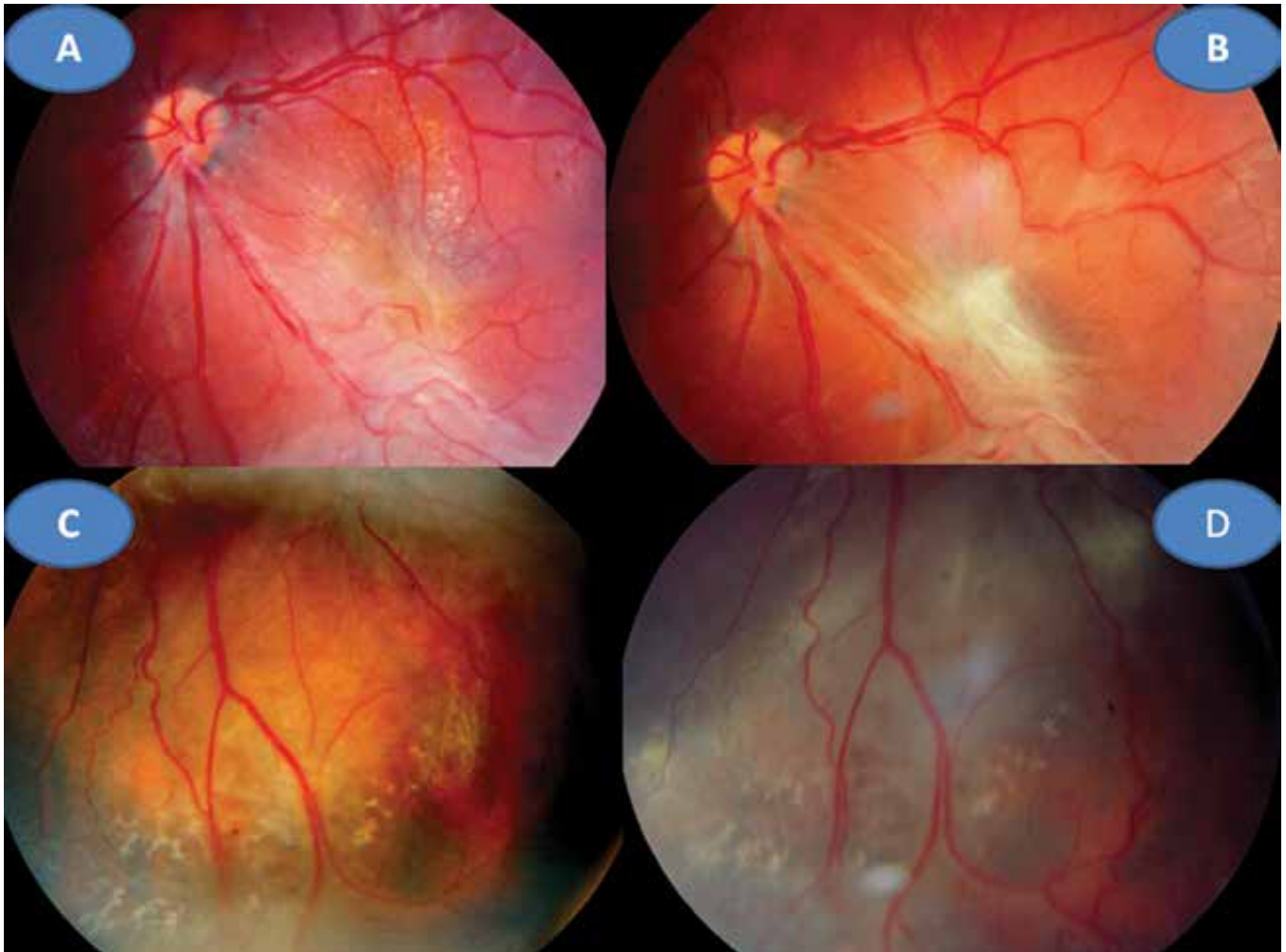kliniku k celkové léčbě: 100 mg Daraprimu (pyrimethamin) spolu s 3 g Sulfadiazinu (pyrimidinylsulfanilamid) a dva bolusy 2 x 500mg Solumedrolu (methylprednisolon) s převodem na Medrol (prednisolon) 64 mg denně po dobu týdne, poté byl Medrol snižován a po 6 týdnech vysazen. Pokračovala jizevnatá progresse na očním pozadí, nejprve se objevila makulární žlout (Obrázek 7A), zvýraznil se rozsah vaskulitidy v periférii (Obrázek 7B) ve věku 18 let bez výraznějšího postižení ZO. Laboratorní hodnocení toxoplazmózy vykazovalo snížení: KFR negativní, IgG 0,505, IgA 0,3 a IgM 0,1, což bylo hodnoceno pouze jako anamnestické hladiny IgG. Ve věku 20 let proliferativní změny postihly i centrum (Obrázek 7C) a dále se zvýraznil obraz vaskulitidy v periférii nabývající granulomatózního charakteru (Obrázek 7D). ZO poklesla na 0,1 naturálně, ale s optickým systémem na 0,5 a četl J.č. 10. Kontrolní vyšetření stále prokazovalo mírný, pouze přechodný opětovný pokles hypogamaglobulinémie IgG, ale hladiny IgA a IgM byly již v normě (Tabulka 1). Hodnoty absolutního množství T lymfocytů (CD3) a lymfocytů (CD20) se pohybovaly při dolní hranici normy při normálním imunoregulačním indexu (poměr CD4/CD8) a bylo prokázáno zmnožení NK buněk (natural killer – CD3-CD56+). Objevilo se zvýšení CD56 a CD20. Nasazena

imunosuprese, nejprve prednison 2 mg/kg/den s Azaprine (azathioprinem) 1 mg/kg/den v nárazu 14 dní se snižováním. Tato kombinace imunosupresivní léčby byla změněna za Equoral (cyclosporin A) 2 mg/kg/den v nárazu měsíc s udržovací dávkou dlouhodobě. Stav byl v dalším průběhu ve 22 letech opět komplikován kataraktou, která se později spontánně redukovala (Obrázek 8A) s pokračujícím vitreoretinálním jizvením v podobě totální amoce a těžkých granulomatózních změn v podobě granulomu 2,9 x 9,6 mm na ultrazvuku (UZ) (Obrázek 8B, C), které byly příčinou slepoty a kontraindikací chirurgického řešení. Dostavil se sekundární glaukom, který byl dostatečně kompenzován konzervativně. Udržovací imunosupresivní léčba cyclosporinem A 0,5 mg/kg/den byla proto ve věku 23 let vysazena, v té době hladiny imunoglobulinů ve všech třídách se znormalizovaly a také buněčná imunita nevykazovala patologické změny. Naposledy byly imunoglobuliny vyšetřeny ve věku 26 let.

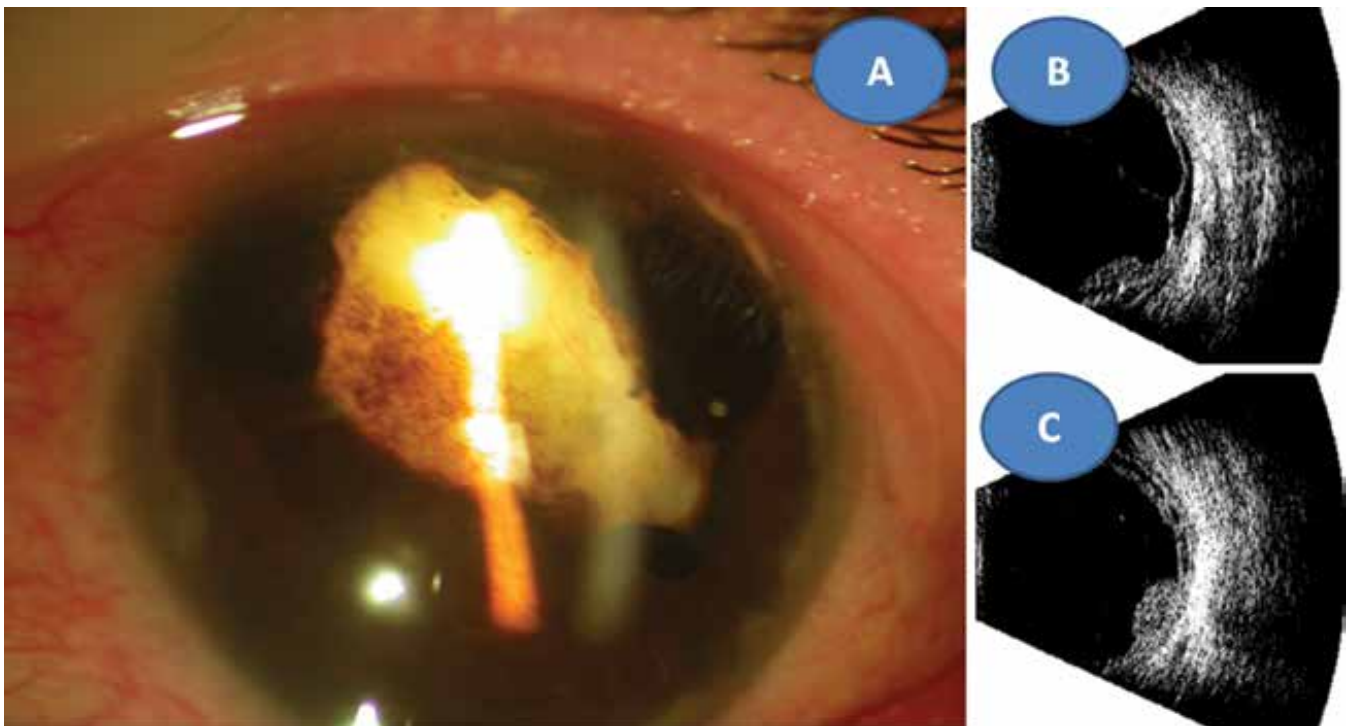
Shrnutí: Strabismus mohl být vyvolán horečnatým stavem vyvolávajícím dráždění mozkové tkáně. Změny na papile pravého oka byly s největší pravděpodobností kongenitálního původu a vaskulitida sítnice s vitritidou mohla souviset s prodělanou varicellou, neboť patří k raritním očním komplikacím této choroby. Nelze ale



Obrázek 6. Chronická retinochoroiditida (A) zvětšení 50x, HE. Toxoplazmová cysta s bradyzoity – šipka (B), zvětšení 500x, HE. Vaskulitida sítnice s trombózami (C), zvětšení 125x, HE. Mikrokalcifikace zachycené v granulomech (D), zvětšení 500x, HE



Obrázek 7. Jizevnatá progrese v centru vlevo s vyraženou makulární žlutí (A) a zvýraznění vaskulitidy v periférii v 18 letech (C). Proliferativní změny i v centru (B) vaskulitida v periférii nabývá granulomatózního charakteru (D) ve 20 letech



Obrázek 8. Reduková totální katarakta se sekluzí zornice ve 22 letech (A) ultrazvukový obraz totální amoce (B) a granulom sítnice 2,9 x 9,6 mm (C)

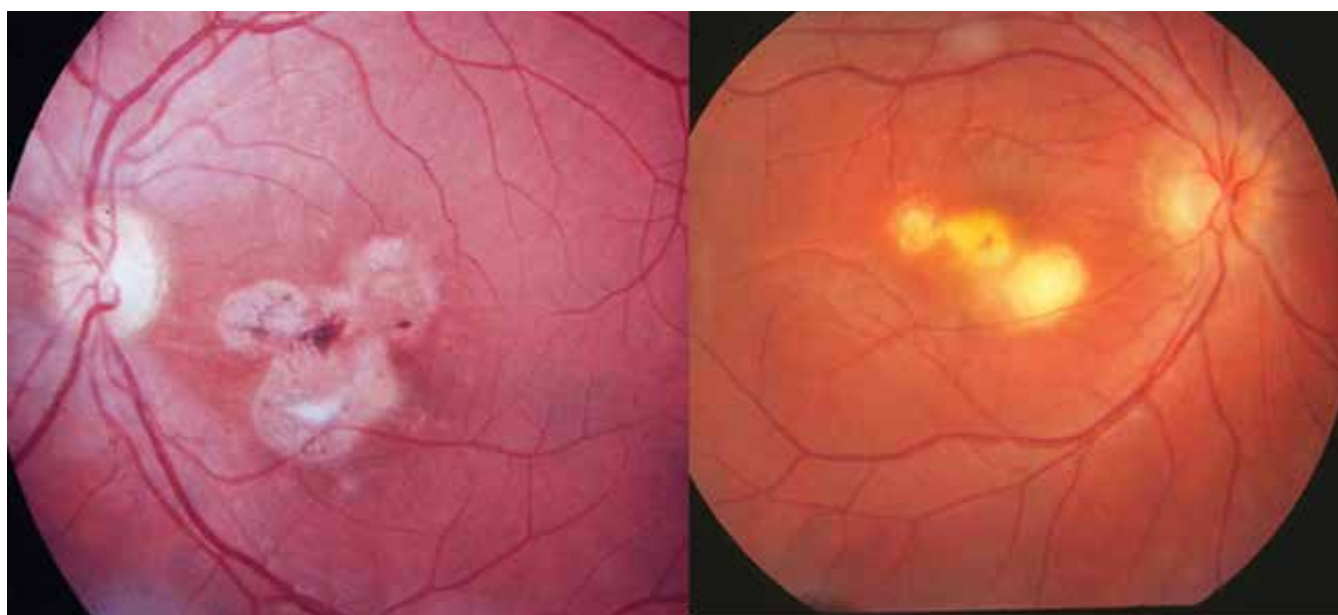
předpokládat, že by sama za tak krátkou dobu způsobila komplexní hypogamaglobulinémii, která musela být dlouhodobá. Zda byla vrozená nelze již zpětně potvrdit. Pacient podědil lokus HLA B5, který má vztah k vaskulitidám, jiné orgánové postižení tohoto typu nebylo odhaleno. Toxoplazmová infekce byla získaného původu v průběhu oční choroby. Bylo to ještě v době imunokompromitovaného stavu pacienta. Tato infekce se podílela na destrukci cévnatky a sítnice, i když její podíl nelze přesně stanovit. Diagnostikovaná imunodeficiencie protilátkového typu mohla jejímu projevu napomoci stejně jako dopad varicelly na sítnici. Kombinovaná dlouhodobá imunopresivní terapie s modulační složkou v jedné fázi léčby mohla napomoci k normalizaci hladin imunoglobulinů, ale toto nelze přesně posoudit. Ani následná protitoxoplazmová léčba nepřinesla efekt v prakticky třicetiletém průběhu sledování.

DISKUZE

Toxoplazmóza představuje jedno z mnoha parazitárních onemocnění člověka, které významně postihuje oči po funkční stránce podle lokalizace zánětu. Rozhodující je postižení makulární krajiny či jejího okolí, zatímco periferní ložiska jsou často detekována náhodně v rámci preventivních vyšetření [6]. Přesto existuje rozdíl mezi ZO a poruchami zorného pole, které je u OT postiženo významněji. Při poklesu ZO u 41 % očí byl defekt zorného pole až u 94 % očí; byl tedy statisticky zásadním rozdílem u retinohoroidálního poškození [7]. Klasické rozdělení OT uvádí dvě základní skupiny postižení komplexu sítnice a cévnatky, ale i postižení dalších očních struktur. Jedná se rekurentní retinohoroiditidu a získanou retinohoroiditidu [6]. Námi uvedená fotodokumentace vychází

z bohatého fotoarchivu v průběhu posledních třiceti let a dotýká se prakticky čtyřiceti pacientů. V našem regionu se OT označuje spíše jako chorioretinitida [8–10], což je podmíněno historickým pohledem z doby profesora Janků na centrální makulární jizvu. Rozdíl mezi obojím označením OT lze vystopovat i z oftalmologického pohledu na jizevnatě změny na očním pozadí u satelitních (dceřiných ložisek), jak je patrné ve fotografické podobě (Obrázek 9A, B). Rekurentní zánět již většinou nemá vlastní infekční podklad, ale je imunologickou odpovědí na sekvestrovaný antigen z cyst parazita (viz. níže) a může nabýt obrazu kolobomové jizvy se ztrátou cévnatky a sítnice připomínající chorioretinální kolobom s bělavou sklérrou na dně defektu. Sítnice je primárním místem toxoplazmové infekce v obou výše uvedených formách. Většinou jsou to bělavé, lokální léze, často doprovázené vitreální zánětlivou reakcí. Cévnatka je až sekundárně postižena, protože její ložiskový nálezn se nevyskytuje bez retinální etiologie [6]. Vývoj tohoto kongenitálního zánětu byl popsán i v současné české literatuře i z pohledu diferenciální diagnostiky při celkovém neurologickém postižení novorozence [10]. Primárně může být postižen i zrakový nerv nebo duhovka, a to většinou jen u imunokompromitovaných pacientů. Druhou skupinu OT tvoří zánětlivé léze bez zjevné akutní oční infekce: neuroretinitis, retinální vaskulitida u pacientů s nedávno získanou systémovou toxoplazmózou. Dále jsou to oční projevy spojené se starými náhodně odhalenými toxoplazmovými retinohoroidálními jizvami pod obrazem rekurentní iridocyklitidy či persistující vitritidy [6]. Oba klinické obrazy u našich pacientů získané atypické formy by bylo možno zařadit do druhé skupiny postižení OT.

V poválečném Československu se objevily v minulém století dvě rozsáhlejší komplexní práce o dětských uveitidách zabývající se také problematikou OT [8,9]. Další pu-



Obrázek 9. Stav po rekurentní formě okulární toxoplazmózy v podobě tří satelitních ložisek: u chorioretinitidy – vpravo a retinohoroiditidy – vlevo