

# NESKORÉ CHOROIDÁLNE NEOVASKULÁRNE KOMPLIKÁCIE U PACIENTA LIEČENÉHO NA RETINOBLASTÓM. KAZUISTIKA

Popová V.<sup>1</sup>, Tomčíková D.<sup>1</sup>, Bušányová B.<sup>1</sup>, Hodálová K.<sup>1</sup>, Havalda D.<sup>2</sup>, Gerinec A.<sup>1</sup>

<sup>1</sup>Klinika detskej oftalmológie Národného ústavu detských chorôb a Lekárskej fakulty Univerzity Komenského v Bratislave  
<sup>2</sup>Očné oddelenie Nemocnice sv. Michala v Bratislave

*Autori práce prehlasujú, že vznik aj téma odborného oznámenia a jeho zverejnenia nie je v strete záujmov a nie je podporené žiadnou farmaceutickou firmou. Ďalej autori prehlasujú, že práca nebola zadaná inému časopisu ani inde vytlačená, s výnimkou kongresových abstraktov a odporúčaných postupov.*

Do redakcie doručeno dne: 21. 9. 2022  
Prijato k publikácii dne: 15. 10. 2022



MUDr. Veronika Popová  
Klinika detskej oftalmológie  
Národného ústavu detských chorôb a LF UK v Bratislave  
Limbová 1  
833 40 Bratislava  
E-mail:  
veronika.labuzova@gmail.com

## SOUHRN

**Ciel:** Kazuistika záchytu choroidálnej neovaskularizácie (CNV) u pacienta v ranom detstve liečeného pre obojstranný retinoblastóm.

**Materiál a metodika:** Pacient v 1,5 roku života liečený na endofytický retinoblastóm 4. štádia (podľa Reese-Ellsworthovej klasifikácie) obojstranne, s pozitívnou mutáciou v Rb1 géne. Po 3-násobnom absolvovaní obojstranného laserového ošetrovania sietnice a 6-tich cykloch systémovej chemoterapie zostal tumor bez aktivity a iných komplikácií. V 14-tich rokoch sa u chlapca objavilo zhoršenie videnia na ľavom oku s prítomnými metamorfopsiami. Na základe lokálneho nálezu a ďalších pomocných vyšetrení mu bola diagnostikovaná CNV v makulárnej oblasti na rozhraní jazvy po tumore a zdravej sietnice ľavého oka.

**Výsledky:** Po troch podaniach anti-VEGF (antibodies blocking vascular endothelial growth factor) preparátu intravitreálne (bevacizumab 1,2 mg) došlo k redukcii CNV a tiež k zlepšeniu zrakových funkcií.

**Záver:** Vitreoretinálne komplikácie po liečbe retinoblastómu nie sú časté, avšak môžu sa vyskytnúť ako dôsledok lokálnej a celkovej liečby tumoru. U nášho pacienta sa jednalo o raritnú komplikáciu so vznikom CNV v dlhšom časovom odstupe od liečby s dobrou reakciou na intravitreálne podanie anti-VEGF preparátu.

**Kľúčové slová:** retinoblastóm, komplikácie, neovaskularizácia

## SUMMARY

### LATE CHOROIDAL NEOVASCULAR COMPLICATIONS IN A PATIENT TREATED FOR RETINOBLASTOMA. A CASE REPORT

**Aim:** Case report of choroidal neovascularization (CNV) detection in patient who was treated for bilateral retinoblastoma in early childhood.

**Material and methods:** Patient at 1.5 years of age treated for endophytic retinoblastoma stage 4 (according to the Reese-Ellsworth classification) bilaterally, with a positive mutation in the Rb1 gene. After undergoing bilateral retinal laser treatment and 6 cycles of systemic chemotherapy, the tumor remained inactive without other complications. At the age of 14, the boy developed visual impairment in his left eye with metamorphosis. Based on a local finding and other auxiliary examinations, he was diagnosed with CNV in the macular area at the interface of the tumor scar and the healthy retina of the left eye.

**Results:** After three applications of anti-VEGF (antibodies blocking vascular endothelial growth factor) substance intravitreally (bevacizumab 1.2 mg), there was a reduction in CNV and also an improvement in visual function.

**Key words:** retinoblastoma, complications, neovascularization

Čes. a slov. Oftal., 78, 2022, No. 6, p. 320–324

## ÚVOD

Retinoblastóm je najčastejší malígný vnútroočný nádor u detí ktorý je zodpovedný za 1 % detských úmrtí a 5 % detskej slepoty [1]. *Incidencia* tumoru sa pohybuje od 15 000 do 18 000 živonarodených detí [2]. Pochádza z embryonálnych retinoblastov a takmer úplná väčšina prípadov sa manifestuje do 5 rokov života. Najčastejšie sa klinicky prejaví leukóriou v 56 % alebo strabizmom v 20 %. Poznáme nededičnú a dedičnú formu v pomere cca 3:1. Dedičný výskyt je u všetkých bilaterálnych náleзов a cca u 15 % jednostranných pacientov, kým výlučne jednostranná je etiológia u nededičných retinoblastómov [1].

V rámci *diferenciálnej diagnostiky* môžeme zvažovať perzistujúci primárny sklovce (PHPV), morbus Coats, očnú formu toxokarózy, retinopatiu nedonosených [3] alebo iné lézie simulujúce retinoblastóm popri rôznych typoch odlúčenia sietnice [4,5]. *Klinicky* sa prejavuje v troch rôznych formách a to forma endofytická, kedy rastie z vnútornej jadrovej vrstvy šíri sa priamo do sklovca, ďalej je to forma exofytická, kedy tumor rastie z vonkajšej nukleárnej vrstvy a šíri sa subretinálne a difúzna forma, kedy tumor plošne postihuje celú sietnicu [1]. V šesťdesiatych rokoch minulého storočia bola zavedená tzv. Reese-Ellsworthova *klasifikácia* ako pomôcka na stanovenie zachovania oka pri externej rádioterapii, ktorá má 5 štádií [6]. So zavedením celkovej chemoterapie v liečbe retinoblastómu bola prijatá tzv. International Intraocular Retinoblastoma Classification (IIRC). Schéma IIRC rozdeľuje nádory od A po E v závislosti od ich veľkosti, umiestnenia a ďalších znakov, vrátane prítomnosti rozsevu retinoblastómu v sklovci alebo odlúpenia sietnice [7].

Cieľom *liečby* je vyliečenie ochorenia, ale aj zachovanie zraku. K výberu liečebného postupu sa pristupuje individuálne vzhľadom na klinické aspekty akými sú vek pacienta v čase manifestácie, veľkosť, lokalizácia, staging tumoru, uni- alebo bilaterálna a dedičnosť (mutácia v Rb1 géne). Vďaka celkovej chemoterapii (vinkristín, etopozid, karboplatin), trans- sklerálnej brachyterapii, laserovej fotokoagulácii, kryoterapii, termoterapii a intravitálnej chemoterapii sa väčšine pacientov podarí trvalo vyliečiť. K enukleácii pristupujeme v ťažších prípadoch kedy už nie je šanca na záchranu zraku, je prítomný neovaskulárny glaukóm, intravitreálna disseminácia resp. nekontrolovaný rast tumoru. Externá rádioterapia sa v súčasnosti v liečbe retinoblastómu používa menej [2].

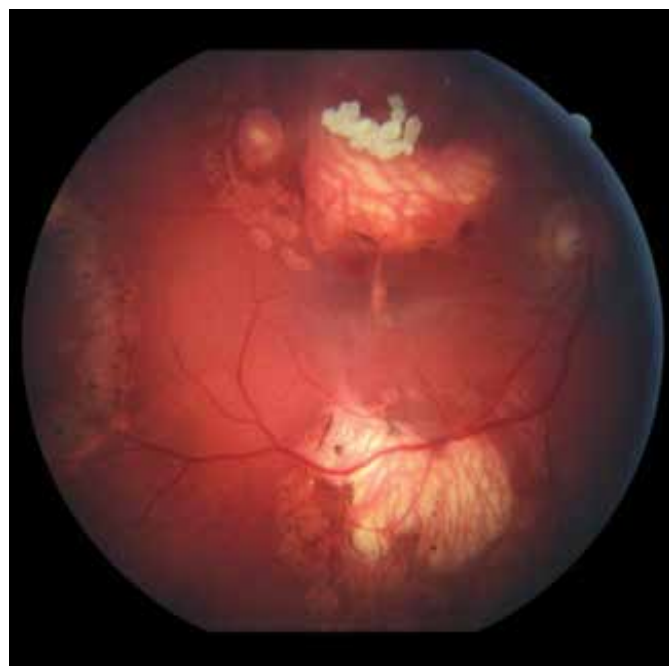
*Komplikáciou* rádioterapie sú sekundárne malignity, kraniofaciálne abnormality, katarakta, radiačná neuropatia a retinopatia, glaukóm, nekróza skléry [8]. Systémová chemoterapia používaná pri retinoblastóme bola spojená s nežiaducimi účinkami, ako je myelosupresia, následné infekcie a potreba krvnej transfúzie [9]. Vitreo-retinálne komplikácie nie sú časté, objavili sa u 6,8 % pacientov liečených na retinoblastóm. Častejšie vznikajú pri kombinácii terapie systémovej alebo regionálnej s rôznymi lokálnymi spôsobmi ošetrovania. Túto skupinu tvoria sietnicové trhliny, regmatogénna a trakčná amócia siet-

nice, pre- a subretinálna fibróza, sklovcové trakčné pruhy a pseudo-sklovcový rozsev [10].

## KAZUISTIKA

14 ročný chlapec, v detstve liečený na endofytický retinoblastóm 4. štádia (podľa Reese-Ellsworthovej klasifikácie) obojstranne bol v auguste 2019 odoslaný na Kliniku detskej oftalmológie Národného ústavu detských chorôb v Bratislave pre akútne zhoršenie zraku na ľavom oku s prítomnými metamorfopsiami. Vo veku 16 mesiacov (marec 2006) mu bol diagnostikovaný retinoblastóm bilaterálne s pozitívnou mutáciou v Rb1 géne. Absolvoval 6 cyklov celkovej chemoterapie (vinkristín, etopozid, karboplatin) a trikrát podstúpil v celkovej anestézii lokálne ošetrovanie s diodovým laserom na oboch očiach. V decembri 2006 bol nález na sietnici bez aktivity tumoru a pacient bol ďalej sledovaný na rajóne bez komplikácií až do augusta 2019.

V auguste 2019 bola najlepšia korigovaná zraková ostrosť (NKZO) na pravom oku 5/30 a na ľavom oku 5/15. V lokálnom fundoskopickom náleze dominovali na oboch očiach po zhojených tumoroch početné jazvy a koraliformné depozity, vpravo prechádzal vertikálne stredom makuly fibrózny pruh (Obrázok 1) a vľavo na okraji jazvy susediacej s makulou nasadala choroidálna neovaskulárna membrána (CNV) veľkosti 1/3 x 1 PD (Obrázok 2), ktorú sme potvrdili aj pomocou OCT (optická koherentná tomografia). Realizovali sme aj fluoroangiografické vyšetrenie (FAG) kde vľavo v mieste CNV sme zaznamenali presakovanie v neskorších fázach (Obrázok 3). Následne sme sa do ľavého oka rozhodli aplikovať intravitreálne bloká-



**Obrázok 1.** Fundoskopický nálež na pravom oku. Početné jazvy a koraliformné depozity po zhojených tumoroch a fibrózny pruh prechádzajúci cez makulárnu oblasť (2019)

tor vaskulárneho endoteliálneho rastového faktoru bevacizumab 1,2 mg dvakrát v mesačnom odstupe. Už po prvej aplikácii sa pacientovi zlepšila NKZO na ľavom oku na 5/7,5. Pacient sa na ďalšiu plánovanú kontrolu dostavil oneskorene až o 6 mesiacov, v máji 2020, z dôvodu začínajúcej pandémie COVID-19, kedy NKZO na ľavom oku bola nezmenená. Realizovalo sa kontrolné FAG vyšetrenie, kde pretrvávalo diskkrétne presakovanie v mieste CNV a toho času už bolo možné realizovať na našej klinike aj OCT-angiografiu (Obrázok 4), následne bol do ľavého oka tretíkrát podaný bevacizumab 1,2 mg intravitreálne. Kontrolné FAG vyšetrenia v auguste a v decembri 2020 boli bez známkov aktivity CNV (Obrázok 5) a NKZO ľavého oka

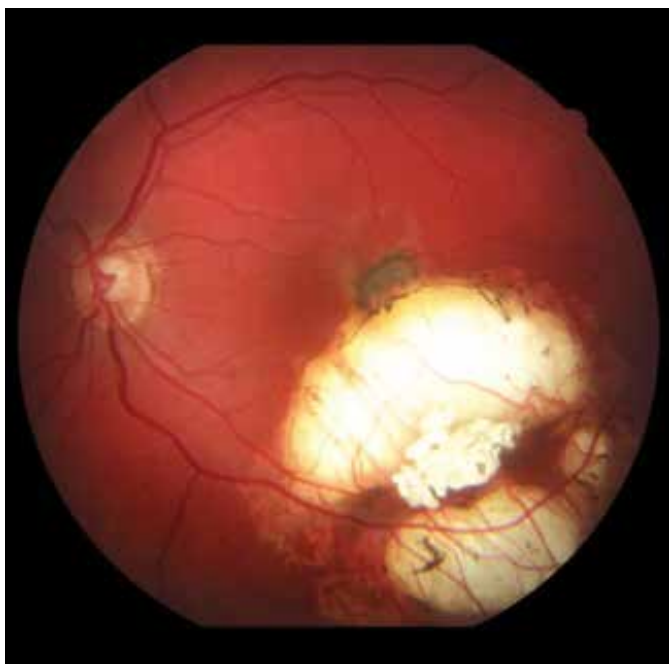zostala nezmenená 5/7,5. Pacient ostáva v našom sledovaní.

## DISKUSIA

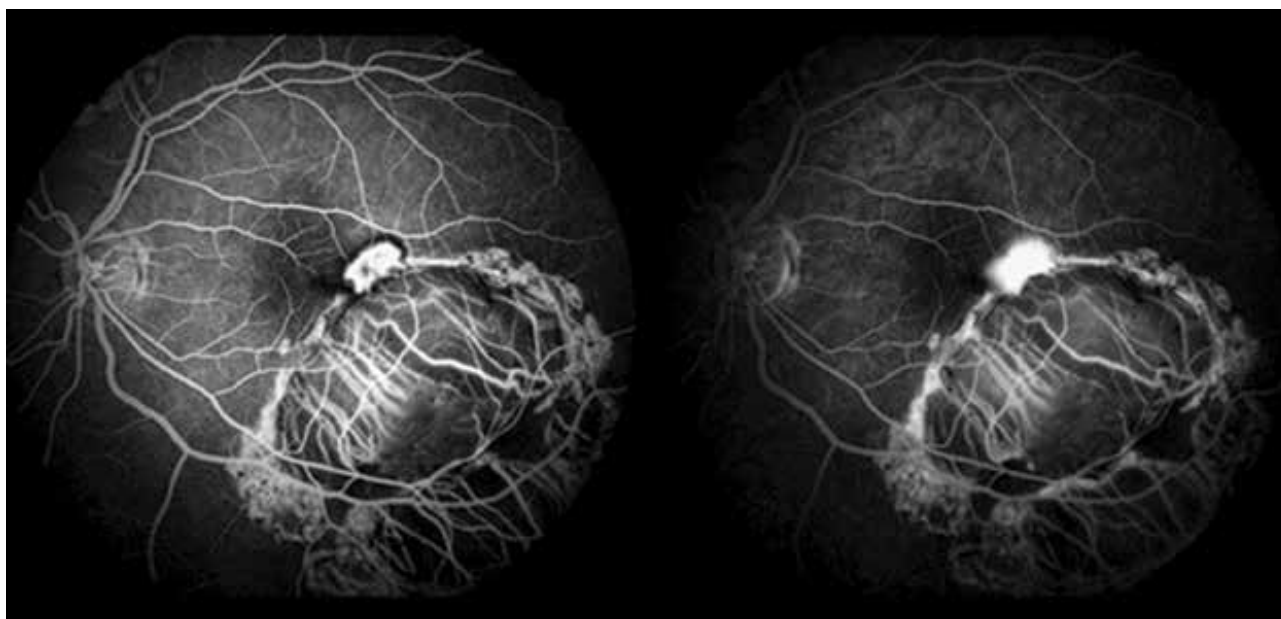
Vitreoretinálne komplikácie po liečbe retinoblastómu nie sú časté, avšak môžu sa vyskytnúť ako dôsledok lokálnej a celkovej liečby tumoru. Patria sem hemorágie (vitrealne, retinálne aj choroidálne), retinálne vaskulárne oklúzie, preretinálne a subretinálne fibrovaskulárne proliferácie, retinálne trhliny a záhyby ako aj regmatogénna a trakčná amócia sietnice [10].

*Choroidálna neovaskularizácia (CNV)* je u detí a dospievajúcich pomerne zriedkavá. Väčšinou je spôsobená inou etiológiou ako infekciou alebo zápalom, pri anomáliach terča zrkovitého nervu, sietnicových dystrofiách, vysokej myopii, choroidálnych tumoroch a traume. Často sa príčina nenájde a sú označené ako idiopatické. Hoci je prevalencia slepoty spôsobenej CNV u detí nižšia ako u dospelých, následky slepoty sú u nich ťažšie. Liečba CNV zahŕňa fotodynamickú terapiu (PDT), aplikáciu anti-VEGF resp. submakulárnu membranektómiu [11].

So zvyšujúcim sa trendom používania anti-VEGF aj u mladších pacientov, stále ostáva otázna bezpečnosť a dlhodobé výsledky tejto terapie u detí a dospievajúcich. VEGF (vascular endothelial growth factor) má dôležitú úlohu pri normálnej angiogéneze, regulácii priepustnosti ciev a pri udržiavaní hematoencefalickej a hemoretinálnej bariéry. Dlhodobé účinky inhibície týchto funkcií, použitím anti-VEGF látok u detí je preto naďalej nutné sledovať aby sme sa mohli spoľahnúť, že ich použitie je úplne bezpečné. Zdá sa, že na stabilizáciu CNV u detí je potrebných menej injekcií anti-VEGF látok v porovnaní s dospelými. Dôvodom môže byť lepší funkčný stav retinálneho pigmentového epitelu



**Obrázok 2.** Funduskopický nález na ľavom oku. Na okraji jazvy v makule nasadajúca subretinálna neovaskularizácia (2019)

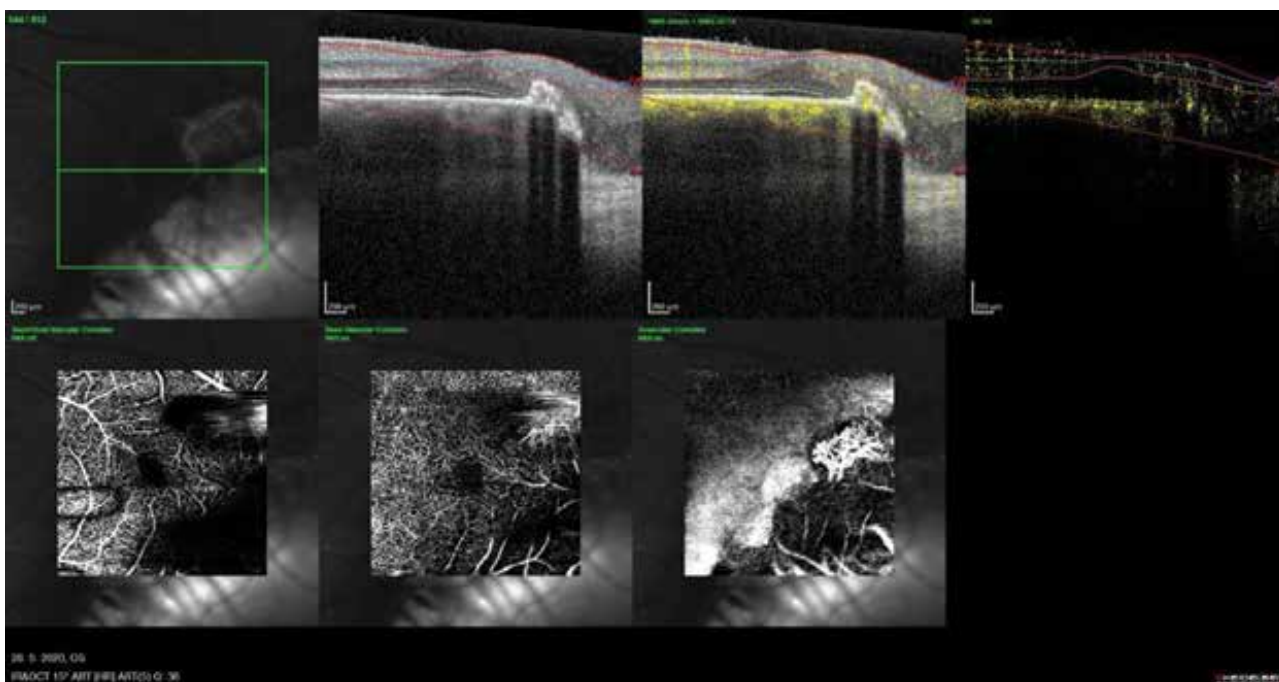


**Obrázok 3.** Fluoroangiografické vyšetrenie ľavého oka, skorá a neskorá fáza s presakovaním v mieste CNV (2019)

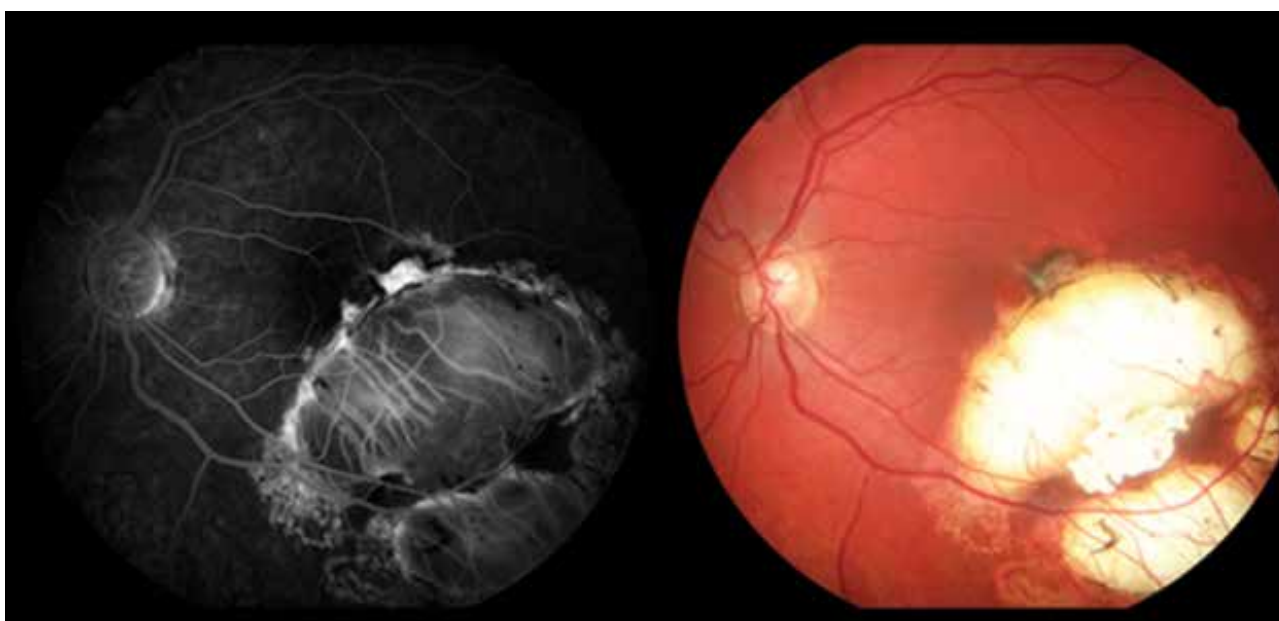

(RPE) u mladších jedincov ako u starších. Menej aplikovaných injekcií môže potenciálne znížiť riziko nežiaducich účinkov anti-VEGF látok u mladších pacientov [12]. Ako uvádza Avery et al., použitie ranibizumabu namiesto bevacizumabu u detí, môže znížiť systémovú expozíciu vzhľadom na jeho oveľa kratší sérový polčas, ako sa zistilo v niekoľkých štúdiách na zvieratách [13]. V pediatrickej populácii možno zvážiť PDT s verteporfínom. Viaceré kazuistiky naznačujú, že detskí pacienti vyžadujú menej opakovaných terapií v porovnaní s dospelými pacientmi na stabilizáciu CNV a dosiahnutie zlepšenia zrakovkej ostrosti. Môžu však nastať atrofické zmeny v RPE [14,15].

U nášho pacienta sa pravdepodobne jednalo o vznik CNV pri porušení Bruchovej membrány v rámci hojajich a liečebných procesov sietnicového tumoru. Vzhľadom na blízku lokalizáciu k fovey sme u nášho pacienta nepredpokladali iatrogénne porušenie Bruchovej membrány laserom, ktorý bol použitý pri lokálnom ošetrovaní. Avšak Laovirojjanakul, W. et al. popisujú takúto možnú etiológiu najmä ak sa jedná o ošetrovanie do vzdialenosti 0,5 PD (papilárneho diametra) od fovey resp. pri silnejších alebo opakovaných zásahoch [16]. U nášho pacienta bol na liečbu použitý intravitreálne aplikovaný bevacizumab 1,2 mg trikrát, bez pozorovaných nežiaducich účinkov s dobrým terapeutickým efektom.



**Obrázok 4.** OCT – angiografia s neovaskulárnou membránou na okraji makuly (2020)



**Obrázok 5.** Kontrolné fluoroangiografické vyšetrenie a fotografia očného pozadia (2020)

## ZÁVER

U pacientov v detstve liečených na retinoblastóm, sú aj vo vyššom veku prítomné mnohé riziká, či už v zmysle

sekundárnych malignít alebo iných očných komplikácií. V našom prípade sa jednalo o raritnú komplikáciu so vznikom CNV v dlhšom časovom odstupe od liečby s dobrou reakciou na intravitreálnu liečbu s anti-VEGF.

## LITERATURA

- Gerinec A. Detská oftalmológia. 1<sup>st</sup> ed. Martin: Osveta; 2005. 592.
- Pandey AN. Retinoblastoma: An overview. Saudi J Ophthalmol. 2014;28(4):310-315.
- Balmer A, Munier F. Differential diagnosis of leukocoria and strabismus, first presenting signs of retinoblastoma. Clin Ophthalmol. 2007;1(4):431-439.
- Shields CL, Schoenberg E, Kocher K, Shukla SY, Kaliki S, Shields JA. Lesions simulating retinoblastoma (pseudoretinoblastoma) in 604 cases: results based on age at presentation. Ophthalmology. 2013;120(2):311-316.
- Popov I, Popova V, Krasnik V. Comparing the Results of Vitrectomy and Sclerectomy in a Patient with Nanophthalmic Uveal Effusion Syndrome. Medicina. 2021;57(2):120.
- Fabian ID, Reddy A, Sagoo MS. Classification and staging of retinoblastoma. Community Eye Health. 2018;31(101):11-13.
- Murphree AL. Intraocular retinoblastoma: the case for a new group classification. Ophthalmol Clin North Am. 2005;18(1):41-53.
- Shields CL, Shields JA, Cater J, Othmane I, Singh AD, Micaily B. Plaque radiotherapy for retinoblastoma: long-term tumor control and treatment complications in 208 tumors. Ophthalmology. 2001;108(11):2116-2121.
- Benz MS, Scott IU, Murray TG, Kramer D, Toledano S. Complications of Systemic Chemotherapy as Treatment of Retinoblastoma. Archives of Ophthalmology. 2000;118(4):572-575.
- Tawansy KA, Samuel MA, Shamma M, Murphree AL. Vitreoretinal complications of retinoblastoma treatment. Retina. 2006;26(7):47-52.
- Özdek Ş, Atalay HT, Chhablani J. (eds) Choroidal Neovascularization. 1<sup>st</sup> ed. Singapore (Singapore): Springer; 2020. Choroidal Neovascularization in Pediatric Population p. 203-215.
- Kohly RP, Muni RH, Kertes PJ, Lam WC. Management of pediatric choroidal neovascular membranes with intravitreal anti-VEGF agents: a retrospective consecutive case series. Can J Ophthalmol. 2011Feb;46(1):46-50.
- Avery RL. Extrapolating anti-vascular endothelial growth factor therapy into pediatric ophthalmology: promise and concern. J aapos. 2009;13(4):329-331.
- Mimouni KF, Bressler SB, Bressler NM. Photodynamic therapy with verteporfin for subfoveal choroidal neovascularization in children. Am J Ophthalmol. 2003;135(6):900-902.
- Rishi P, Gupta A, Rishi E, Shah BJ. Choroidal neovascularization in 36 eyes of children and adolescents. Eye (Lond). 2013; 27(10):1158-1168.
- Laovirojjanakul W, Sanguansak T, Yospaiboon Y, Sinawat S, Sinawat S. Laser-Induced Choroidal Neovascularizations: Clinical Study of 3 Cases. Case Rep Ophthalmol. 2017;8(2):429-435.

# NOVINKY V ČLENSKÉ EVIDENCI ČLS JEP

[www.cls.cz](http://www.cls.cz)



## NOVÁ ON-LINE PŘIHLÁŠKA NA WEBOVÝCH STRÁNKÁCH

- \* rychlá registrace pro nové členy
- \* propojení s administrátorem organizační složky
- \* on-line schvalování nových členů

## PŘIHLÁŠENÍ DO PROFILU ČLENA

- \* možnost rychlé aktualizace kontaktních údajů člena
- \* přehled evidovaných odborných společností
- \* možnost rozšíření členství o další společnosti, sekce, spolky
- \* přehled uhrazených a neuhrázených členských příspěvků
- \* možnost on-line platby prostřednictvím QR kódu
- \* doklad o úhradě členského příspěvku ke stažení

Pro přihlášení do profilu člena je nutné znát e-mail člena (zaevidovaný v členské evidenci ČLS JEP) a evidenční číslo (variabilní symbol)

Při potížích s přihlášením vám rádi pomůžeme. Kontaktujte Centrální evidenci členů ČLS JEP [cle@cls.cz](mailto:cle@cls.cz)