

KAZUISTIKA

Idiopatická trombocytopénia refraktérna na terapiu cyklosporínom A v klinickej praxi

Idiopathic thrombocytopenia refractory to therapy of cyclosporine A in clinical practice – case report

Lucia Schwarzová • Zdenko Pírník • Natália Štecová

Došlo 2. júla 2017 / Prijato 2. októbra 2017

Súhrn

Primárna idiopatická trombocytopénia (idiopatická trombocytopenická purpura) je autoimunitná porucha charakterizovaná izolovanou trombocytopéniou bez abnormalít v erytroidnej a myeloidnej/lymfoidnej línii, ktorej incidenciacia sa pohybuje okolo 1,6–3,9 na 100 000 osôb za rok. Cieľom našej práce bolo zanalyzovať prípad pacientky s diagnostikovaným ochorením imunitnej trombocytopénie (D69.3) rezistentnej na terapiu cyklosporínom A a zhodnotenie faktorov, ktoré mohli v danom prípade prispieť k neadekvátnej odpovedi na toto liečivo. Získané výsledky poukazujú pravdepodobne na multifaktoriálny pôvod ochorenia pacientky, pričom k refrakterite na terapiu cyklosporínom A mohli prispieť viaceré faktory, a to dlhodobé fajčenie, polymorfizmus MDR-1 génu, genetická predispozícia na výskyt autoimunitných ochorení, hypersenzitivita imunitného systému v podobe alergických stavov, diskutabilná compliance zo strany pacientky, prekonané infekcie ako aj vplyv niektorých užívaných liečiv.

KLúčové slová: imunitná trombocytopénia • refraktérna forma • cyklosporín A • terapia • trombocyty

Summary

Primary immune thrombocytopenia (idiopathic thrombocytopenic purpura; ITP) is an autoimmune disorder

doc. PharmDr. Zdenko Pírník, PhD. (✉)

Ústav experimentálnej endokrinológie BMC SAV

Ústav humánnej a klinickej farmakológie UVLF

Komenského 73, 041 81 Košice, SR

e-mail: pirk@uvm.sk

L. Schwarzová

Ústav humánnej a klinickej farmakológie, Katedra farmakológie a toxikológie

Univerzita veterinárskeho lekárstva a farmácie, Košice, SR

N. Štecová

Klinika hematológie a onkohematológie, Univerzitná nemocnica Louisa Pasteura, Košice, SR

characterized by isolated thrombocytopenia without abnormalities in the erythroid and myeloid/lymphoid lineages. The incidence of ITP in adults is estimated at approximately 1.6–3.9 per 100 000 persons/year. The aim of this study was to analyze a case report of a patient with diagnosed immune thrombocytopenia (D69.3) resistant to cyclosporine A therapy as well as an evaluation of factors that could contribute to an inadequate response to cyclosporine A. The results show a multifactorial origin of thrombocytopenia and a possible effect on refractivity to cyclosporine A therapy caused by long-term smoking, MDR-1 gene polymorphism, genetic predisposition to autoimmune diseases, allergic reactions as a manifestation of hypersensitivity in the immune system, controversial compliance of the patient, overcome infections as well as impact of drugs taken.

Key words: immune thrombocytopenia • refractory form • cyclosporine A • therapy • platelets

Úvod

Počas posledných troch dekád sa chápanie a manažment imunitnej trombocytopénie viackrát zmenili. Idiopatická trombocytopenická purpura (ITP) je hemoragické ochorenie spôsobené autoimunitnou poruchou charakterizovanou trombocytopéniou, normálnym stavom kostnej drene a absenciou iných zrejmych príčin nízkeho počtu trombocytov (PLT). Hoci existuje možnosť spontánnej remisie tohto ochorenia, u dospelých nebýva častá (5 %). Hlavným cieľom terapie ITP je preto zabezpečiť na hemostázu potrebný počet trombocytov, a to viac ako $20\text{--}30 \times 10^9/l^1$. V súčasnej dobe je podľa odporúčani medzinárodných odborných hematologických spoločností k dispozícii viac alternatív v rámci v prvej, druhej, resp. tretej línie terapie ITP (tab. 1). Pri tzv. núdzovej terapii (pri stavoch nekontrolovaného krvácania u pacientov s ITP) je možné použiť vysoké dávky kortikoidov spolu s intravenóznymi imunoglobulínmi, transfúziou trombocytov²⁾ či rekombinantný faktor VIIa¹⁾. V podpornej terapii ITP sa používajú hemostyptiká (etamsylát, dobessilát), antifibrinolytiká (kyselina paraminobenzoová, kyselina

Tab. 1. Odporúčaná terapia ITP²⁾

Prvá línia	kortikosteroidy (dexametazón, metylprednizolón, prednizón) intravenózne imunoglobulíny anti-D imunoglobulín	
Druhá línia	azatioprin cyklosporín A cyklofosfamid danazol dapson	mykofenolát mofetil rituximab splenektómia agonisty trombopoetínového receptora (eltrombopag, romiplostim) vinka alkaloidy (vinkristín, vinblastín)
Terapia refraktérnej ITP (terapia po zlyhaní prvej a druhej línie)		
kategória A (dostatočné informácie)	kategória B (minimálne informácie, možnosť toxicity)	
agonisty trombopoetínového receptora (eltrombopag, romiplostim)	campath-1H (rekombinantná monoklonálna protilátka proti CD52) kombinácia liečiv prvej a druhej línie kombinovaná chemoterapia (cyklofosfamid + prednizon + vinkristín + azatioprin, resp. etoposid) transplantácia hematopoetických kmeňových buniek	

ε -aminokapronová, kyselina tranexámová), plazmaferéza, vitamín K či alternatívne aj terlipresín³⁾.

Novodiagnostikovaní pacienti, resp. pacienti s miernou alebo ťažkou symptomatickou formou trombocytopénie sú konvenčne liečení kortikosteroidmi, ktoré zvyšujú počet trombocytov supresiou systémovej retikulo-endoteliálnej fagocytickej funkcie a redukujú aj tvorbu protilátok⁴⁾. Aj keď väčšina pacientov reaguje na liečbu kortikosteroidmi, po znížení ich dávkovania, resp. po ich úplnom vysadení dochádza neskôr u časti z nich k relapsu ITP. Optimálna terapia takýchto pacientov zostáva kontroverzná. V rámci farmakoterapie sa v druhej línii odporúčajú viaceré liečivá (tab. 1) a jednou z terapeutických možností je u pacientov nereagujúcich na kortikosteroidy aj niektorými autormi preferovaná splenektómia¹⁾.

Cyklosporín A (CSA) bol ako endekapeptid izolovaný z huby *Tolyocladium inflatum* objavený v roku 1971 a stal sa prvým imunosupresívnym liečivom so selektívnou imunoreguláciou T buniek bez excesívnej toxicity. CSA sa viaže na cyklofylín a tento komplex následne inhibuje kalcineurínom stimulovanú kaskádu dejov, čím je redukovaná transkripcia viacerých génov. Okrem toho, že CSA inhibuje produkciu cytokínov (predovšetkým IL-2), zvyšuje aj expresiu transformujúceho rastového faktora-B, ktorý inhibuje IL-2 stimulovanú proliferáciu T buniek⁵⁾. Pre svoj imunosupresívny efekt je CSA používaný po orgánových transplantáciách, pri aplastickej anémii, pri aplázii červených krviniek ako aj pri ďalších autoimunitne podmienených ochoreniach. V dávke 2,5–3 mg/kg/deň je CSA efektívnym liečivom aj v terapii ITP a je ho možné kombinovať aj s prednizonom. Pri jeho použití bolo klinické zlepšenie pozorované u viac ako 80 % pacientov rezistentných na terapiu prvej línie ITP pričom až 42 % z nich dosiahlo kompletnú odpoveď⁶⁾. Klinické použitie CSA je limitované hlavne jeho interakčným potenciálom (jeho plazmatickú hladinu zvyšujú inhibítory CYP P-450,

zatiaľ čo induktory CYP P-450 ju naopak znižujú) ako aj pre výskyt viacerých nežiaducich účinkov (hlavne u niektorých skupín pacientov, ako sú starší pacienti či pacienti s renálnou insuficienciou⁵⁾. CSA môže u pacientov spôsobiť nielen imunologické komplikácie (zvýšený výskyt infekcií), ale aj neurologické abnormality (neuropatie, parestézie, tremor, kŕče, bolesti hlavy, zmätenosť, ospalosť), kožné komplikácie (hirsutizmus, akné), gastrointestinálne poruchy (nauzeu a zvracanie, hypertrofiu d'asien, hepatotoxicitu, hnačky), metabolické zmeny (hyperglykémii), kardiovaskulárne komplikácie (hypertenziu, trombózy) či renálnu dysfunkciu⁵⁾.

Predložená práca približuje prípad pacientky s ITP a jej terapiu zaznamenanú počas osemnástich rokov, ako aj analýzu faktorov, ktoré mohli viesť k vzplanutiu ochorenia a k refrakterite ochorenia na terapiu CSA.

Kazuistika pacientky s ITP

Pacientka vo veku 31 rokov bola po vykonanom gynekologickom zákroku pre protrahovanú metrorágiu s kritickým poklesom hematologických parametrov (Hb 30 g/l, PLT 12–10⁹/l) odoslaná na kliniku hematológie a onkohematológie pre suspektnú diagnózu autoimunitnej trombocytopénie pri verifikovaných antitrombocytárných protilátkach.

Rodinná anamnéza: Otec a matka zomreli na infarkt myokardu, brat zomrel na lupus erythematosus a sestra na diabetes mellitus, pacientka má ešte dvoch žijúcich súrodencov.

Osobná anamnéza: Matka dvoch detí, po druhom pôrode sa objavilo krvácanie do mozgu, inak bez ďalších vážnejších predchádzajúcich ochorení, nikotinizmus (dlhodobou 20 cigariet denne) a udávaná alergia na gumu a plast, výška 152 cm, 71 kg, BMI = 30,7, TK 140/75 mm Hg, teplota 36,7 °C.

Lieková anamnéza: Pred hospitalizáciou na gynekologickej klinike neudávala žiadnu farmakoterapiu, na gynekologickej klinike jej bol naordinovaný medroxyprogesterón.

ORL vyšetrenie: laryngitis chronica acuta exacerbata.

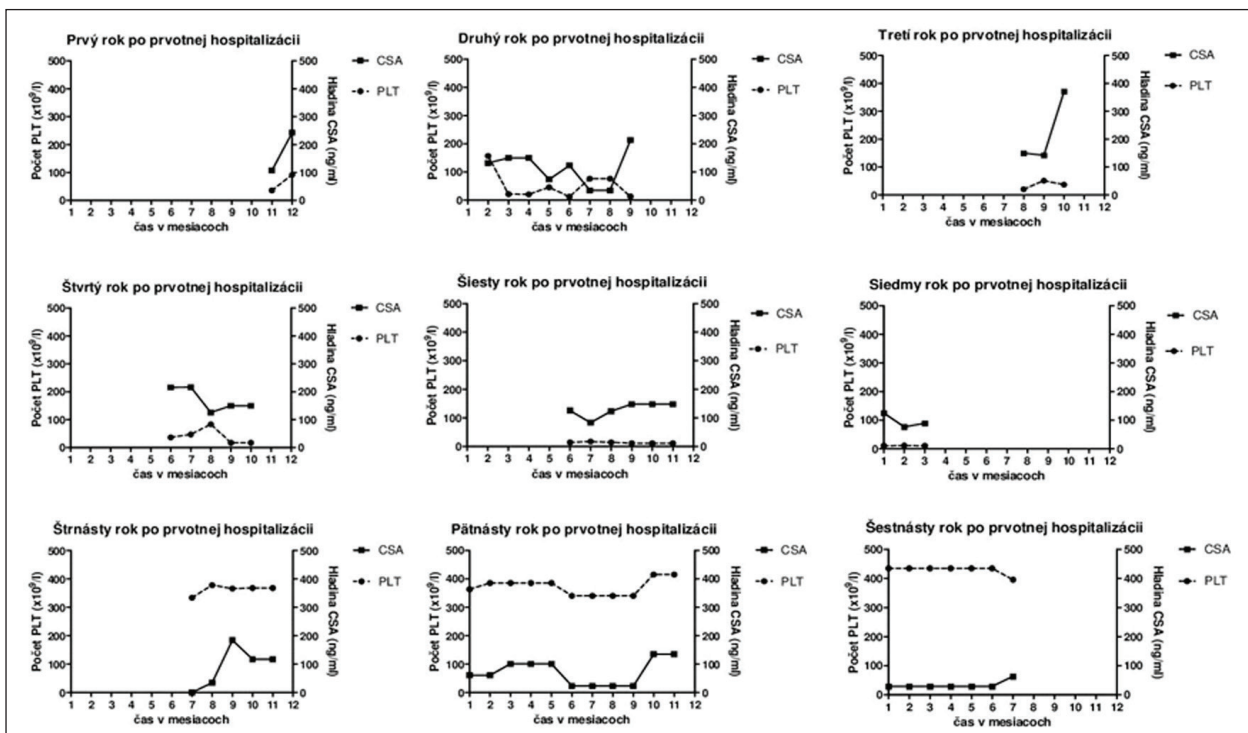
Kožné vyšetrenie: dermatitis contacta irritativa (post laeucoplast).

Stomatologické vyšetrenie: extrakcia zuba 14 (fokus).

Fyzikálne a biologické vyšetrenie pri prijatí: orientovaná, normostenická, výživa a hydratácia primeraná, afebrilná, s prejavmi hemoragickej diatézy na koži (početné hematómy a petéchie na horných končatinách). Hlava je orientovaná, neurologicky v norme, orofarynx začervenaný, uši a nos bez výtoky, tonzily nezväčšené. Krk je súmerný, štítina žľaza a lymfatické uzliny nezväčšené, pulzácie na karotidách hmatné. Hrudník súmerný, eupnoe, dýchanie vezikulárne, bez vedľajších fenoménov. Frekvencia srdca pravidelná (78/min), ozvy ohraňované. Abdomen priehmatný, bez palpačnej citlivosti, hepar negatívny, lien negatívny, tapot bilaterálne negatívny. Dolné končatiny bez opuchov a varixov. V rámci hematologických ukazovateľov boli viaceré z nich mimo referenčných hodnôt (erytrocyty $2,1\text{--}2,9 \times 10^{12}/\text{l}$, stredný objem erytrocytov 79,0–88,5 fl, hemoglobín 69–109 g/l, leukocyty $16,0\text{--}15,6 \times 10^9/\text{l}$, trombocyty $12\text{--}35 \times 10^9/\text{l}$).

Farmakoterapia počas hospitalizácie: erytrocytárne preparáty (i.v.), etamsylát (i.v. aj p.o.), terlipresín (i.v.), perorálne preparáty železa, kyselina askorbová (p.o.), medroxyprogesterón (p.o.), hydroxyprogesterón (p.o.), prednizon (p.o.), perorálne antacidá (p.o.), ranitidín (p.o.), ofloxacín (p.o.), roxitromycín (p.o.), flukonazol (p.o.).

Priebeh ochorenia: Počas prvej hospitalizácie bola pacientka saturovaná erytrocytmi a boli realizované kompletné hematologické vyšetrenia so záverom imunitnej trombocytopenie a s vylúčením lymfoproliferatívneho ochorenia. V rámci prvého roka po stanovení diagnózy (Dg) bola realizovaná farmakoterapia glukokortikoidmi a vykonaná splenektómia (ako prvé doporučované postupy terapie ITP s udávanou účinnosťou u cca 85 % pacientov), ktoré však mali len limitovaný terapeutický efekt. Z uvedeného dôvodu bola pacientka okrem prednizonu (v prvom, treťom, siedmom, ôsmom a jedenástom roku po stanovení Dg) intermitentne opakovane preliečená aj viacerými imunosupresívnymi pôsobiacimi liečivami ako boli CSA (obr. 1), interferón alfa-2b (v treťom roku po stanovení Dg), danazol (v treťom a štvrtom roku po stanovení Dg), cyklosporín (v šiestom roku po stanovení Dg), cyklofosfamid (v siedmom roku po stanovení Dg), resp. mykofenolát mofetil (v 3. a 4. roku po stanovení Dg) no bez očakávaného terapeutického účinku. Pozitívny dlhodobjší terapeutický efekt a vzostup trombocytov bol zaznamenaný až po terapii rituximabom (v priebehu 8. roka po stanovení Dg). Potreba viacerých naplánovaných chirurgických zákrokov si u pacientky vyžadovala prípravu intravenóznymi imunoglobulínmi (v 6. a 7. roku po stanovení Dg), po ktorých nastal krátkodobý vzostup trombocytov. Etamsylát, terlipresín a kyselina paraaminobenzoová boli podávané na zvládnutie krvácania v čase, kedy nebolo možné pacientke podať transfúzie krvných preparátov, kvôli prítomnosti protilátok. K primárnej diagnóze ITP sa neskôr pridružila aj autoimunitná hemolytická anémia (AIHA), ktorej ataky boli kompenzované metylpred-



Obr. 1. Namerané hodnoty počtu trombocytov (PLT) vo vzťahu k plazmatickej hladine cyklosporínu A (CSA) zaznamenané počas kontrolných vyšetrení v jednotlivých etapách liečby u pacientky s diagnostikovanou primárnou idiopatickou trombocytopeniou

nizolónom, prednizonom, cyklofosfamidom, CSA a erythropoetínom.

Diskusia

Aj keď sa pacientke pre použitú imunosupresívnu terapiu nepodarilo jednoznačne verifikovať diagnózu systémového lupus erythematosus (SLE), v jej rodinnej anamnéze bol jeho výskyt potvrdený, pričom bolo dokázané, že ak má už jeden súrodeneц SLE, riziko výskytu tohto, resp. iného autoimunitného ochorenia u druhého súrodence je až 20-krát vyššie v porovnaní so zvyškom populácie⁷⁾. Okrem uvedeného viaceré štúdie poukazujú aj na vyššie riziko výskytu SLE resp. iného autoimunitného ochorenia k prvotne stanovenej diagnóze ITP u žien v strednom veku^{8–11)}. Na autoimunitnú príčinu ITP môže u pacientky poukazovať aj to, že u nej bola tesne pred stanovením diagnózy ITP zaznamenaná aj dermatitída po aplikácii leukoplastu, pričom v literatúre sú údaje o asociácii trombocytopenie refraktérnej na terapiu CSA či iné imunosupresíva s výskytom alergickej reakcie na plasty¹²⁾. Vzhľadom k tomu, že prednizon ako liečivo prvej voľby ITP mal u pacientky len krátkodobý terapeutický efekt, bol nahradený CSA. Hoci je CSA na Slovensku, resp. v Českej republike v danej indikácii používaný iba v “off-label” indikácii^{13–14)} je jeho podávanie pri ITP klinicky zdokumentované a odpublikované¹⁵⁾. CSA bol v terapii u pacientky použitý celkovo 6krát, z toho 2krát ako monoterapia ITP, resp. AIHA, pričom použitie CSA pri refraktérnej trombocytopenii sa považuje za efektívne vzhľadom k supresii aktivácie CD4 T buniek¹⁶⁾ a hoci efektívna odpoveď nie je vždy zaručená¹⁷⁾, pohybuje sa odhadom na úrovni 25 % u refraktérnych ITP stavov¹⁸⁾. U pacientky bol CSA v terapii ITP intermitentne použitý v dávkach od 1,25–5 mg/kg/deň, pričom sa za optimálnu terapeutickú dávku CSA v terapii ITP dá považovať rozmedzie 2,5–3 mg/kg/deň¹⁹⁾. Už terapia nízkymi dávkami CSA u refraktérnej formy ITP je však asociovaná s odpoveďou na jeho liečbu u 40–55 % pacientov²⁰⁾ a až u jednej tretiny pacientov je asociovaná aj s dlhodobou remisiou ochorenia⁶⁾.

Napriek tomu, že boli pacientke počas celej doby užívania CSA stanovované jeho hladiny na zabezpečenie minimalizácie nežiaducich účinkov terapie, neexistuje jednoznačná korelácia medzi dávkou CSA a jeho hladinou v krvi. Hladina CSA by sa však počas terapie ITP mala pohybovať v rozmedzí 200–400 ng/ml²⁰⁾, pričom priemerná nameraná hladina CSA sa u pacientky pohybovala na úrovni $124,09 \pm 12,98$ ng/ml (najnižšia 34,2 ng/ml a najvyššia 370,91 ng/ml) a počet trombocytov na úrovni $140,3 \pm 28,33 \times 10^9/l$ (najnižší $10 \times 10^9/l$ a najvyšší $435 \times 10^9/l$). Jedným z možných vysvetlení refrakterity na účinok CSA u pacientky by mohla byť jej len čiastočná compliance, vzhľadom k tomu, že sa v jej anamnéze už viackrát vyskytol prípad non-compliance s diklofenakom a tolperizonom či dokonca aj s imunosupresívne pôsobiacim liečivom (mykofenolát mofetilom), ktoré si sama naordinovala v priebehu šiesteho roka po stanovení Dg. K refrakterite na CSA však v danom prípade mohlo prispievať aj viacero ďalších skutočností, ako napríklad

to, že pacientka je dlhodobá silná fajčiarka a dlhodobí fajčiari zároveň vykazujú aj vyššie percento rezistencie na CSA²¹⁾. Ďalším dôvodom refrakterity na terapiu CSA by mohol byť génový polymorfizmus MDR-1 génu súvisiaci s rezistenciou na uvedené liečivo, pričom je známe, že TT genotyp uvedeného génu je asociovaný nielen s vyšším zastúpením v rómskej populácii²²⁾, ku ktorej patrí aj uvedená pacientka (polymorfizmus MDR-1 génu sa však u danej pacientky nestanovoval), no je frekventovanejší aj u žien, a je spojený aj s vyšším výskytom rezistencie na CSA²¹⁾.

Výskyt, resp. vznik autoimunitnej trombocytopenie môže byť ojedinele navodený aj užívaním niektorých liečiv, pričom sa u pacientky počas sledovaného obdobia vyskytli aj také, u ktorých bol tento fakt aj klinicky zdokumentovaný, ako to bolo napr. pri užívaní penicilínu, sulfametoxazol/trimetoprimu²³⁾, flukonazolu, diklofenaku, ibuprofenu, hydrochlorotiazidu, furosemidu, diazepamu^{24–25)}, gliklazidu²⁶⁾, ranitidínu²⁷⁾, metylprednizolónu²⁸⁾, či nízkomolekulárných heparínov^{29–30)}. Prechodné zníženie počtu PLT bolo popísané aj v dvoch kazuistikách po užívaní kaptoprilu³¹⁾ a ciprofloxacínu³²⁾, ktoré sa v pacientkinej liekovej anamnéze taktiež vyskytovali.

Keďže pacientka nereagovala na viacnásobné pokusy terapie rôznymi typmi liečiv, naskytá sa otázka, prečo nakoniec dosiahla dlhodobú remisiu. Za kompletnú remisiu pacientky je pravdepodobne zodpovedná terapia rituximabom, čím pacientka spadá do skupiny asi 30 % refraktérnych pacientov, ktorí dosahujú dlhodobú kompletnú remisiu indukovanú rituximabom³³⁾. Neskorší efekt terapie rituximabom bol u pacientky zaznamenaný po ôsmich mesiacoch od prvotného podania, čím korešponduje s priemerom prejavu oneskorenej terapeuticko-odpovede, ktorá sa pohybuje od piatich mesiacov po jeden rok^{34–35)}.

Výsledky tejto práce poukazujú pravdepodobne na multifaktoriálny pôvod ochorenia pacientky, pričom k refrakterite na terapiu CSA mohli prispieť viaceré z nich, ako bolo dlhodobé fajčenie, možný polymorfizmus MDR-1 génu, genetická predispozícia na výskyt autoimunitných ochorení, hypersenzitivita imunitného systému v podobe alergických stavov, diskutabilná compliance zo strany pacientky, prekonané infekcie ako aj vplyv niektorých užívaných liečiv.

Práca bola súčasťou rigorózneho konania prvého autora článku.

Konflikt záujmov: žiadny.

Literatúra

1. **Lakshmanan S., Cuker A.** Contemporary management of primary immune thrombocytopenia in adults. *Journal of Thrombosis and Haemostasis* 2012; 10, 1988–1998.
2. **Cines D. B., et al.** The Handbook First Edition. Immune thrombocytopenia. European School of Haematology 2011.
3. **Penka M., a kol.** Neonkologická hematologie. Praha: Grada Publishing 2009.
4. **Mizutani H., et al.** Mechanisms of corticosteroid action in immune thrombocytopenic purpura (ITP): experimental studies using ITP-prone mice. *Blood* 1992; 79, 942–947.
5. **Kahan B. D.** Cyclosporine. *The New England Journal of Medicine* 1989; 321, 1725–1738.

6. **Emilia G., et al.** Long-term salvage therapy with cyclosporin A in refractory idiopathic thrombocytopenic purpura. *Blood* 2002; 99, 1482–1485.
7. **Vyse T. J., Todd J. A.** Genetic analysis of autoimmune disease. *Cell* 1996; 85, 311–318.
8. **Shiozaki H., et al.** Autoantibodies neutralizing thrombopoietin in a patient with amegakaryocytic thrombocytopenic purpura. *Blood* 2000; 95, 2187–2188.
9. **Gesundheit B., et al.** Cyclosporin A in the treatment of refractory immune thrombocytopenic purpura in children. *European Journal of Haematology* 2001; 66, 347–351.
10. **Neylon A. J., et al.** Clinically significant newly presenting autoimmune thrombocytopenic purpura in adults: a prospective study of a population-based cohort of 245 patient. *British Journal of Haematology* 2003; 122, 966–974.
11. **Simanek R., et al.** Late spontaneous remissions in severe adult autoimmune thrombocytopenia. *Annals of Hematology* 2007; 86, 705–710.
12. **Khawandanah M. O., et al.** Autoimmune hemolytic anemia and thrombocytopenia attributed to an intrauterine contraceptive device. *Transfusion* 2015; 55, 657–660.
13. **Súhrn charakteristických vlastností lieku.** Equoral 100 mg. Štátny ústav pre kontrolu liečiv. Dostupné z: <https://www.adcc.sk/web/humanne-lieky/spc/equoral-100-mg-spc-6549.html>
14. **Súhrn charakteristických vlastností lieku.** Sandimmun Neoral. 100mg. Štátny ústav pro kontrolu léčiv. <http://www.sukl.cz/modules/medication/detail.php?code=0015641&tab=texts>
15. **Tesfaye H., et al.** Cyclosporine use in miscellaneous clinical settings other than organ transplantations: Is there any evidence for target levels? *Annals of Transplantation* 2008; 13, 34–40.
16. **Choi P. Y., et al.** A novel triple therapy for ITP using high-dose dexamethasone, low-dose rituximab, and cyclosporine (TT4). *Blood* 2015; 126, 500–503.
17. **Pasquale D., et al.** Chronic relapsing thrombotic thrombocytopenic purpura: role of therapy with cyclosporine. *American Journal of Hematology* 1998; 57, 57–61.
18. **Souček M., a kol.** Vnitřní lékařství. 1. díl. Praha: Grada Publishing 2011.
19. **Provan, D., Newland A. C.** Current Management of Primary Immune Thrombocytopenia. *Advances in therapy* 2015; 32, 875–887.
20. **Choudhary D. R., et al.** Efficacy of cyclosporine as a single agent therapy in chronic idiopathic thrombocytopenic purpura. *Haematologica* 2008; 93, e61.
21. **Daniel F., et al.** Multidrug Resistance Gene-1 Polymorphisms and Resistance to Cyclosporine A in Patients with Steroid Resistant Ulcerative Colitis. *Inflammatory Bowel Disease* 2007; 13, 19–23.
22. **Sipeky C., et al.** Genetic variability and haplotype profile of MDR1 (ABCB1) in Roma and Hungarian population samples with a review of the literature. *Drug metabolism and Pharmacokinetics* 2011; 26, 206–215.
23. **Abrams C.S., et al.** Thrombocytopenia. *Goldman's Cecil Medicine*. 25th ed. Philadelphia, PA: Elsevier Saunders 2016.
24. **Agarwal A., et al.** Fluconazole-induced thrombocytopenia. *Annals of Internal Medicine* 1990; 113, 899.
25. **Bemt V. D., et al.** Drug-induced immune thrombocytopenia. *Drug Safety* 2004; 27, 1243–1252.
26. **Buck M. L.** Drug-induced Thrombocytopenia. *Pediatric Cases from the Medical Literature. Pediatric Pharmacology* 2010; 16, 1–4.
27. **Visentin G. P., Liu C. Y.** Drug induced Thrombocytopenia. *Hematology/Oncology Clinics of North America* 2007; 21, 685–693.
28. **Bangia A. V., et al.** Ranitidine-induced thrombocytopenia: A rare drug reaction. *Indian Journal of Pharmacology* 2011; 43, 76–77.
29. **Royer B., et al.** Methylprednisolone-induced immune thrombocytopenia. *Blood* 2010; 115, 5431–5432.
30. **Ahmed I., et al.** Heparin induced thrombocytopenia: diagnosis and management update. *Postgraduate Medical Journal* 2007; 83, 575–582.
31. **Reese J. A., et al.** Identifying drugs that cause acute thrombocytopenia: an analysis using 3 distinct methods. *Blood* 2010; 116, 2127–2133.
32. **Grosbois B., et al.** Thrombocytopenia induced by angiotensin converting enzyme inhibitors. *British Journal of Medicine* 1989; 298, 189–190.
33. **Teh C, McKendrick M.** Ciprofloxacin-induced thrombocytopenia. *Journal of Infection and Chemotherapy* 1993; 27, 213–215.
34. **Hasan A., et al.** Treatment with rituximab in chronic ITP patients induces long-lasting responses in approximately 30% of patients but even these patients may relapse. *Repeated Courses of Rituximab in Chronic ITP: Three Different Regimens. American Journal of Hematology* 2009; 84, 661–665.
35. **Cooper N., et al.** The efficacy and safety of B-cell depletion with anti-CD20 monoclonal antibody in adults with chronic immune thrombocytopenic purpura. *British Journal of Haematology* 2004; 125, 232–239.