

Extraintestinální forma Crohnovy choroby

Slezáková L.¹, Drlík L.¹, Pock L.², Staněk R.³

¹Dermatovenerologické oddělení, Šumperská nemocnice a.s.

²Dermatohistopatologická laboratoř, Praha 8

³Gastroenterologická poradna, Šumperská nemocnice a.s.

Souhrn

Extraintestinální forma Crohnovy choroby

Uvádíme případ pacientky ve věku 57 let se základní diagnózou Crohnovy choroby, která se manifestovala kožními projevy na dolních končetinách připomínajícími erythema nodosum. Histologické vyšetření i klinický průběh vedly k diagnóze metastatické formy Crohnovy choroby. Celková léčba kortikosteroidy dosáhla postupného zhojení kožních projevů.

Klíčová slova: Crohnova nemoc – kožní forma – extraintestinální manifestace

Summary

Extraintestinal Form of Crohn's Disease

We report a case of a 57-year-old woman with the primary diagnosis of Crohn's disease with clinical cutaneous signs of erythema nodosum-like lesion on the lower extremities. Clinical course and skin biopsy confirmed the diagnosis of metastatic form of Crohn's disease. Cutaneous symptoms gradually healed with systemic corticosteroid therapy.

Key words: Crohn's disease – cutaneous form – extraintestinal manifestation

ÚVOD

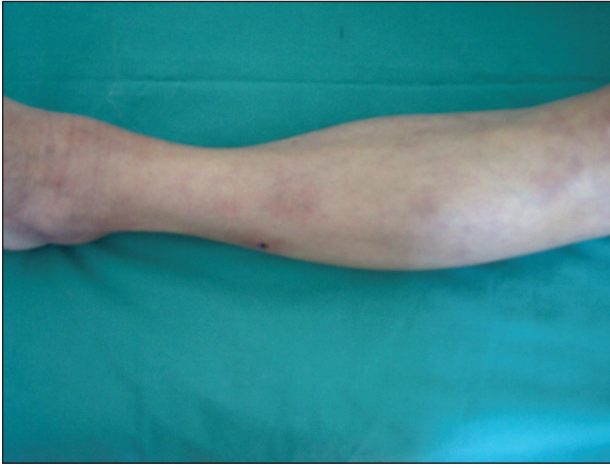Crohnova choroba je chronické zánětlivé onemocnění jakékoliv části trávicí trubice. Zánět je segmentální, transmurální a v typických případech granulomatózní. Kožní projevy Crohnovy choroby se vyskytují ve 22–44 % případů (9). Mezi častější léze se řadí perianální a peristomální ulcerace, píštěle nebo abscesy (13). Další kožní onemocnění popsána v asociaci s Crohnovou nemocí jsou pyoderma gangraenosum, erythema nodosum, afty v dutině ústní a sekundární kožní změny při malabsorpci (8). K méně běžným patří multiformní erytém, epidermolysis bullosa acquisita, nodózní polyarteriitida a vitiligo (3). Byly popsány také granulomatózní papuly a noduly na vulvě (15).

KAZUISTIKA

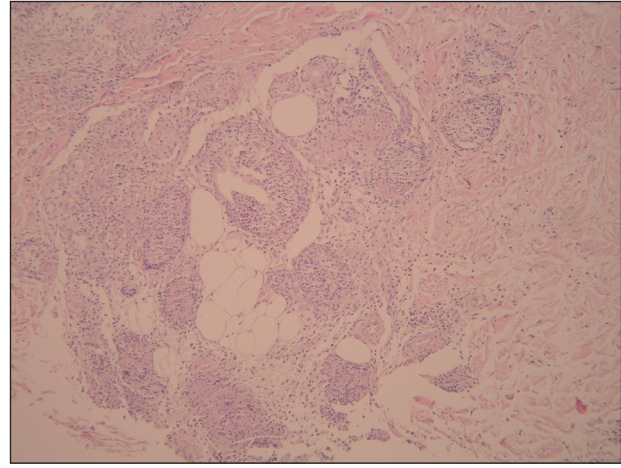
U pacientky ve věku 57 let byla diagnostikována v dubnu 2008 Crohnova choroba ileocékální části střeva.

Za měsíc od stanovení této diagnózy se objevily otoky nártů a kotníků, zejména na levé dolní končetině, bolestivost hlezen při chůzi, teploty s maximem 38,7 °C, zimnice a třesavky. Pacientka byla vyšetřena lékařem na pohotovosti, který vyjádřil podezření na dnovou artritidu, injekčně aplikoval diklofenak. Došlo ke krátkodobé úlevě od potíží. Následující den se nově vytvořily na kůži zarudlé bolestivé uzly, přetrvávaly febrilie. Pacientka byla odeslána k hospitalizaci.

Mimo Crohnovu chorobu se s ničím neléčila. Užívala mesalazin v dávce 1000 mg 3krát denně, azathioprin 50 mg rovněž 3krát denně a ciprofloxacin 500 mg 2krát denně. Z operací uvedla cholecystektomii, hysterektomii s bilaterální adnexektomií a apendektomií. Alergie negovala. V gynekologické anamnéze uvedla dva porody a jednu extrauterinní graviditu. Byla zaměstnána jako pracovníce úklidu, 15 let nekouřila, dříve kouřila 3 cigarety denně. Její bratr zemřel ve 37 letech na nádorové onemocnění, které pacientka nedokázala přesněji specifikovat. Na dolních končetinách na hranách plošek, v okolí mediálních i laterálních kotníků a na bérkách bylo přítomno několik zarudlých indurovaných palpačně teplých a citlivých uzlů velikosti do 2 cm v průměru, otoky nártů



Obr. 1. Metastatická varianta Crohnovy choroby klinického obrazu erythema nodosum.



Obr. 2. V dolním koriu při subcutis jsou četné granulomatózní uzlíky sarkoidálního typu navíc s extravazálními erytrocyty s nečtnými fragmenty polynukleárních a menšími infiltráty lymfocytů (HE, zvětš. 200x).

a kotníků bilaterálně (obr. 1). Pacientka byla přijata s pracovní diagnózou erythema nodosum při Crohnově nemoci střev.

Laboratorní vyšetření prokázalo v krevním obraze leukocytózu 14,6 (reference: 4-10x10⁹/l), snížený hemoglobin na 90 (reference: 120-160 g/l) a v biochemickém vyšetření vzrůst C-reaktivního proteinu na 99,9 (reference: 0 až 10 mg/l). Na RTG srdce a plic nebyl patologický nále. Dále bylo provedeno oční vyšetření pro zarudnutí pravého oka. Oftalmolog konstatoval akutní episkleritidu a konjunktivitidu. Neurčil, zda se jednalo o oční manifestaci Crohnovy choroby. Terapie byla započata perorálním podáváním ibuprofenu v denní dávce 1200 mg, lokálně byly aplikovány teplé zábaly bérků, polysan a krém obsahující betamethason s gentamicinem. Na doporučení oftalmologa byly podávány oční kapky s kombinací tobramycinu a dexamethasonu. Ovšem uzly na bérkách se nadále rozšiřovaly do velikosti i četnosti, byly více bolestivé a pacientka stále febrilní. Z těchto projevů byla tedy provedena probatorní excize. Histologický nále popsal méně intenzivní leukocytoklastickou vaskulitidu a granulomatózní strukturu při subcutis, které spadají do polymorfního obrazu kožních projevů metastatické varianty Crohnovy choroby (obr. 2). Vzhledem k nelepšícímu se klinickému stavu byla změněna antibiotická terapie, místo ciprofloxacinu byl podáván 1 g amoxicilinu s kyselinou klavulanovou 3krát denně, byly přidány kortikoidy v per os formě, Prednison v počáteční dávce 50 mg/den (hmotnost pacientky 60 kg). Ke stabilizaci lokálních projevů došlo za 5 dní. Dávka byla postupně snižována až do úplného vymizení kožních projevů, kortikoidy byly vynechány po 21 dnech užívání. Na kůži přetrvávaly pozánětlivé hyperpigmentace.

Po propuštění z našeho oddělení byla gastroenterologem indikována CT enteroklyza, která potvrdila enterokolickou fistulaci s ústím sledovatelným v rektosigmatu. V říjnu 2008 byla pacientka vyšetřována pro akutní gastro-

intestinální symptomatologii, 14 dní trvající průjem až v intervalech po 2 hodinách, opakované zvracení, difúzní bolesti břicha akcentované v oblasti pravého podbříšku. Bylo provedeno sonografické vyšetření břicha, při kterém bylo popsáno zesílení stěny terminálního ilea 5–6 mm, infiltrace tuku v okolí, absces nebyl přítomen. Kolonoskopické vyšetření se zdařilo jen do sigmatu. Při kontrolním CT vyšetření břicha a pánve byly v ileocekální oblasti prokázány, stejně jako při minulém vyšetření v dubnu 2008, typické změny Crohnovy nemoci, přičemž nedošlo k progresi ani k regresi lokálního střevního nálezu. Pacientka byla indikována k resekčnímu výkonu ileocekálního úseku střev vzhledem k přetrvávající klinické i laboratorní aktivitě onemocnění a neefektivnosti medikamentózní léčby zahrnující imunosupresi; biologická léčba anti-TNF α nebyla indikována.

DISKUSE

Kožní metastatická forma Crohnovy choroby se řadí k vzácným manifestacím tohoto zánětlivého onemocnění střev (9). Nebývá často rozpoznána (7). Na kůži dominuje obraz tvorby uzlů, indurovaných ložisek až ulcerací (10). Histologický nále bývá totožný se základní chorobou. Tyto kožní symptomy vznikají nezávisle na délce trvání interního onemocnění, pohlaví a aktivitě choroby (6). V polovině případů jsou postiženy dolní končetiny (12). V diferenciální diagnóze je nutné zvažovat erythema nodosum, nodulární vaskulitidu, sarkoidózu (1). K potvrzení diagnózy je třeba bioptické vyšetření (11), které potvrdí granulomatózní zánět v koriu reprezentovaný obrovskobuněnými nekaseifikujícími granulomy (3, 9). Histopatologický obraz změn perianálně a v ústní dutině má charakter purulentně granulomatózního zánětu provázeného pseudoepiteliomatózní hyperplázií epidermis.

Metastatické projevy Crohnovy choroby jsou dosti polymorfní. Často mají charakter granulomů sarkoidálního typu nebo s difúzním uspořádáním – v případě povrchnější lokalizace s lichenoidními změnami epidermis. Léze napodobující klinicky erythema nodosum mohou mít jeden ze čtyř obrazů: a) septální panikulitidu ve smyslu klasického erythema nodosum, b) v koriu lokalizovaných sarkoidálních uzlů, c) v koriu lokalizované granulomatózní vaskulitidy malých cév nebo leukocytoklastické vaskulitidy, d) benigní kožní nodózní polyarteriitidy (4). Přestože oftalmolog v našem případě nedával oční postižení do souvislosti se střevním onemocněním, jednalo se zřejmě o projevy související s Crohnovou chorobou vzhledem k častému extraintestinálnímu postižení – očnímu i kloubnímu. V terapii kožních projevů Crohnovy nemoci se užívá prednison, sulfasalazin (5), azathioprin, metronidazol, cyklosporin (2). V léčbě lézí erythema nodosum a pyoderma gangraenosum, stejně jako střevní manifestace Crohnovy choroby neodpovídající na jinou terapii (14), je vysoce efektivní biologická léčba (anti-TNF α).

ZÁVĚR

V případě naší pacientky jsme prokázali metastatickou variantu Crohnovy choroby klinického obrazu erythema nodosum s histopatologickým nálezem drobné leukocytoklastické vaskulitidy v horním koriu a v dolním koriu lokalizovaných sarkoidálních granulomů. Již podávaný mesalazin a azathioprin neměly vliv na průběh kožních symptomů. Onemocnění bývá často zaměňováno za erythema nodosum. Proto pro správné stanovení diagnózy je nutné histologické vyšetření. Projevy metastatické formy Crohnovy nemoci na kůži mohou předcházet o měsíce až roky střevní manifestaci, kožní vyšetření tedy může vést k včasné diagnostice a léčbě střevního onemocnění.

LITERATURA

- BURGDORF, WHC., PLEWIG, G., WOLFF, HH., LANDTHALER, M. *Braun-Falco's Dermatology*, Springer, 2009, p.559.
- CARRANZA, DC., YOUNG, L. Successful treatment of metastatic Crohn's disease with cyclosporine. *J Drugs Dermatol*, 2008 Aug, 7(8), p.789-91.
- CRITON, S. Metastatic Crohn's Disease. *Indian J Dermatol Venereol Leprol*, 1998, 64, p.80-2.
- ELDER, D., ELENITSAS, R., JAWORSKY, CH., JOHNSON B. *Lever's Histopathology of the Skin*. Philadelphia, Lippincot – Raven, 2005, 9th edition.
- GISSEROT, O., CARSUZAA, F., TERRIER, JP., LOMBARD, M., MARROT, F. Cutaneous metastatic Crohn disease. Apropos of a case. *Rev Med Interne*, 1997, 18(6), p.477-80.
- GUEST, GD., FINK, RLW. Metastatic Crohn's disease: case report of an unusual variant and review of the literature. *Dis Colon Rectum*, 2000, 43, p.1764-1766.
- HACKZELL-BRADLEY, M., HEDBLAD, M.-A., STEPHANSSON, EA. Metastatic Crohn's disease: Report of 3 cases with special reference to histopathologic findings. *Arch Dermatol*, 1996, 132, p.928-932 (22 ref.)
- HOWARD, A., WHITE, CR. Jr. Cutaneous Crohn's disease. In: BOLOGNA, JL., JORIZZO, JL., RAPINI, RP. *Dermatology*, New York, Mosby, 2008, p.1433-1434.
- KAFITY, AA., PELLEGRINI, AE., FROMKES, JJ. Metastatic Crohn's disease. A rare cutaneous manifestation. *J Clin Gastroenterol*, 1993 Dec, 17(4), p.300-3.
- LACINA, L., ŠTORK, J., ŠLAJSOVÁ, M., BĚLOHRADSKÁ, H. Bolestivé ulcerující noduly bérčů. *Čs. Derm*, 80, 2005, 4, p.229-30.
- PANACKEL, C., JOHN, J., KRISHNADAS, D., VINAYAKUMAR, KR. Metastatic Crohn's disease of external genitali. *Dermatol*, 2008, 53, p.146-8.
- PLECHATÁ, V., PEYCHL, L. Kožní projevy u Crohnovy choroby. *Čs. Derm*. 72, 1997, 2, p.63-65.
- ŠTORK, J., et al. *Dermatovenerologie, Galén*, 2008, p.243.
- TAVARELA VELOSO, F. Review article: skin complications associated with inflammatory bowel disease. *Aliment Pharmacol Ther*, 2004 Oct, 20 Suppl 4, p.50-3.
- YU, JT., CHONG, LY., LEE, KC. Metastatic Crohn's disease in a Chinese girl. *Hong Kong Med J*, 2006 Dec, 12(6), p.467-9.

Došlo do redakce: 10. 9. 2009

MUDr. Lenka Slezáková
Dermatovenerologické oddělení
Šumperská nemocnice a.s.
Nerudova 640/41
787 52 Šumperk
E-mail: l.slezakova@email.cz