

Alergická reakcia na kontakt s rastlinou

Toxicodendron radicans

Kováčiková Curková A., Žilínek O., Benová B., Šimaljaková M.

Dermatovenerologická klinika LF UK a UN Bratislava, Slovenská republika
prednostka kliniky prof. MUDr. Mária Šimaljaková, PhD.

SÚHRN

Sumach jedovatý (česky jedovatec kořenující, anglicky „Poison Ivy“) rastlinný druh *Toxicodendron radicans* je bežne sa vyskytujúca jedovatá rastlina, ktorá rastie predovšetkým na území severnej Ameriky a v pobrežných oblastiach Kanady. Rastline sa darí vo vlhkých močiarnych oblastiach a v povodiach riek. Sumach jedovatý je známy produkciou iritačného olejnatého organického alergénu – miazgy, ktorá sa nazýva urushiol. Chemicky sa jedná o zmes pentadecylcatecholov. Urushiol je lepkavej konzistencie a pri kontakte ľahko prilne na kožu, oblečenie, športové náradie alebo srst zvierat. Kontaktná dermatitída vyvolaná sumachom jedovatým je charakterizovaná výrazne svrbivým exantémom, vezikulami, prípadne sa môže vyvinúť až anafylaktická reakcia.

Autori prezentujú klinický prípad 27-ročného muža s urushiol-indukovanou impetiginizovanou kontaktnou dermatitídou. Pacient sa vrátil zo Spojených štátov amerických, zo štátu Washington, kde dlhodobejšie kajakoval na divokej vode. Autori chcú v článku zdôrazniť dôležitú úlohu dermatológov v rozpoznaní u nás zriedkavého alergénu, ktorý sa vyskytuje v importovaných prípadoch aj na území našich krajín.

Kľúčové slová: sumach jedovatý – *Toxicodendron radicans* – alergická kontaktná dermatitída

SUMMARY

Allergic Reaction to Contact with *Toxicodendron radicans*

Toxicodendron radicans (“Poison ivy”) is a common poisonous plant. It is found, especially, in North America, including the maritime provinces of Canada. It grows well in areas in wet marshlands and river catchment areas. Poison ivy is well known for its production of an irritating substance, an oily resin called urushiol – a mixture of pentadecylcatechols. Urushiol is very sticky and easily attaches to the skin, clothing, tools, equipment or pet's fur when touching the plant. Poison ivy contact dermatitis develops with itchy rash, blisters, reactions can progress to anaphylaxis. We report the case of a 27-year-old male with urushiol-induced contact dermatitis with impetiginization. He returned from Washington in The United States of America, where he did wild water kayaking. Authors want to highlight the role of dermatologists in detecting this unusual sensitizer occurring in imported cases in our countries.

Key words: poison ivy – *toxicodendron radicans* – allergic contact dermatitis.

Čes-slov Derm, 87, 2012, No. 4, p. 145–148

ÚVOD

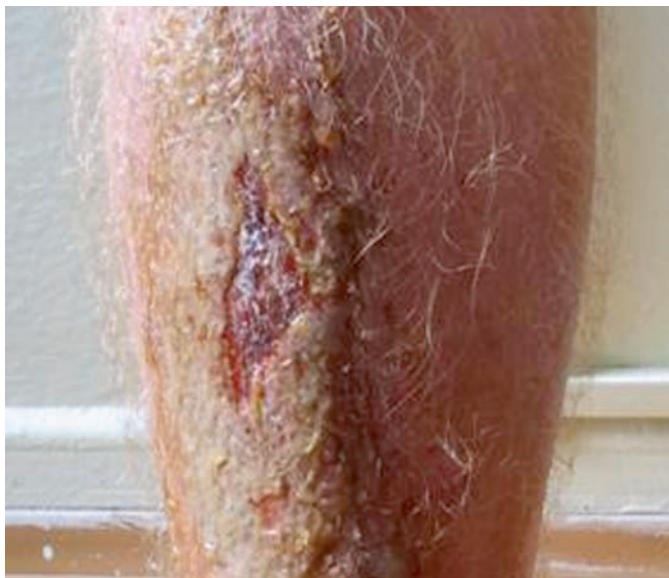Druh Sumach jedovatý je slovenské pomenovanie rastliny („Poison Ivy“) – latinsky *Toxicodendron radicans*, česky jedovatec kořenující (žahavá škumpa kořenující). Je to jedovatá rastlina rastúca na väčšine územia Severnej Ameriky, vrátane pobrežných provincií Kanady, v Quebecu, Ontariu, Manitobe, ako aj v horských oblastiach Mexika. Endemické oblasti pre výskyt sumachu jedovateho sú predovšetkým vlhké územia pri vode, pozdĺž rieky Mississippi a v močiarnych oblastiach Floridy. Rastlina rastie popínavo na iných stromoch alebo krikoch, pričom dosahuje výšku od 20 centimetrov do 1,5 metra. Po kontakte s rastlinou sa na povrch vylúči olejnatá miazga nazývaná urushiol, z ktorej sa po kontakte s kyslíkom stane čierna lakovitá substancia [3]. Urushiol je názov z japonského slova urushi – lak získavaný z miazgy stromu *Toxicodendron vernicifluum*. Chemicky sa jedná o catechol substituovaný alkylovým reťazcom s 15–17 uhlíkovými atómami. Jedovatý urushiol obsahujú listy, popínavé úponky a aj bobule rastliny. Urushiol má lepkavú konzistenciu a ľahko sa zachytí na koži, na oblečení, na špor-

tovom náradí alebo na zvieracej srsti. Jedná sa o olejnatý organický tekutý alergén druhu *Toxicodendron* spôsobujúci kontaktnú dermatitídu charakterizovanú úporným svrbivým exantémom s početnými vezikulami usporiadanými v pruhoch, bez známych fototoxických vlastností, stav môže progredovať až do anafylaxie [9]. Reakcia vznikne 12–48 hodín po expozícii a môže pretrvávajúť až 8 týždňov [5].

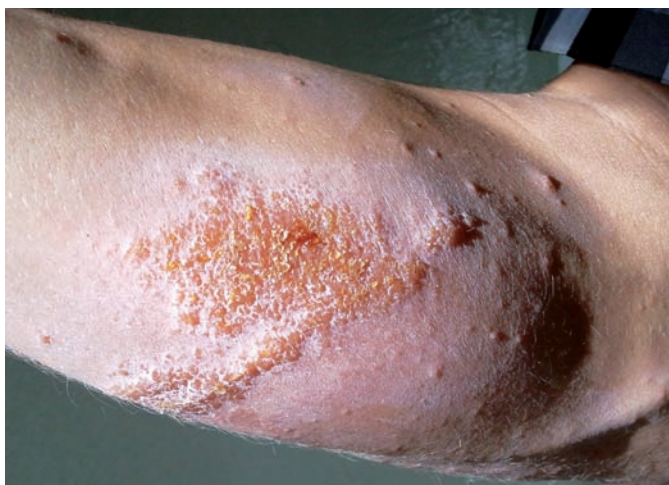
POPIS PRÍPADU

Na Dermatovenerologickú kliniku LF UK a UN v Bratislave bol akútne prijatý 27-ročný pacient bez známej alergie na lieky, potraviny či kontaktné alergény, s negatívnou osobnou a liekovou anamnézou. Dva dni pred prijatím na hospitalizáciu sa pacient vrátil zo Spojených štátov amerických, zo štátu Washington, kde sa dlhodobejšie venoval vodným športom na divokej vode. Väčšinu času trávil v prírode pri vode. Pred priletom na Slovensko pozoroval na pravom predkolení jeden týždeň trvajúci erytém a tvorbu početných vezikúl. Nález progredoval, pre-

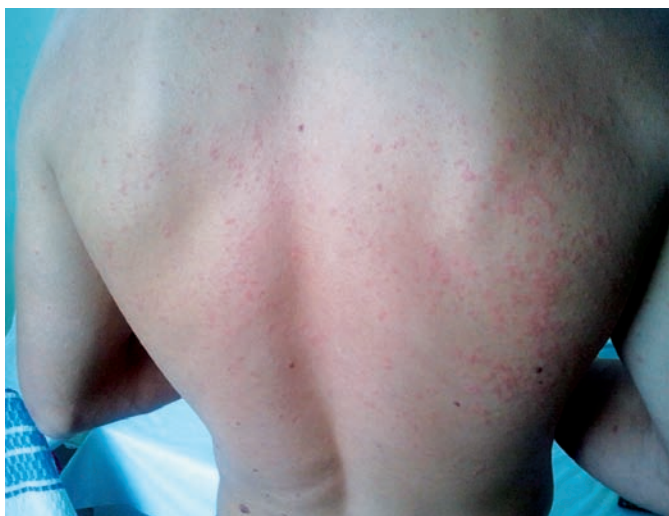javy úporne svrbeli a pacient si ich škriabal. Objektívne bol na pravom predkolení prítomný erytém a edém polotuhej konzistencie siahajúci od dorza pravej nohy pod pravé koleno, na pohmat koža teplejšia oproti ľavému predkoleniu (obr. 1).



Obr. 1. Predkolenie



Obr. 2. Predlaktie s vezikulami



Obr. 3. Idová reakcia

Na prednej strane pravého predkolenia bola prítomná erózia veľkosti do 10 cm v najväčšom priemere, secernujúca žltú seróznou tekutinu, okolie pokryté seróznou krustou. Na zadnej strane pravého predkolenia prítomný exantém tvorený početnými papulami ružovej farby, vezikulami, okolie erytematózne. Ložiská boli diseminované na laterálnu stranu ľavého predkolenia, do oblasti ľavého maleolu, na mediálnu stranu pravého predlaktia, kde boli prítomné ojedinelé ružovočervené papuly veľkosti do 3 mm v priemere, ostro ohraničené od okolia, hladkého povrchu, okolie kludné. Na mediálnej strane pravého predlaktia bolo prítomné ložisko ružovočervenej farby, nepravidelného tvaru, v jednej časti lineárne usporiadané, tvorené početnými vezikulami, pokryté seróznymi krustami (obr. 2). Na trupe a chrbte bol prítomný makulopapulózny exantém, hodnotený ako idová reakcia (obr. 3). Vzhľadom na výrazný edém pravého predkolenia a nohy sa v diferenciálnej diagnostike uvažovalo aj o incipientnom eryzepele. Pacient bol afebrilný, triašku a bolesť negoval. V rámci epidemiologickej anamnézy bol zistený kontakt s rastlinou Sumach jedovatý („Poison Ivy“, česky jedovatec kořenující) počas osemtyždňového pobytu pacienta vo vlhkom lese pri vode, kde v rámci každodenného tréningu jazdil na kajaku na divokej vode, spal v stane alebo pod holým nebom. Laboratórne výsledky ukázali miernu eleváciu zápalových markerov na hranici normy, prítomná bola nevýrazná neutrofilia a lymfocytopenia. Ster z ložiska na bakteriálnu kultiváciu a citlivosť potvrdil sekundárnu infekciu beta-hemolytickým streptokokom skupiny A. Pacientovi bola nasadená celková terapia: antibiotiká – Prokain Penicilin G intramuskulárne v dávke 1,5 milióna jednotiek jedenkrát denne po dobu 7 dní, kortikosteroidy – Prednison tbl. v iniciálnej dávke 40 mg/deň (0,5 mg/kg/deň) s postupným klesaním až vysadením počas 20 dní, antihistaminiká – bisulepín intramuskulárne každých 12 hodín, prvé 3 dni pacient dostával pre výrazný edém pravého predkolenia furosemid v dávke 40 mg/deň. Iniciálnu lokálnu terapiu tvorili vlhké obklady so solutio ethacridinii lactici, neskôr boli aplikované kortikosteroidné a antibiotické externá. Na 3. deň liečby nastala regresia pôvodných prejavov. Pri prepustení mal pacient v mieste pôvodných prejavov zbytkové krusty, hyperpigmentácie. Idová reakcia na chrbte a trupe ešte pretrvávala. Záverečná diagnóza bola stanovená ako sekundárne impetiginizovaná alergická kontaktná dermatitída spôsobená urushiolom s idovou reakciou.

DISKUSIA

„Poison ivy, poison oak a poison sumac“ patria do rastlinnej rodiny Anacardiaceae. Pre Sumach jedovatý je charakteristické usporiadanie listov v trojici. Najväčšiu chorobnosť spôsobuje rod Toxicodendron, ktorý zahŕňa Toxicodendron radicans (angl. „Poison Ivy“), Toxicodendron diversilobum (angl. „Poison Oak“), a Toxicodendron vernix (angl. „Poison Sumac“). Formou alergickej kontaktnej dermatitídy je každý rok v Severnej Amerike postihnutých 10–50 miliónov ľudí [10]. Dermatitída spôsobená týmito rastlinami predstavuje vysoké riziko hlavne pre pracovníkov v poľnohospodárskych a lesníckych povolaniach, pre hasičov a pre ľudí rekreujúcich sa v prírode. Približne jedna tretina lesných robotníkov v štátoch Kalifornia, Oregon a Washington trpí každú sezónu počas požiarov dermatitídou vyvolanou rastlinami z rodu Toxicodendron [3].

Alergická kontaktná dermatitída je zapríčinená vysokým alergizujúcim potenciálom rastlinnej miazgy – urushiolu, na

ktorú sú precitlivení vyššie primáty a človek. Medzi 8. až 14. rokom života sa popisuje najvyššia frekvencia senzibilizácie. Autor Epstein vo svojej práci uvádza genetickú komponentu, že 80 % detí obidvoch rodičov precitlivených na urushiol tiež javilo známky precitlivenosti po kontakte s rastlinou [2]. Po kontakte s urushiolom penetruje antigén rýchlo cez kožu. Na vyvolanie reakcie u precitlivených jedincov postačujú 2 mg olejnatého alergénu rastliny. Iné druhy patriace do rastlinnej rodiny Anacardiaceae (napr. mango, orechy cashew [8]) obsahujú tiež urushiolu podobné chemické zlúčeniny a môžu spôsobiť alergickú kontaktnú dermatitídu (tab. 1) [3]. Frekvencia dermatitídy vyvolanej druhmi rodu Toxicodendron je však oveľa častejšia. Alergéni v rastlinách uvedených v tabuľke 1 sú nekatcholové fenoly a rezorciny na rozdiel od vysoko alergénnych katecholov, ktoré obsahujú rastliny rodu Toxicodendron [13].

Alergická kontaktná dermatitída na urushiol je mediovaná T-lymfocytmi a jedná sa o oneskorený typ hypersenzitívnej reakcie. Katecholy urushiolu penetrujú kožou, kde sú oxidované na chinónové medziprodukty a viažu sa na povrchové proteíny antigén-prezentujúcich buniek – Langerhansových buniek v epidermis a makrofágov v dermis [3].

Osoba precitlivená na sumach jedovatý spozoruje eryematózne, intenzívne pruriginózne erupcie na koži do 2 dní od kontaktu s rastlinou. Typické sú lineárne usporiadané eryematózne ložiská s papulami, s vezikulami, s bulami a s edémom. Prejavy sú prítomné aj na koži, ktorá bola zakrytá oblečením. Rozdiely v klinických reakciách závisia od množstva antigénu a od hrúbky epidermis. Najčastejšie rezervoáre antigénu urushiolu sú nechty, oblečenie, náradie a domáce zvieratá. Urushiol sa môže šíriť aj vo forme aerosolu v dyme pri pálení dreva alebo lesných požiaroch, pričom spôsobuje vážny zápal dýchacích ciest a generalizovanú dermatitídu [3].

Do 10 minút po dotyku s rastlinou sa odporúča umyť prejav vyvládnou vodou bez použitia mydla. Mydlom sa olejnatý tekutý alergén rastliny distribuuje na kožu celého tela prostredníctvom emulzifikovaného oleja. Kontaminované predmety, domáce zvieratá je nutné dôkladne umyť, šaty vyprať, pretože antigén zostáva dlhú dobu aktívny na ich povrchoch. Pre pobyt v prírode v endemických oblastiach výskytu sumachu jedovatého je nesmierne dôležitá dôkladná identifikácia rastliny a vyhýbanie sa kontaktu s ňou. Odporúča sa bariérová ochrana v podobe oblečenia zakrývajúceho čo najviac telesného povrchu, prípadne aplikácia bariérových extern na kožu [9].

V literatúre sa opisuje spontánne vymiznutie ľahkých príznakov ochorenia do 2–4 týždňov [3, 4]. V liečbe sa odporúčajú chladné zábaly s použitím solutio Burow, ktoré prispievajú k vysušaniu ložísk. V prípade sekrécie z ložísk je nutné sa vyhnúť okluzívnym masťami. Lokálne kortikosteroidy majú svoj bene-

fit v počiatkových štádiách bez tvorby vezikúl. V celkovej terapii sa preferujú antihistaminiká pre ich antipruritické a sedatívne účinky, v ťažších prípadoch kortikosteroidy per os (prednisolón v iniciálnej dávke 1 mg/kg s postupným znižovaním dávky počas 2–3 týždňov) alebo intravenózne [12]. Krátkotrvajúca liečba kortikosteroidmi môže vyústiť do závažnej exacerbácie onedlho po vysadení celkových kortikosteroidov [6]. Systémové antibiotiká sú plne indikované pre impetiginizované formy ochorenia spôsobené sekundárnou infekciou, ktorá bola prítomná aj u pacienta opísaného v tejto kazuistike. V literatúre sa uvádza údaj o výskume Toxicodendron vakcíny, skúma sa monoklonálna protilátka na antigén urushiolu, ktorá má zabrániť odpovedi vo forme alergickej kontaktnej dermatitídy u precitlivených potkanov [1].

Klinické prejavy ochorenia sa hoja prechodnými hyperpigmentáciami ako v prípade nášho pacienta. Po expozícii rastlinou sumach jedovatý sa opisuje aj kontaktná precitlivenosť manifestujúca sa exantémom typu erythema exsudativum multiforme [10]. Pacienti so závažnou dermatitídou mali svrbivé papuly a typické terčíkovité lézie na končatinách, dlaniach a stupajach počas 4–14 dní od začiatku kožných prejavov. Žiadny z pacientov neudával infekciu vírusom herpes simplex v predchorobí. Autori sa domnievajú, že erythema exsudativum multiforme môže byť málo hlásená nešpecifická reakcia na závažnú kontaktnú dermatitídu vyvolanú rastlinami rodu Toxicodendron.

V diferenciálnej diagnostike sa môže uvažovať o: iritatívnej dermatitíde, cimikóze, fytofotodermatitíde, numulárnom ekzeme [7]. Pri iritatívnej dermatitíde a cimikóze je reakcia okamžitá, v porovnaní s oneskorenou reakciou pri rastlinách rodu Toxicodendron. Fytofotodermatitída je väčšinou nesvrbivá a vyskytuje sa len na slnku exponovaných častiach tela, objavuje sa 12–24 hodín po kontakte so senzitizedujúcimi rastlinami (zeler, petržlen, limetky, figy, rastliny obsahujúce furokumaríny – napr. boľševník obrovský), pričom koža je následne vystavená slnku. Pacienti s numulárnym ekzémom neudávajú súvis ložísk s kontaktom s rastlinou.

ZÁVER

Cieľom uvedenej kazuistiky bolo zdôrazniť, že aj na našom území je dôležité myslieť na geografickú medicínu. Pri cestovateľskej anamnéze v endemických oblastiach pri vode odporúča- me zvažovať kontakt s rastlinou sumach jedovatý.

Verejnosť cestujúca do endemických oblastí by mala mať prístupné informácie o rastline a o protektívnych opatreniach, ktoré sú potrebné v rámci prevencie alergických reakcií.

Tabuľka 1. Rastliny obsahujúce chemické alergény skrížene reagujúce s urushiolom

Latinský názov (alergén)	Slovenský ekvivalent	Oblasť výskytu	Miesto výskytu alergénov a použitie rastlín
Toxicodendron verniciflua (urushiol)	japonský „lakovnický“ strom	Japonsko, Čína	miazga stromu a štava plodov – impregnácia dreva v tradičnej kultúre
Mangifera indica (urushiol, cardol, limonene)	mango (strom)	tropické oblasti	listy, stonky, šupka a štava plodov – tropické ovocie
Anacardium occidentale (2S albumin, legumin-like protein, cardol, resorcinol)	kešu orechy (strom)	tropické oblasti amerického kontinentu	olej vo vrstvách šupky plodov – orechy (dôkladné praženie deaktivuje tieto alergény)
Ginkgo biloba (kyselina anakardová, urushiol)	ginkgo dvojločnaté	Čína, Severná Amerika, Európa	mäkká vonkajšia vrstva semien – okrasný strom, fytofarmakum

V Amerike sa o sumachu jedovatom traduje medzi ľuďmi porekadlo, že človek sa má vyhýbať rastline s 3 listami – „Leaves of three, let them be!“

LITERATÚRA

- BALDWIN, R. W., CLEGG, J. A., CURRAN, A. C.: Regulation of the contact sensitivity response to urushiol with anti-urushiol monoclonal antibody ALG 991. *Arch. Dermatol. Res.*, 1999, 291, p. 652–658.
- EPSTEIN, W. L.: The poison ivy picker of Penny pack Park: the continuing saga of poisonivy. *J. Incest. Dermatol.*, 1987, 88, 3, p. 711.
- GLADMAN, A. C.: Toxicodendron Dermatitis: Poison Ivy, Oak and Sumac. *Wilderness Environ. Med.*, 2006, 17, 2, p. 120–128.
- <http://www.aad.org/skin-conditions/dermatology-a-to-z/poison-ivy>.
- <http://www.mayoclinic.com/health/poison-ivy/DS00774>.
- IVYS, T., TEPPER, R.: Failure of a tappe ring dose of oral methylprednisolone to treat reactions to poison ivy. *JAMA*, 1991, 266, 10, p. 1362.
- JUCKETT, G.: Plantdermatitis – possible culprits go far beyond poison ivy. *Postgrad. Med.*, 1996, 100, 3, p. 159–163.
- KLIGMAN, A. M.: Cashewnut shell oil hyposensitization against Rhus dermatitis. *Arch. Dermatol.*, 1958, 78, p. 359–363.
- LEE, N. P., ARRIOLA, E. R.: Poison ivy, oak, and sumac dermatitis. *West. J. Med.*, 1999, 171, 5–6, p. 354–355.
- PARISER, D. M., CEILLEY, R. I., LEFKOVITS, A. M., KATZ, B. E., PALLER, A. S.: Poisonivy, oak and sumac. *Derm. Insights*, 2003, 4, 1, p. 26–28.
- WERCHNIAK, A. E., SCHWARZENBERGER, K.: Poison ivy: an under reported cause of erythema multiforme. *J. Am. Acad. Dermatol.*, 2004, 51, p. 159–160.
- WILLIFORD, P., SHERERTZ, E.: Poisonivy dermatitis. *Arch. Intern. Med.*, 1994, 3, 2, p. 184–188.
- ZHAI, H., MAIBACH, H. I., WILHELM, K. P.: Marzulli and Maibach's Dermatotoxicology. 7th ed. CRC Press Taylor & Francis Group, Boca Raton, 2008, p. 205–206.

Do redakce došlo dne 10. 5. 2012.

Kontaktní adresa:

MUDr. Andrea Kováčiková Curková
Dermatovenerologická klinika LF UK a UNB
Nemocnica Staré Mesto
Mickiewiczova 13
813 69 Bratislava
Slovenská republika
e-mail: andrea.curkova@gmail.com



Dermatologický univerzitní nadační fond podporuje již pátým rokem dermatovenerologii v České republice

- Poskytuje **stipendia** na pobyty na kožních pracovištích v německy mluvících zemích.
 - Uděluje **ceny za nejlepší publikace roku** v časopisu Čs. dermatologie.
 - Sponzoruje **Bartákovu cenu**.
 - **Podporuje časopis** Česko-slovenská dermatologie a Českou dermatovenerologickou společnost ČLS JEP.
 - **Financuje vzdělávání** v dermatovenerologii (kurzy, odborná setkání).
- Dermatologický univerzitní nadační fond**
partner českých dermatovenerologů



Arenberger Ettler Frey Resl