

Dermatoskopie u kožní sarkoidózy

Drlík L.¹, Pock L.²

¹Dermatovenerologické oddělení, Šumperská nemocnice, a. s.
přednosta prim. MUDr. Lubomír Drlík

²Dermatohistopatologická laboratoř Praha 8
vedoucí doc. MUDr. Lumír Pock, CSc.

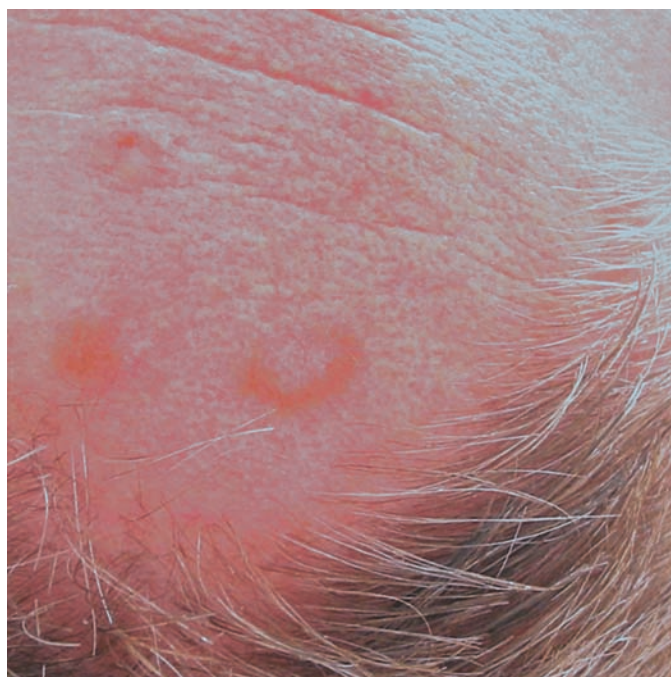
Čes-slov Derm, 87, 2012, No. 4, p. 152–153

ÚVOD

Dermatoskopie granulomatózních dermatóz má omezený význam, není však bez zajímavostí. Dostatečné nahromadění granulomů, respektive velké granulomy a nekrobiotická ložiska v horních dvou třetinách koria se jeví dermatoskopicky jako světlehnědé, žlutohnědé nebo oranžové plochy. Prosvítání těchto ložisek je usnadněno tím, že u většiny příslušných chorobných jednotek nejsou přítomny epidermální změny, které by granulomy zakrývaly. Na příkladu sarkoidózy bychom chtěli tuto problematiku demonstrovat.

KAZUISTIKA

Lesník (53 let), hypertonik, trpící vertebrogenním algickým syndromem, byl v roce 2006 úspěšně léčen hydroxychlorochinem pro kožní sarkoidózu. Na jaře 2010 se dostavil k vyšetření s rostoucím útvarem na pravé straně čela (po exstirpaci byl histologicky verifikován basalioma solidum), současně byly na přední

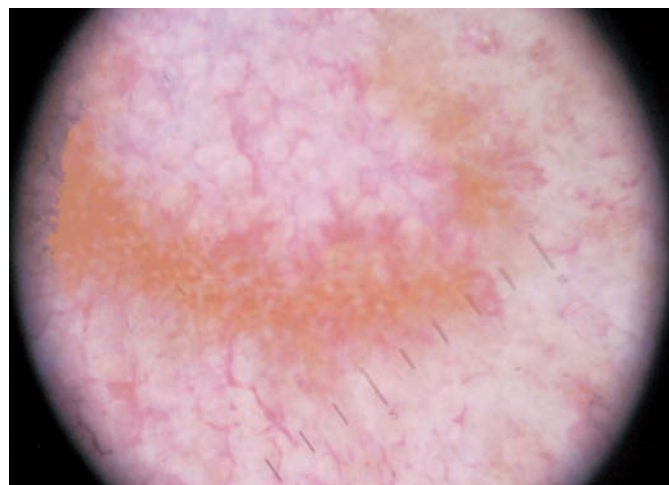


Obr. 1. Klinický nálezný

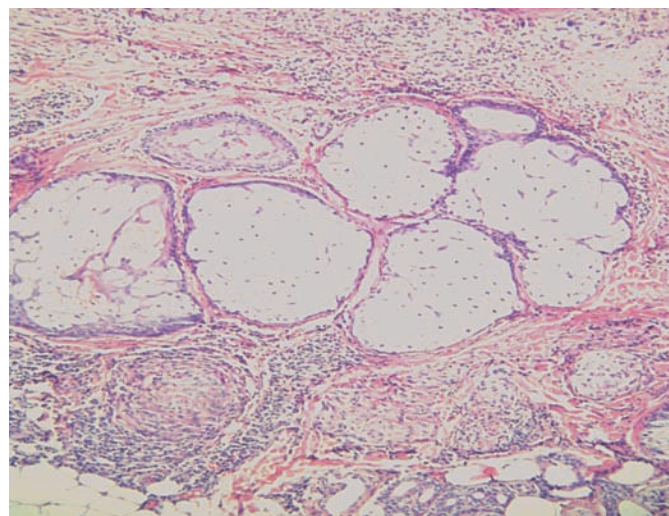
hranici vlasové a nad pravým spánkem nalezeny, údajně několik týdnů trvající, asymptomatické hnědavé makulózní homogenní a anulární projevy, které nejevily známky centrální atrofie. Uvedené útvary měly velikost do 15 mm v průměru (obr. 1).

Dermatoskopický nálezný (obr. 2)

Dermatoskopicky byly viditelné difuzní žlutohnědé bezstrukturní plochy, při větším zvětšení jednotlivé hustě seskupe-



Obr. 2. Dermatoskopický nálezný kožní sarkoidózy



Obr. 3. Sarkoidální granulomy v koriu (HE, původní zvětšení 100krát)

né nazlátlé globule, lineární a pokroucené cévy v místech zbarvení, ale i mimo postiženou plochu. Bylo vysloveno podezření na recidivu kožní sarkoidózy.

Histologický nález (obr. 3)

Pod nezměněnou epidermis je nad i pod úrovní mazových žláz několik granulomů sarkoidálního typu s nevelkým lymfocytárním pláštěm.

Diagnóza

Kožní sarkoidóza.

Pacientovi byla při dalším vyšetření (CT plic, SACE) zjištěna současná plicní sarkoidóza, následovala úspěšná léčba celkově podávanými kortikosteroidy, během níž vymizely bez zanechání reziduálních změn v průběhu několika měsíců i kožní projevy.

DISKUSE

Kožní sarkoidóza může v důsledku klinického polymorfismu činit diagnostické obtíže. Tradiční vyšetření pomocí diaskopie ukazuje difuzní projevy charakteru jablečného žele [6]. Dermatoskopické vyšetření nalézá žlutavě nazlátlé průsvitné hrudky podobné zrnkům písku a/nebo žlutohnědé, případně světle oranžové homogenní zbarvení. Projevy mohou být provázeny výskytem lineárních cév rozdílného průměru [2, 4, 5]. Podobné nálezy jsou popisovány u lupus vulgaris – žlutavě zlaté pozadí s jemnými lokalizovanými teleangiektáziemi [1]. Literární údaje dermatoskopických nálezů kožní sarkoidózy jsou dosud velmi řídké, mají charakter prvotních nálezů čekajících na potvrzení ve větších souborech [2, 4, 5]. Stejně tak je tomu s nálezy u lupus vulgaris a kožní leishmaniózy. Difuzní světlehnědé (nikoliv ale žlutohnědé nebo oranžové) bezstrukturní plochy jsme našli také u perforujícího obrovskobuněčného elastolytického granulomu a necrobiosis lipoidica [3]. V obou těchto případech byly dalším zásadním nálezem prominující teleangiektázie. Jejich hodnocení v lézích však musí vzít v úvahu přirozené pozadí u starších lidí, u kterých jsou fyziologickým jevem, a tedy srovnávat jejich tvar a četnost s okolní kůží.

ZÁVĚR

Dermatoskopické vyšetření je u granulomatózních a nekrobiotických onemocnění užitečnou, i když ne suverénní metodou. Hnědavé nebo žlutohnědé či oranžové difuzní zbarvení může vést k podezření na onemocnění chorobou z těchto skupin, jejich vzájemné odlišení však většinou nemožné. Dermatoskopický nález kožní sarkoidózy v naší odborné literatuře dosud nebyl publikován.

LITERATURA

- BRASIELLO, M., ZALAUDEK, I., FERRARA, G, et al.: Lupus Vulgaris: A New Look at an Old Symptom – The Lupoma Observed with Dermoscopy. *Dermatology*, 2009, 218, p. 172–174.
- PELLICANO, R., TIODOROVIC-ZIVKOVIC, D., GOURHANT, J. Y. et al.: Dermoscopy of cutaneous sarcoidosis. *Dermatology*, 2010, 221, 1, p. 51–54.
- POCK, L., FIKRLE, T., DRLÍK, L., ZLOSKÝ, P. *Dermatopický atlas*. 2. vyd., Phlebomedica: Praha, 2008, s. 124–125. ISBN 978-80-901298-5-6.
- TORRES, F., TOSTI, A., MISICIALI, C., LORENZI, S.: Trichoscopy as a clue to the diagnosis of scalp sarcoidosis. *Int. J. Dermatol.*, 2011, 50, 3, p. 358–361.
- VAZQUEZ-LOPEZ, F., PALACIOS-GARCIA, L., GOMEZ-DIEZ, S., ARGENTIANO, G.: Dermoscopy for Discriminating Between Lichenoid Sarcoidosis and Lichen Planus. *Arch. Dermatol.*, 2011, 147, 9, p. 1130.
- WOLFE, K., GOLDSMITH, L. A., KATZ, S. I.: *Fitzpatrick's Dermatology in general medicine*, 7th ed., McGraw Hill Comp. 2008, p. 1484–1493. ISBN 978-0-07-146690-5.

Do redakce došlo dne 12. 7. 2012.

Kontaktní adresa:
Prim. MUDr. Lubomír Drlík
Dermatovenerologické oddělení
Šumperská nemocnice, a. s.
Nerudova 41
787 52 Šumperk
e-mail: drlik@nemspk.cz