

Klinický případ: Hyperkeratotický pruh na dolní končetině

Gkalpakiotis S.¹, Šefrnová P.¹, Arenberger P.¹, Sticová E.², Arenbergerová M.¹

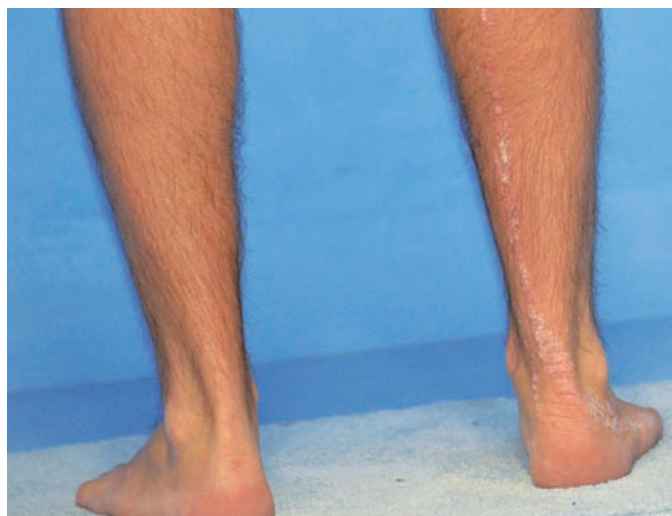¹Dermatovenerologická klinika 3. LF UK a FNKV
přednosta prof. MUDr. Petr Arenberger, DrSc., MBA

²Ústav patologie 3. LF UK a FNKV
přednosta prof. MUDr. Václav Mandys, CSc.

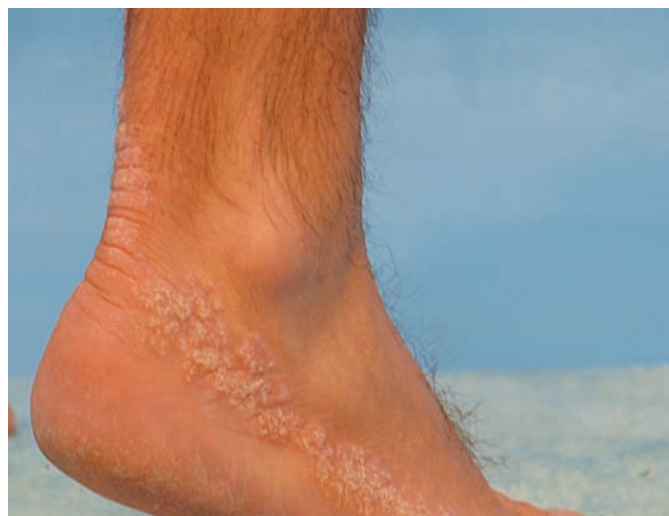Čes-slov Derm, 87, 2012, No. 4, p. 149–151

Pacientem je 45-letý muž, který se dostavil k vyšetření pro kožní nález na pravé dolní končetině. Jeho osobní anamnéza je zcela bezvýznamná, chronickou medikaci neužívá, kožní choroby i nádory v rodině neguje. Od 30 let věku pozoroval vznik prvních svědivých projevů stejného vzhledu jako při vyšetření, které se postupně pruhovitě šířily od nártu proximálně po dolní končetině.

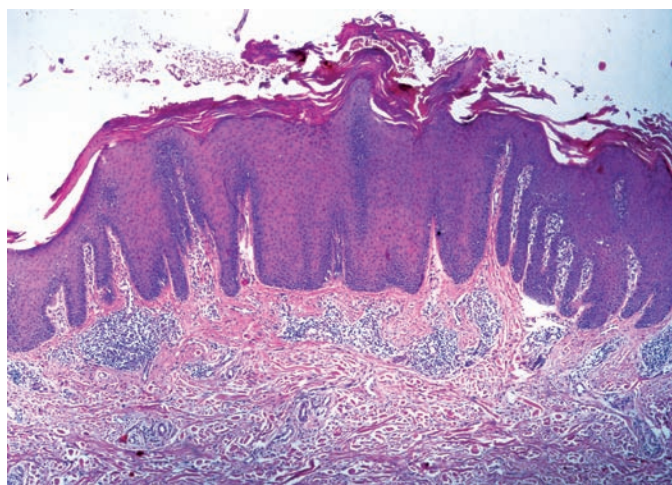
Při klinickém vyšetření byl patrný pruh tvořený hustě seskupenými hyperkeratotickými erytematózními papulami směřující od nártu po hýždí postižené končetiny (obr. 1, 2). Projevy již dále nepřibývají. Ostatní kožní nález byl zcela v normě. Pacient udával, že po aplikaci silných lokálních kortikosteroidů (clobetasol) docházelo k přechodnému částečnému zlepšení. Byla provedena probatorní excize (obr. 3, 4).



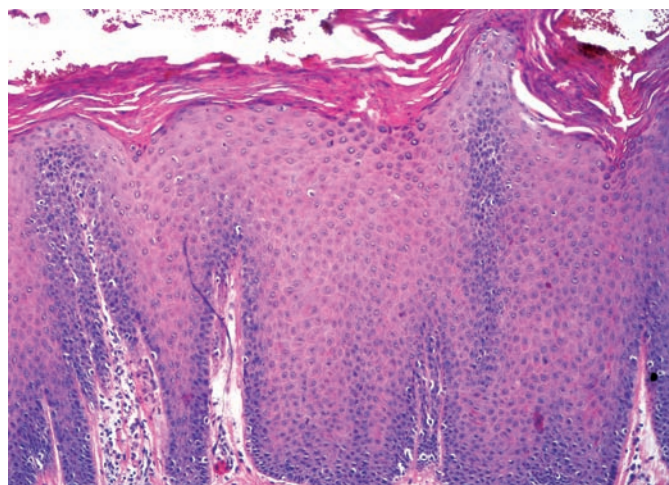
Obr. 1



Obr. 2



Obr. 3



Obr. 4

HISTOLOGICKÝ NÁLEZ

V histologickém obraze dominovaly známky psoriaziformní a místy papilomatózní hyperplazie epidermis, na povrchu s alternující vrstvou ortokeratózy a fokální parakeratózy, místy s přítomností tkáňového moku a nečetných zánětlivých elementů v rohové vrstvě. Stratum granulosum bylo v místech ortohyperkeratózy zachovalé, pod parakeratotickými okrsky ztenčené až vymizelé (obr. 3, 4). V epidermis byly zastíženy známky ložiskové mírné spongiózy s exocytózou, ve škáře s řídkou perivaskulární smíšeně zánětlivou celulizací.

Závěr

Zánětlivý lineární verrukózní epidermální névus (ILVEN).

Pacientovi byla doporučena lokální terapie betametasonem s kyselinou salicylovou, na další kontrolu se nedostavil.

DISKUSE

Epidermální névy jsou kongenitální hamartomy pocházející z ektodermu. Přibližně jedna třetina pacientů má postižené i vnitřní orgány (mozek, oči, skelet). Tyto stavy jsou pak označovány jako epidermální névový syndrom (ENS) a na kůži bývá přítomen lineární sebaceózní névus, lineární névus comedonicus, lineární epidermální névus nebo zánětlivý lineární verukózní epidermální névus [10].

Zánětlivý lineární verukózní epidermální névus (ILVEN) byl poprvé popsán v literatuře v roce 1971 [1]. Ve většině případů se poprvé objevuje v raném dětství, velmi vzácně v období dospívání nebo v dospělosti [6]. Bývá unilaterální, občas svědí, nejčastěji postihuje dolní končetiny či hýždě a může být uspořádán ve směru Blaschkových linií. Z hlediska prognózy nejvíce během života žádnou tendenci ke spontánní involuci. K histologickému obrazu patří psoriaziformní hyperplazie epidermis, hypergranulóza a parakeratóza střídající se s hypogranulózou a ortokeratózou [3]. V literatuře nejsou jednotná čísla pro incidenci u mužů a u žen [8].

ILVEN byl popsán u dětských pacientů trpících muskuloskeletálními anomáliemi, očními, ledvinnými a srdečními vadami a může být součástí epidermálního névového syndromu [5]. U pacientů s ILVEN, zejména u novorozenců a v dětském věku, je proto vhodné provést komplexní vyšetření k vyloučení ENS.

V diferenciální diagnóze odlišujeme ILVEN od nezánětlivých epidermálních névů, lineární psoriázy nevoidního typu a lichen striatus.

Nezánětlivé epidermální névy jsou ve většině případů asymptomatické a nemají predilekční lokalizaci na dolních končetinách či hýždích. Navíc mají oproti zánětlivým epidermálním névům rozdílný histologický a imunohistochemický nálezn [14].

Lichen striatus je zpravidla asymptomatický, vymizí spontánně a má velmi rozdílný histologický obraz [7].

Výrazně větší problém v diferenciální diagnostice může ale způsobit psoriáza, která se může projevit jako nevoidní psoriáza v Blaschkových liniích nebo jako Koebnerův fenomén u epidermálního névu [8]. První varianta nesvědčí dobře reaguje na antipsoriatickou terapii, u druhé dochází ke zlepšení psoriaziformních projevů, ale epidermální névus zůstává beze změn. Klinický a histologický obraz ILVEN a lineární psoriázy je velmi podrobný, proto se v literatuře často diskutuje na téma, zda by zánětlivý lineární névus měl být samostatná jed-

notka nebo podjednotka lineární lupénky [13]. Visser et al. se pokusili diferencovat obě tyto jednotky pomocí kvantitativního imunohistochemického vyšetření subpopulací T lymfocytů a markerů proliferací aktivity. Pacienti s ILVEN měli nižší počet Ki-67 pozitivních jader a vyšší pozitivitu na keratin-10 a HLA-DR oproti psoriáze. Také v subpopulacích T-lymfocytů exprimujících CD8+, CD45RO+, CD2+, CD94 a CD161 existují signifikantní rozdíly mezi ILVEN a psoriázou. Opačně ale tyto 2 diagnózy mohou být zprostředkované společnými mediátory, jakými jsou IL-1, IL-6, TNF- α a ICAM-1 [9].

Hofer se na základě dostupných publikovaných prací snažil rozčlenit ILVEN a lineární psoriázu do následujících skupin:

- ILVEN s psoriázou nebo bez ní, který reaguje jen částečně na antipsoriatickou léčbu;
- ILVEN bez psoriázy;
- lineární psoriáza jako součást psoriasis vulgaris;
- lineární psoriáza bez psoriasis vulgaris.

Poslední 3 skupiny reagovaly velmi dobře na antipsoriatickou léčbu.

Nás pacient reagoval jen částečně na léčbu kortikosteroidem, jeho projevy byly značně svědivé, a proto dáváme přednost diagnóze ILVEN, eventuálně ILVEN s psoriázou.

Dostupné terapeutické možnosti jsou lokální aplikace kortikosteroidů, derivátů vitamínu D, cignolin, takrolimus 0,1% nebo chirurgické odstranění, které ale většinou vzhledem k rozsahu není reálné, CO₂ laser nebo dermabrazie. V literatuře jsou dokonce popsány případy, kdy byl rozsáhlý zánětlivý lineární névus léčen etanerceptem nebo fotodynamickou terapií [2, 10].

LITERATURA

1. ALTMAN, J., MEHREGAN, AH.: Inflammatory linear verrucous epidermal nevus. *Arch. Dermatol.*, 1971, 104, p. 385–389.
2. BOGLE, M. A., SOBELL, J. M., DOVER, J. S.: Successful treatment of a widespread inflammatory nevus with etanercept. *Arch. Dermatol.*, 2006, 142, p. 401–402.
3. DUPRE, A., CHRISTOL, B.: Inflammatory linear verrucous epidermal nevus. A pathologic study. *Arch. Dermatol.*, 1977, 113, p. 767–769.
4. HOFER, T.: Does inflammatory linear verrucous epidermal nevus represent a segmental type1/type2 mosaic of psoriasis? *Dermatology*, 2006, 212, p. 103–107.
5. GOLITZ, L. E., WESTON, W. L.: Inflammatory linear verrucous epidermal nevus. Association with epidermal nevus syndrome. *Arch. Dermatol. Oct.*, 1979, 115, 10, p. 1208–209.
6. KAWAGUCHI, H., TAKEUCHI, M., ONO, H., NAKAJIMA, H.: Adult onset of inflammatory linear verrucous epidermal nevus. *J. Dermatol.*, 1999, 26, 9, p. 599–602.
7. KENNEDY, D., ROGERS, M.: Lichen striatus. *Pediatr. Dermatol.*, 1996, 13, p. 95–99.
8. LEE, S. H., ROGERS, M.: Inflammatory linear verrucous epidermal naevi: a review of 23 cases. *Australas J. Dermatol.*, 2001, 42, 4, p. 252–256.
9. MITEVA, L. G., DOURMISHEV, A. L., SCHWARTZ, R. A.: Inflammatory linear verrucous epidermal nevus. *Cutis*, 2001, 68, p. 327–330.
10. PARERA, E., GALLARDO, F., TOLL, A. et al.: Inflammatory linear verrucous epidermal nevus successfully treated with methylaminolevulinic acid photodynamic therapy. *Dermatol. Surg.*, 2010, 36, 2, p. 253–256.
11. SALOMON, L. M.: Epidermal nevus syndrome. *Mod. Probl. Paediatr.*, 1975, 17, p. 27–30.

12. SOTIRIADIS, D., PATSATSI, A., LAZARIDOU, E. ET AL.: Is inflammatory linear verrucous epidermal naevus a form of linear naevoid psoriasis? *J. Eur. Acad. Dermatol. Venereol.*, 2006, 20, 4, p. 483–484.
13. VISSERS, W. H., MUYS, L., ERP, P. E. ET AL.: Immunohistochemical differentiation between inflammatory linear verrucous epidermal nevus (ILVEN) and psoriasis. *Eur. J. Dermatol.*, 2004, 14, 4, p. 216–220.
14. WELCH, M. L., SMITH, K. J., SKELTON, H. G. et al.: Immunohistochemical features in inflammatory linear verrucous epidermal nevi suggest a distinctive pattern of clonal dysregulation of growth. *J. Am. Acad. Dermatol.*, 1993, 29, 2, 1, p. 242–248.

Do redakce došlo dne 12. 7. 2012.

Kontaktní adresa:
 As. MUDr. Spyridon Gkalpakiotis, Ph.D.
 Dermatovenerologická klinika 3. LF UK a FNKV
 Šrobarová 50
 100 34 Praha 10
 e-mail: spyros@centrum.cz



Pracovní skupina pro akné

Výbor Pracovní skupiny pro akné Sekce korektivní dermatologie České dermatologické společnosti srdečně zve všechny lékaře zájímající se o problematiku obličejových dermatóz na **6. konferenci Akné a obličejové dermatózy**, která se bude konat **2. 11. 2012**, tentokrát v **hotelu Holiday-Inn v Brně**. Srdečně zváni jsou i slovenští kolegové. Program konference je již připraven a doufáme, že pro Vás bude zajímavý. Přihlásit se můžete již nyní na www.teoconsulting.cz.

Za výbor Pracovní skupiny:
 doc. MUDr. Jarmila Rulcová, MUDr. Zuzana Nevoralová a MUDr. Nina Benáková

AKNÉ A OBLIČEJOVÉ DERMATÓZY

6. konference pořádaná Pracovní skupinou pro akné ČDS ČLS JEP 2. 11. 2012, Brno, hotel Holiday-Inn

9.00–10.00	Prezence účastníků	13.30–13.40	prim. MUDr. Hana Zelenková, Ph.D. Acne fulminans a rosacea ako sekundárne zmeny pri liečbe biologikami – kazuistiky
10.00–10.10	Úvod	13.40–13.50	prof. MUDr. Petr Arenberger, DrSc., MBA a doc. MUDr. Jarmila Rulcová, CSc. Léčba hemangiomu propranolonem – kazuistiky
10.10–10.20	Zahájení konference	13.50–14.00	MUDr. Zuzana Nevoralová, Ph.D. Kazuistiky pacientů léčených izotretinoinem
10.20–10.40	prof. MUDr. Petr Arenberger, DrSc., MBA a doc. MUDr. Jarmila Rulcová, CSc. Obličej a fotosenzitivita	14.00–14.10	MUDr. Marta Hašková Atrophoderma vermicularis – kazuistiky
10.40–11.00	doc. MUDr. Karel Ettler, CSc. Ekzémy a dermatitidy na obličejí	14.10–14.20	MUDr. Martina Bienová, Ph.D. Zajímavý případ z praxe
11.00–11.20	doc. MUDr. Eliška Dastychová Kombinovaná hormonální antikoncepce a zlepšení kvality pleti	14.20–14.40	FIREMNÍ SYMPOZIA Dermatologické aktuality
11.20–11.40	Přestávka	14.40–15.45	MUDr. Zuzana Nevoralová, Ph.D. Nová evropská doporučení (S3-Guidelines) pro léčbu akné
11.40–12.00	doc. MUDr. Korábek, CSc. Symptom bílé plochy	15.00–15.45	<i>další firemní sympozia</i>
12.00–12.20	prim. MUDr. Štěpánka Čapková Obličejové dermatózy v kojeneckém věku	15.45–16.00	Zhodnocení a závěr konference, předání potvrzení o účasti
12.20–12.40	doc. MUDr. Jarmila Rulcová, CSc. Výsledky klinické studie Acnevac		
12.40–13.30	Polední pauza		