

# Léčba periungválních virových bradavic pulzním barvivovým laserem

Fikrle T., Kofroňová M., Pizinger K.

Dermatovenerologická klinika LF UK a FN v Plzni  
přednosta prof. MUDr. Karel Pizinger, CSc.

## SOUHRN

Verrucae vulgares (bradavice) představují jednu z nejčastějších virových infekcí kůže. Přestože jde o poměrně banální onemocnění, léčba může být v řadě případů obtížná. Nejčastěji používanými léčebnými metodami jsou lokální aplikace keratolytik a kryoterapie. Autoři prezentují analýzu souboru 60 pacientů s periungválními virovými bradavicemi, jejímž cílem bylo ověřit léčebný efekt pulzního barvivového laseru 595 nm. Pacienty jsme ošetřovali laserem v měsíčních intervalech po předchozí krátkodobé aplikaci lokálního keratolytika. Ke kompletnímu zhojení došlo u 71,7% pacientů souboru, u 12 z nich dokonce již po prvním ošetření laserem. Léčba je spojená s určitou bolestí při vlastním ošetření, jinak se neobjevují další nežádoucí účinky. Vzhledem k retrospektivnímu charakteru práce jsme nebyli schopni zajistit sledování pacientů po léčbě a vyhodnotit počet recidiv. Pulzní barvivový laser považujeme za úspěšnou léčebnou metodu u periungválních virových bradavic.

**Klíčová slova:** virové bradavice – periungvální bradavice – pulzní barvivový laser

## SUMMARY

### Pulse Dye Laser Treatment for Periungual Viral Warts

Common warts represent one of the most common viral infection of the skin. Although it is a relatively banal diagnosis the treatment is difficult in many cases. The most widely used therapeutic methods are local application of keratolytics and cryotherapy. The authors present an analysis of 60 patients with periungual warts to verify the therapeutic effect of 595 nm-pulsed dye laser. The patients were treated at monthly intervals after a short-term application of topical keratolytics. The complete remission occurred in 71.7% of our patients, in 12 of them even after the first laser treatment. The laser treatment is associated with a particular pain, otherwise with a minimum of side effects. Due to the retrospective character of our analysis we were not able to provide a follow-up to determine the number of relapses. Pulsed dye laser is considered to be a successful therapeutic method for periungual viral warts.

**Key words:** viral warts – periungual wart – pulsed dye laser

*Čes-slov Derm, 89, 2014, No. 1, p. 12–15*

## ÚVOD

Verrucae vulgares (bradavice) jsou nejčastější virovou infekcí kůže a patří mezi běžná kožní onemocnění [11]. Jsou vyvolané HPV viry (nejčastěji typy 1, 2, 4, 7). Vyskytují se především u dětí a mladých dospělých pacientů. Typicky je nacházíme na ruce a nohou, poměrně častá je lokalizace kolem nehtů ruky. Přestože jde o banální onemocnění, způsobuje četné estetické a praktické potíže. U imunosuprimovaných pacientů bývá nález s ohledem na rozsah, délku trvání a menší léčebný efekt závažnější. Diagnostika bradavic je ve většině případů jednoduchá a postačuje klinické vyšetření pacienta. Jen výjimečně se klinický obraz vulgární veruky podobá karcinomu a v těchto případech provádíme biopsii a histopatologické vyšetření.

Léčba virových bradavic je často problematická. Možná je jejich spontánní regrese. Běžně používané lé-

čebné metody mají destruktivní nebo imunomodulační charakter [11]. Destruktivní léčebné metody neničí HPV viry jako takové, ale epidermální keratinocyty, v nichž původci onemocnění přežívají. V praxi jde o aplikaci lokálních keratolytik (nejčastěji kyseliny salicylové a mléčné), cytostatik (5-fluorouracil, podophyllotoxin, bleomycin), kryoterapii, lasery, kyretáž či jiné chirurgické metody. V rámci imunoterapie lze uvažovat především o použití imiquimodu nebo interferonu. Pacienti s bradavicemi využívají často i alternativních léčebných metod.

Většina uvedených terapeutických možností má bohužel omezenou účinnost a často dochází k recidivám. Výsledky jednotlivých studií se výrazně liší. U nejčastěji používaných metod, kterými jsou lokální aplikace keratolytik a kryoterapie, dochází k úplnému zhojení u 26–93 % nemocných [1]. Lokální terapie je pro řadu pacientů příliš zdlouhavá, fyzikální léčebné metody jsou bolestivé a znamenají značná praktická omezení. Léčebné možnosti se proto u bradavic v poslední době rozšířily také

o použití laserů, a to především vysokovýkonných laserů ablačních (CO<sub>2</sub> lasery) nebo cévních (pulzní barvivové lasery) [8].

## MATERIÁL A METODY

Retrospektivně jsme se pokusili analyzovat úspěšnost léčby periungválních virových bradavic pulzním barvivovým laserem v kombinaci s lokální aplikací keratolytik. Do studie jsme zařadili pouze pacienty s bradavicemi kolem nehtů, kteří nebyli imunosuprimovaní. Všichni pacienti měli bradavice minimálně 6 měsíců a většina z nich již absolvovala před laserovým ošetřením jinou neúspěšnou léčbu. Ošetřovali jsme všechny prsty rukou postižené periungválními bradavicemi.

Po dobu minimálně 10–14 dnů před každým laserovým ošetřením aplikovali všichni pacienti na bradavice keratolytikum (kolodium s 20% acidi salicylici a 20% acidi lactici). Večer po umytí ošetřili povrch bradavice šetrně mechanicky pilníkem nebo pemzou a následně nanесли předepsaný lokální lék. Ošetřování probíhalo podle poučení tak, aby nedocházelo ke vzniku erozí a krust, ani k poleptání okolní zdravé kůže.

Následně byli pacienti ošetřováni na našem pracovišti pulzním barvivovým laserem (V-beam, Candela) vyzářujícím světlo o vlnové délce 595 nm. Používali jsme paprsek o průměru 7 mm, pulzy o délce trvání 1,5 ms a energii 13–15 J/cm<sup>2</sup>. Každá bradavice byla ošetřena 2–3 překryvájícími se pulzy tak, aby došlo k jejímu lividnímu zbarvení. Okolní zdravá kůže nebyla zasažena laserovým paprskem v rozsahu větším než 2 mm. Při ošetření laserem jsme využívali integrovaný systém dynamického chlazení (kryosprej 30 ms, zpoždění 20 ms) a nepoužívali jsme lokální anestetika. Při bolesti chladili pacienti ošetřené místo ledem. V případě vzniku drobných krust používali běžné lokální dezinfekční přípravky.

Během 7–10 dnů došlo obvykle ke zhojení kožních změn vznikajících v souvislosti s ošetřením laserem. Poté pokračovali pacienti v aplikaci výše uvedeného keratolytika. Pacienty jsme kontrolovali po 4 týdnech a výsledek léčby jsme hodnotili klinickým vyšetřením. Pokud nedo-

šlo ke zhojení bradavice, ošetření laserem jsme zopakovali. Pacienti měli kdykoliv možnost od dalšího laserového ošetření odstoupit.

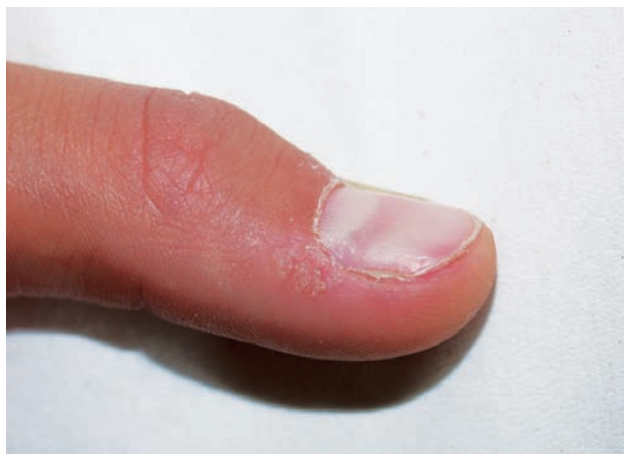Účinnost léčby jsme hodnotili tak, že buď došlo ke kompletnímu zhojení nálezu (100% vymizení bradavic), částečnému zlepšení (minimálně 50% redukce počtu/velikosti ošetřených bradavic) nebo byla léčba neúspěšná (méně než 50% zlepšení).

## VÝSLEDKY

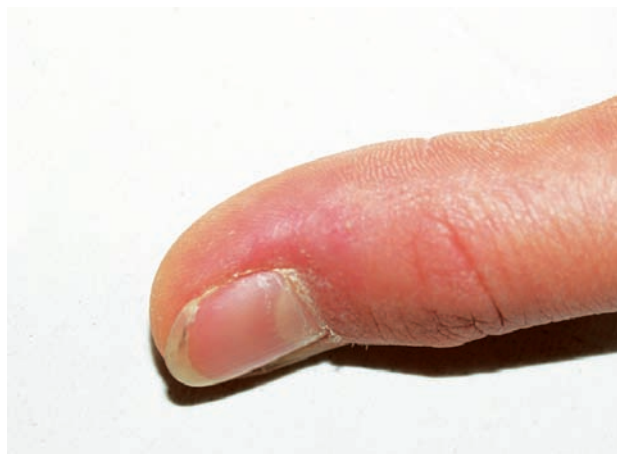Analyzovali jsme výsledky léčby periungválních bradavic pulzním barvivovým laserem celkem u 60 pacientů (24 mužů, 36 žen). Jednalo se převážně o mladé dospělé a děti ve věkovém rozmezí 9–44 let (průměrný věk 21,7 let). Ošetřovaní pacienti měli postižených od 1 do 8 prstů na ruku (průměrný počet 2,9 prstů; nejčastěji 3 prsty u 17 pacientů). Bradavice trvaly před léčbou laserem od 6 do 48 měsíců (průměrně 10,8 měsíců). Celkem 18 pacientů používalo neúspěšně před laserem více než měsíc lokální keratolytika, 9 pacientů absolvovalo opakovaně kryoterapii, 25 pacientů obě léčebné metody a 8 pacientů bradavice před laserem neléčilo.

Ke kompletnímu zhojení nálezu došlo u 43 pacientů souboru (71,7 %), u dalších 11 pacientů (18,3 %) jsme zaznamenali částečné zlepšení, u 6 pacientů (10,0 %) byla léčba neúspěšná (obr. 1, 2). Celkem 19 pacientů jsme ošetřili laserem jedenkrát, 27 pacientům dvakrát, 11 pacientů třikrát a 3 pacienty celkem čtyřikrát v uvedeném časovém intervalu (průměrný počet 1,9 ošetření laserem u 1 pacienta). Efekt léčby v souvislosti s počtem ošetření laserem u jednotlivých pacientů shrnuje tabulka 1. Z ní je patrné, že u 12 pacientů došlo ke kompletnímu zhojení po jediném ošetření laserem v kombinaci s lokální aplikací keratolytika. Další početná skupina 31 pacientů byla zhojena po 2–4 laserových ošetřeních. Naopak většina pacientů, u nichž jsme hodnotili léčbu jako neúspěšnou (5 pacientů z 6), byla ošetřena pouze jedenkrát a od dalšího ošetření laserem následně odstoupila. Důvodem byla především bolestivost výkonu.

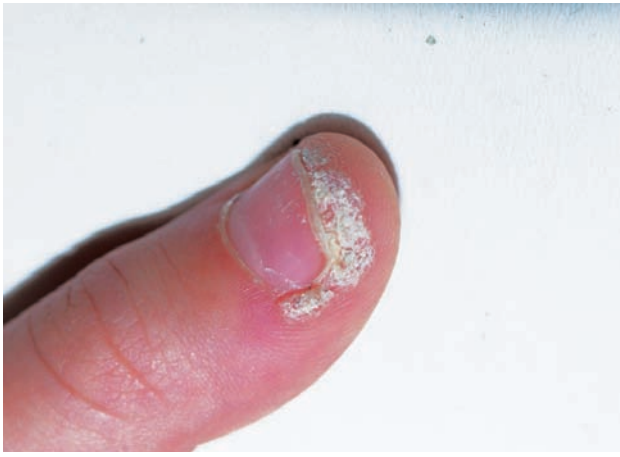
Mezi vedlejší účinky léčby bradavic cévním laserem



Obr. 1a. Periungvální bradavice před léčbou



Obr. 1b. Nález po 1 ošetření pulzním barvivovým laserem



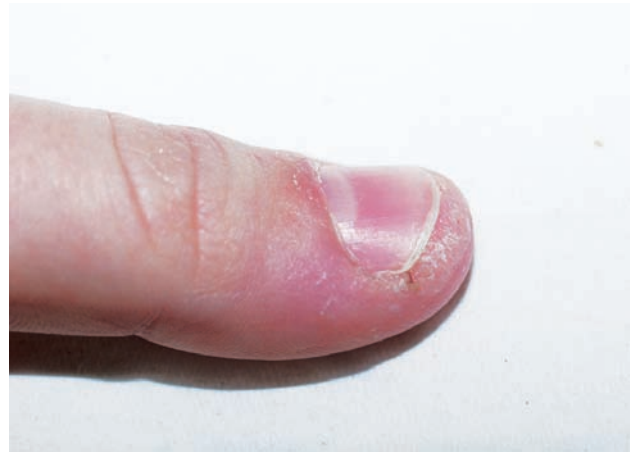**Obr. 2a.** Periungvální bradavice před léčbou

patřily především bolest v průběhu ošetření, pálení a citlivost po ošetření, zarudnutí nebo prokrvácení kůže nehtových valů, vznik drobných krust a hypopigmentací.

## DISKUSE

Verrucae vulgares (bradavice) jsou velmi rozšířeným virovým infekčním onemocněním kůže. Představují poměrně často léčebný problém, zvláště u dětí. Kwok hodnotí ve své metaanalýze účinnost nejčastěji používaných léčebných metod u virových bradavic (keratolytická léčba salicylovou kyselinou vs. kryoterapie vs. jejich kombinace) jako srovnatelnou [6]. Počet vyléčených pacientů se pohybuje ve všech případech mezi 52 a 58 %. Jinak se účinnost jednotlivých terapeutických metod podle celé řady literárních údajů výrazně liší.

Léčba bradavic pulzním barvivovým laserem byla zadáním několika studií, na jejichž podkladě ji lze považovat za ověřenou. Efektivita léčby se ovšem u jednotlivých prací značně liší. Kenton-Smith a Tan dosáhli 92% zhojení bradavic při ošetření pulzním barvivovým laserem po průměrném počtu 2,8 expozice [3]. Kauvar uvádí 99% úspěšnost této léčby u bradavic na trupu a anogenitálně, 95% úspěšnost na dlaních, 84% úspěšnost na chodidlech a 83% úspěšnost při léčbě periungválních bradavic [2]. Většina prací uvádí horší efekt pulzního barvivového laseru, který je ale většinou srovnatelný s výše uvedenými běžně používanými metodami jako kryoterapie a aplikace lokálních keratolytik [4, 5, 9]. Sethuraman potvrdil úspěš-



**Obr. 2b.** Nález po 2 ošetřeních pulzním barvivovým laserem

nost léčby pulzním barvivovým laserem také u dětských pacientů, ale dosáhl rozdílných výsledků s ohledem na lokalizaci bradavic [10]. Toto zjištění je společné několika studiím. Ploché bradavice, bradavice na ruce (včetně periungválních) a trupu bývají většinou snáze léčitelné než bradavice na nohou.

Mechanismus účinku pulzního barvivového laseru u virových bradavic není zcela jednoznačně objasněn. V klasických indikacích (tj. u cévních projevů) pracuje tento typ laseru na principu tzv. selektivní fototermodolýzy, kdy chromoforem schopným absorpce vyzařovaného světla je oxyhemoglobin. Také u bradavic je klíčová interakce světla a cévních struktur. Několik dní po léčbě byly v místě ošetření prokázány aglutinace erytrocytů a drobné tromby v cévách papilární dermis, stejně jako ložiskové nekrózy cévního endotelu a keratinocytů [7]. Výsledkem je předpokládaná ischemizace ošetřované bradavice, prováděná přímým termálním efektem na HPV viry a keratinocyty. Důležitým limitujícím faktorem použití pulzního barvivového laseru je poměrně nízká hloubka penetrace dostatečného množství světla do dermis, která nepřesahuje 2 mm. Povrch bradavice je proto vhodné připravit mechanicky nebo chemicky tak, abychom dosáhli co největší možné redukce hyperkeratózy.

V naší práci se zabýváme periungválními bradavicemi, u kterých je léčebný efekt pulzního barvivového laseru ve srovnání s jinými lokalizacemi podle našich klinických zkušeností dobrý. Tento předpoklad potvrzují výsledky naší retrospektivní studie. Poměrně vysoké procento zhojených pacientů i nízký počet jednotlivých ošetření pova-

**Tabulka 1.** Výsledky léčby periungválních bradavic pulzním barvivovým laserem v závislosti na počtu jednotlivých ošetření

	1 ošetření	2 ošetření	3 ošetření	4 ošetření	Celkem pacientů
Kompletní zhojení	12	17	11	3	43
Částečné zhojení	2	9	0	0	11
Selhání léčby	5	1	0	0	6
Celkem pacientů	19	27	11	3	60

žujeme za velmi uspokojivé. Jednoznačně se nám osvědčila aplikace keratolytika před vlastním laserovým ošetřením. Dosahujeme tak požadované redukce hyperkeratózy, což jistě zlepšuje účinnost laseru a navíc jde v podstatě o vhodnou kombinaci dvou léčebných metod. Zásadním vedlejším účinkem je bolest spojená s laserovým ošetřením. Pro řadu pacientů je snesitelná, ojediněle může být natolik výrazná, že odradí pacienta od pokračování v další léčbě. Právě bolestivost léčby byla u některých našich pacientů důvodem pro její ukončení. Pokud bychom použili větší počet expozičních, výsledky by byly pravděpodobně ještě lepší a především počet pacientů se selháním léčby by byl nižší. Přes nepříjemný krátkodobý pocit bolesti je třeba říci, že většina pacientů snáší léčbu dobře a oceňuje především její bezproblémový průběh po laserovém ošetření. Následná péče je minimální a pacienti nejsou omezeni ve svých každodenních aktivitách.

Prezentovaná práce má retrospektivní charakter. To nám neumožnilo ošetřovat pacienty do dosažení určitého léčebného efektu konstantním počtem jednotlivých expozičních a sledování po zhojení klinického nálezu k vyhodnocení počtu recidiv.

## ZÁVĚR

Pulzní barvivový laser považujeme za jednu z dostupných léčebných metod u virových bradavic. Kromě různého stupně bolesti při výkonu a krátce po něm nemá další nežádoucí účinky. V kombinaci s lokálními keratolytiky jde podle našich zkušeností o účinnou metodu léčby periungválních virových bradavic.

## LITERATURA

1. GIBBS, S., HARVEY, I., STERLING, J. et al. Local treatments for cutaneous warts: systematic review. *Br. Med. Journal.*, 2002, 325, p. 461–468.

2. KAUVAR, A. N., Mc DANIEL, D. H., GERONEMUS, R. G. Pulsed dye laser treatment of warts. *Arch. Fam. Med.*, 1995, 4, p. 1035–1040.
3. KENTON-SMITH, J., TAN, S. T. Pulsed dye laser therapy for viral warts. *Br. J. Plastic Surgery*, 1999, 52, p. 554–558.
4. KOPERA, D. Verrucae vulgares. Behandlung mit dem Farbstofflaser. *Hautarzt*, 2002, 53, p. 604–607.
5. KOPERA, D. Verrucae vulgares: flashlamp-pumped pulsed dye laser treatment in 134 patients. *Int. J. Dermatol.*, 2003, 42 (11), p. 905–908.
6. KWOK, C. S., HOLLAND, R., GIBBS, S. Efficacy of topical treatments for cutaneous warts: a meta-analysis and pooled analysis of randomized controlled trials. *Br. J. Dermatol.*, 2011, 165 (2), p. 233–246.
7. NAKAGAWA, H., TAN, O. T., PARRISH, J. A. Ultrastructural changes in human skin after exposure to a pulsed dye laser. *J. Invest. Dermatol.*, 1985, 84, p. 396–400.
8. OCKENFELS, H. M., HAMMERS, S. Laser in der Therapie der Warzen. *Hautarzt*, 2008, 59, p. 116–123.
9. ROBSON, J. K., CUNNINGHAM, N. M., KRUZAN, K. L. et al. Pulsed-dye laser versus conventional therapy in the treatment of warts: A prospective randomized trial. *J. Am. Acad. Dermatol.*, 2000, 43 (2), p. 275–280.
10. SETHURAMAN, G., RICHARDS, K. A., HIREMAGALORE, R. N. et al. Effectiveness of pulsed dye laser in the treatment of recalcitrant warts in children. *Dermatol. Surgery*, 2010, 36, p. 58–65.
11. ŠTORK, J. et al. *Dermatovenerologie*. Galén: Praha 2008, s. 122–124.

Do redakce došlo dne 15. 7. 2013.

Adresa pro korespondenci:  
Doc. MUDr. Tomáš Fikrle, Ph.D.  
Dermatovenerologická klinika LF UK a FN v Plzni  
E. Beneše 13  
305 99 Plzeň  
e-mail: fikrle@fnplzen.cz

## EDIČNÍ PLÁN

### Česko-slovenská dermatologie, 89. ročník, rok 2014

Číslo 2: Urtikárie

Číslo 3: Proktologie

Číslo 4: Psychofarmaka v dermatologii

Číslo 5: Dermatofyta

Číslo 6: Potní žlázy