

Folikulotropní T lymfom – klinický případ

Slezáková L.¹, Drlík L.¹, Pock L.²

¹Dermatovenerologické oddělení, Šumperská nemocnice, a. s. přednosta prim. MUDr. Lubomír Drlík

²Dermatohistopatologická laboratoř, Praha 8 vedoucí lékař doc. MUDr. Lumír Pock, CSc.

SOUHRN

Autoři prezentují případ 90letého pacienta s klinickým obrazem otophymatu. Vzhledem k laboratornímu a histologickému nálezu byla stanovena diagnóza T-lymfomu – folikulotropní mycosis fungoides. Pacient byl léčen lokálními kortikosteroidy a observován, radioterapii odmítl. Kožní projevy byly zevní terapií zmírněny a dále neprogredovaly.

Klíčová slova: otophyma – folikulotropní T-lymfom – folikulotropní mycosis fungoides

SUMMARY

Folliculotropic T-cell Lymphoma – Case Report

The authors present a case of a 90-year-old patient with a clinical picture of otophyma. The diagnosis of T-lymphoma-folliculotropic mycosis fungoides was determined on the basis of laboratory and histological findings. The patient was treated only by topical corticosteroids and observed as he had refused radiotherapy. The cutaneous manifestations improved with topical therapy and no progression was recorded.

Key words: otophyma – folliculotropic T-lymphoma – folliculotropic mycosis fungoides

Čes-slov Derm, 89, 2014, No. 3, p. 133–135

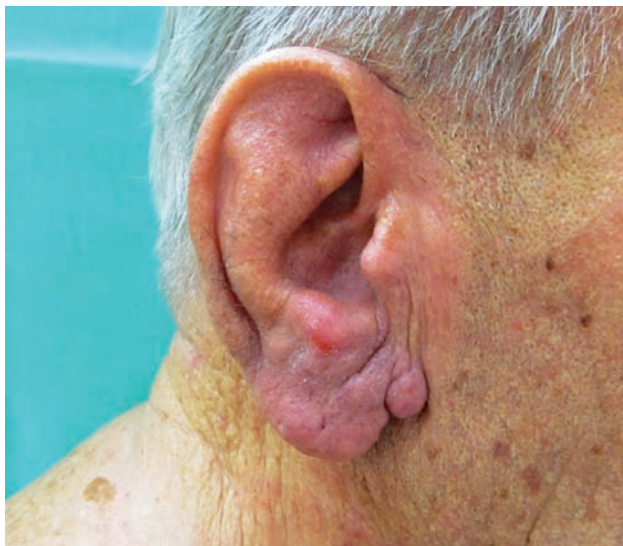ÚVOD

Článek popisuje kazuistiku vzácné kožní formy T-lymfomu folikulotropní mycosis fungoides a uvádí možnou diferenciální diagnostiku zbytnění boltců (otophymatu). Mycosis fungoides je hlavní jednotkou kožního T-lymfomu s incidencí 6,4 případů/milion obyvatel [13]. Folikulotropní mycosis fungoides tvoří asi 10 % pacientů tohoto typu T-lymfomu [12]. Literární zmínky otophymatu jsou velmi řídké, jeho incidence není známa.

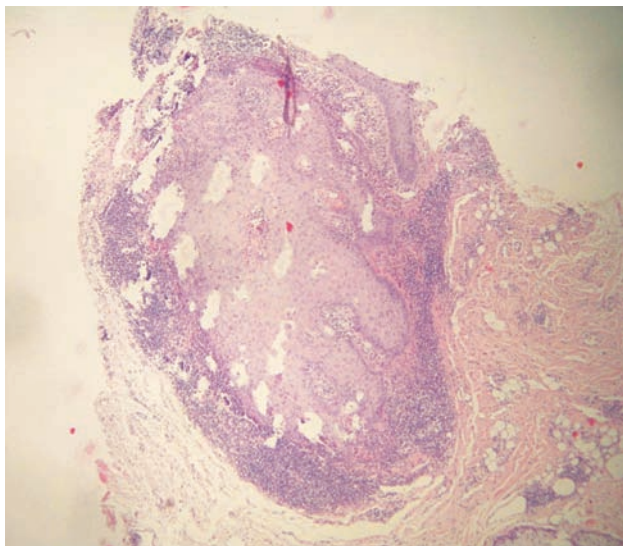
KAZUISTIKA

Pacient (90 let) byl dispenzarizován na kožní ambulanci 12 let po excizi bazaliomu na levé tváři a pro solární keratózy na čele. Osobní anamnéza zahrnovala ischemickou chorobu srdeční se syndromem anginy pectoris, stav po akutním infarktu myokardu přední stěny a zavedení stentu, diabetes mellitus II. typu s dietním opatřením a stav po operaci žaludku pro vředovou chorobu. Užíval bisoprolol 5 mg/den, perindopril-erbumin 2 mg/den, trihydrát vápenaté soli atorvastatinu 20 mg/den, kyselinu acetylsalicylovou 100 mg/den, alopurinol 100 mg/den, isosorbid mononitrát 50 mg/den, glycerol trinitrát podle potřeby. Exkuřák 25 let, bez abúzu alkoholu, povoláním řidič. Pacient udá-

val svědění v dolní třetině boltců trvající asi 5 let, kožní nález v uvedené lokalizaci tvořil erytém a cysty, ušní lalůčky a distální partie boltců byly zbytnělé (obr. 1). Trup a končetiny byly bez kožních projevů. Z laboratorního vyšetření byl krevní obraz a diferenciální rozpočet leukocytů v normě, glykémie 8,0 mmol/l (norma 3,3–6,0), bilirubin a jaterní enzymy, sérová amyláza, C-reaktivní protein v normě, urea 9,6 mmol/l (norma 2,8–7,0), kreatinin 146 μ mol/l (norma 70–110), laktátdehydrogenáza 3,56 μ kat/l (norma do 3,17), beta-2-mikroglobulin 3,37 mg/l (norma 0,8–2,0 mg/l) s elevací za půl roku na 3,91 mg/l močový sediment v normě. Protilátky proti *Helicobacter pylori* IgA negativní, IgG pozitivní 1,68 IP (norma do 0,90). Ultrazvukové vyšetření břicha a rentgenový snímek srdce a plic byly bez významné patologie. Při sonografii krku a axil uzliny nebyly patrné, v tříslech bylo popsáno několik tukově změněných benigních uzlin. V histologickém obrazu z probatorní excize z boltce byla epidermis beze změn, subepidermálně perivaskulárně jen malé infiltráty lymfocytů bez epidermotropismu. V kraji řezu byl zachycen deformovaný dilatovaný vlasový folikul s hyperplastickou stěnou, kolem kterého byl nodulární, hustý infiltrát lymfocytů s folikulotropismem a velkou příměsí eozinofilů a plasmocytů (obr. 2, 3). Lymfocyty měly převážně malá jádra, byly ve většině CD3 pozitivní s malou disperzní příměsí CD30 pozitivních lymfocytů a asi 10 % CD20 pozitivních lymfocytů. Některé lymfocyty imigru-

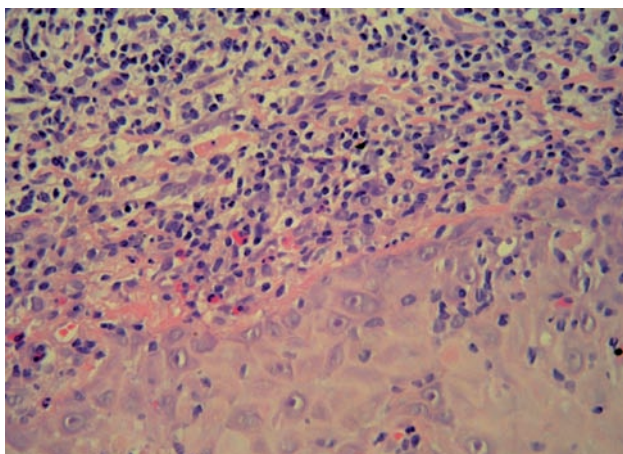


Obr. 1. Klinický obraz



Obr. 2. Histologický nález

Vlasový folikul v šikmém řezu má akantotickou stěnu, ke které přiléhá pruhovitý infiltrát lymfocytů (HE, 40x)



Obr. 3. Histologický nález – hustý pruhovitý infiltrát lymfocytů s folikulotropismem (HE, 200x)

jící do epiteliální stěny folikulu měly členité jádro. Nález vedl k podezření na folikulotropní T lymfom. Histologické vyšetření z další probatorní excize z boltce potvrdilo podezření folikulotropní mycosis fungoides. Byl opět popsán deformovaný vlasový folikul s hyperplastickou stěnou, při této stěně byl dosti hustý pruhovitý infiltrát lymfocytů s členitými jádry, které vykazovaly epidermotropismus, s příměsí melanofágů. Při imunofenotypizačním vyšetření periferní krve bylo nalezeno v gatu leukocytů 23 % lymfocytů, v gatu lymfocytů 1,7 % B lymfocytů, poměr lehkých řetězců byl v normě, T lymfocyty zaujímaly 75 % lymfocytů, NK buňky 20,6 % lymfocytů. Znaky T lymfocytů byly CD3+, CD5+, CD2+, CD7+, receptory $\alpha\beta$ -, $\gamma\delta$ -. Průtokovou cytometrií tedy nebyla prokázána patologická populace T-lymfocytů. Při kožním vyšetření v odstupu měsíce a po půl roce po nasazení zevních kortikosteroidů (betamethasoni dipropionas 2krát denně) erytém regredoval, phymatické změny byly stejné, subjektivně přetrvávalo občasné svědění boltců, dále bylo doporučeno pokračovat v zavedené zevní terapii, pacient odmítl nabízenou radioterapii a byl dále sledován.

DISKUSE

Phyma (řecky fyma) znamená v překladu výrůstek, nádor, bujení či zbytnění. Phymatické změny se nejčastěji vyskytují v rámci acne rosacea a jsou způsobeny chronickým edémem, hypertrofií a hyperplazií mazových žláz [8]. Nejběžnější je postižení nosu (rhinophyma), méně pak brady (gnatophyma), čela (metophyma), ušních boltců (otophyma) a očních víček (blepharophyma) [4]. K lokalizovanému lymfedematóznímu prosáknutí ušních boltců mohou vést chronická zánětlivá onemocnění (rosacea, psoriáza, ekzém), erysipel, trauma či primární lymfedém [3]. Při zbytnění boltců je třeba v diferenciální diagnóze pomýšlet zejména na lymfocytom, lymfomy, lupus vulgaris a sarkoidózu, provést histologické vyšetření [6, 10]. Phymatické kožní změny mohou predisponovat rozvoji karcinomu kůže – bazaliomu, spinaliomu [8]. Léčbou volby otophytmu v rámci acne rosacea je systémově podávaný isotretinoin a chirurgická terapie [12].

Folikulotropní mycosis fungoides představuje zvláštní formu mycosis fungoides s folikulotropními T buněčnými infiltráty, které jsou přednostně lokalizovány na hlavě a šíji [5]. Postihuje převážně dospělé (častěji muže než ženy), méně děti a adolescenty. Pacienti mají seskupující se folikulárně vázané papuly, akneiformní léze nebo indurované plaky až tumory. Obvyklý je pruritus, který může být značný, alopecie a sekundární bakteriální infekce. Charakteristické jsou infiltrované plaky v obočí s alopecií [1, 13]. Histopatologický nález zahrnuje dermální infiltrát primárně lokalizovaný perivaskulárně a perianexálně, variabilní infiltráty vlasových folikulů tvořené různě velkými T lymfocyty s hyperchromními jádry [13]. Může nebo nemusí být přítomna mucinózní degenerace vlasových folikulů – mucinosis follicularis [12]. V kladném případě jde o formu sekundární. Ta ovšem může provázet i jiné typy lymfoproliferativních onemocnění než jen mycosis fungoides –

Hodgkinovu chorobu, kožní B lymfom, akutní myeloblastickou leukémií a syringolymfoidní hyperplazií s kožním lymfomem [9]. Případy folikulotropní mycosis fungoides bez nálezu mucinu se někdy také označují jako folikulocentrická či pilotropní mycosis fungoides. Imunofenotypicky se jedná nejčastěji o T-lymfocyty CD3+, CD4+, CD8-, CD30+, vzácněji CD8+. Prognóza je dána hloubkou folikulárně a perifolikulárně uložených infiltrátů [11]. Léčba mycosis fungoides závisí na stadiu a typu onemocnění, zahrnuje lokální kortikosteroidy, fototerapii UVB, PUVA, eventuálně kombinaci s interferonem alfa nebo systémovými retinoidy (acitretin, bexaroten), radioterapii a celotělové ozáření elektrony [2, 7]. Folikulotropní mycosis fungoides odpovídá na léčbu méně než klasická plakovitá forma [12].

ZÁVĚR

Folikulotropní mycosis fungoides představuje nepříliš častou formu T-lymfomu. V našem případě klinický obraz tvořily změny na ušních boltcích imponující jako otophyma, diagnóza byla stanovena po opakovaném histologickém vyšetření. Při terapii lokálními kortikosteroidy došlo k mírnému zklidnění kožního nálezu, ten dále neprogredoval. Celkový stav pacienta byl stabilní. Systémová terapie nebyla indikována, radioterapii pacient odmítl.

LITERATURA

- ASSAFF, CH., STERRY, W. *Cutaneous lymphoma* In Wolff, K., Goldsmith, L. A., Katz, S. I. *Fitzpatrick's Dermatology in General Medicine*. 7th edition, New York, McGraw-Hill Companies, 2008, p. 1390–1391. ISBN 978-0-07-146690-5.
- BURGDORF, W. H. C., PLEWIG, G., WOLFF, H. H., LANDTHALER, M. *Braun-Falco's Dermatology*. 3rd edition, Springer, 2009, p. 1481–1485. ISBN 978-3-540-29312-5.
- CARLSON, J. A., MAZZA, J., KIRCHER, K., TRAN, T. A. Otophyma: a case report and review of the literature of lymphedema (elephantiasis) of the ear. *Am. J. Dermatopathol.*, 2008, 30, 1, p. 67–72.
- EZRA, N., GRECO, J. F., HALEY, J. C., CHIU, M. W. Gnathophyma and otophyma. *Cutan. Med. Surg.*, 2009, 13, 5, p. 266–272.
- GÓMEZ-DIEZ, S., MALDONADO, C., FUEYO, A. et al. Folliculotropic Mycosis Fungoides. Study of Four Cases. *Actas Dermosifiliogr*, 2007, 98, p. 486–490.
- GUPTA, M., NARANG, T. Otophyma: a rare and frequently misdiagnosed entity. *Am. J. Otolaryngol.*, 2010, 31, 3, p. 199–201.
- HUNZEKER, Ch. M. et al. Folliculotropic mycosis fungoides. *Dermatology Online Journal*, 2007, 13, 1, p. 5.
- JANSEN, T., PLEWIG, G. Clinical and histological variants of rhinophyma, including nonsurgical treatment modalities. *Facial Plast. Surg.*, 1998, 14, 4, p. 241–253.
- ELDER, D. E., ELENITSAS, R., BERNETT, L. J. et al. *Lever's Histopathology of the Skin*. 10th edition. Philadelphia, Lippincott Williams & Wilkins, 2009, p. 1257.
- MURPHY, A., O'KEANE, J. C., BLAYNEY, A. et al. Cutaneous presentation of nasal lymphoma: a case report of two cases. *J. Am. Acad. Dermatol.*, 1998, 38, p. 310–313.
- SZAKOS, H., PIZINGER, K. Mycosis fungoides – folikulotropní varianta. *Čes.-slov. Derm.*, 2010, 1, p. 29–32.
- VAN DOORN, R., SCHEFFER, E., WILLEMZE, R. Follicular Mycosis Fungoides, a Distinct Disease Entity With or Without Associated Follicular Mucinosis, Clinicopathologic and Follow-up Study of 51 Patients. *Arch. Dermatol.*, 2002, 138, 2, p. 191–198.
- WILLEMZE, R. *Cutaneous T-Cell Lymphoma*. In Bologna, J. L., Jorizzo, J. L., Rapini, R. P. *Dermatology*. 3rd edition. New York, Mosby, 2008, p. 1875–1876. ISBN 978-1-4160-2999-1.

Do redakce došlo dne 23. 1. 2014.

Adresa pro korespondenci:
MUDr. Lenka Slezáková
Dermatovenerologické oddělení
Šumperská nemocnice a.s.
Nerudova 640/41
787 52 Šumperk
e-mail: l.slezakova@email.cz