

Akarodermatitidy – roztočové dermatitidy

Drlík L.¹, Pock L.², Babička C.³

¹Dermatovenerologické oddělení, Šumperská nemocnice, a. s.
primář oddělení MUDr. Lubomír Drlík

²Bioptická laboratoř s. r. o., Plzeň
odborná vedoucí lékařka prof. MUDr. Alena Skálová, CSc.

³Parazitologické oddělení, Okresní hygienická stanice Šumperk
vedoucí pracoviště RNDr. Ctirad Babička, CSc.

SOUHRN

Akarodermatitidy jsou v klinické praxi velmi častým onemocněním. Postihují zejména pacienty provozující domácí hospodářství. Vyskytují se i u městských obyvatel, kteří chovají domácí mazlíčky – psy, kočky, morčata nebo králíky. U těch se mohou pomnožit zejména cheyletielly. Roztočové dermatitidy představují zajímavé interdisciplinární téma mezi dermatology, veterinárními lékaři a parazitology. Styčné body jsou také nalézány s dermatohistopatologií. Zvláště postižení cheyletielózou může svými kožními projevy klinicky i histopatologicky napodobovat imunobulózní dermatózy.

Klíčová slova: akarodermatitidy – cheyletielly – histologické nálezy

SUMMARY

Acarodermatitis – Dermatitis Caused by Mites

Acarodermatitis is a very common disease in clinical practice. It affects, especially, patients running their own farm. It also occurs in city inhabitants keeping pets – dogs, cats, guinea pigs or rabbits. The pets may be affected by cheyletiella. Acarodermatitis represents a remarkable interdisciplinary topic for dermatologists, veterinarians and parasitologists. Contact points are also found in dermatohistopathology. Above all, cheyletiellosis cutaneous symptoms may clinically and histopathologically imitate immunobullous dermatoses.

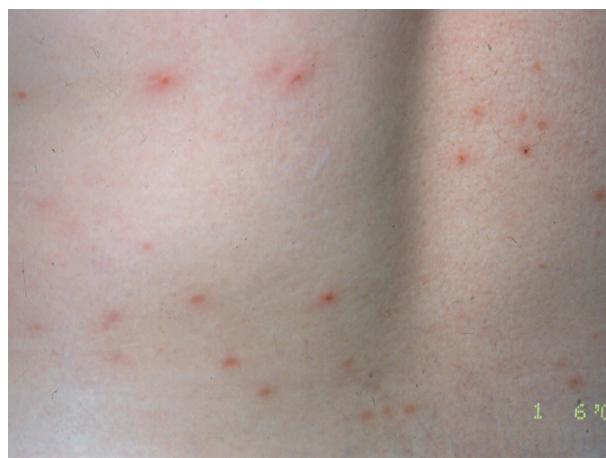Key words: acarodermatitis – Cheyletiella – histological findings

Čes-slov Derm, 90, 2015, No. 1, p. 25–33

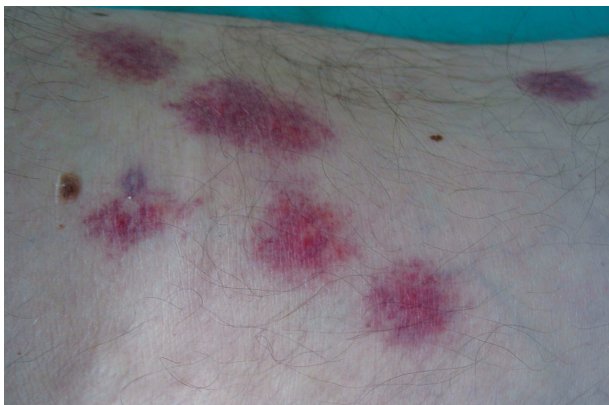ÚVOD

Roztočovým dermatitidám mimo svrabu je věnována v učebnicích dermatologie jen velmi malá část textu. V praxi se setkáváme s uvedenou problematikou nesrovnatelně častěji. Mnoho případů je špatně diagnostikováno a léčeno, hlášení jako profesionální onemocnění je také velmi řídké. Roztočové dermatitidy způsobují zejména čmelíkovití (*Dermannyssidae*), zákožkovití (*Sarcoptidae*), sladokazovití (*Tyroglyphidae*) a dravčíkovití (*Cheyletidae*) [7, 10, 13, 29]. Opakovaně je v našich ambulancích a na oddělení diagnostikováno a léčeno napadení člověka roztoči z čeledi čmelíkovití (*Dermannyssidae*) při práci se slámou, při sběru vajíček v kurníku, uklízení kůlny či hromady dříví. Nejčastější jsou dermatitidy způsobené dravčíky (cheyletiellami) od psů chovaných v bytě. Klinický obraz roztočových dermatitid bývá velmi různorodý. Je dán individuální citlivostí pacienta, druhem a počtem roztočů, délkou expozice. Začíná od zcela nenápadných ojedinělých svědících makulózních a papulózních

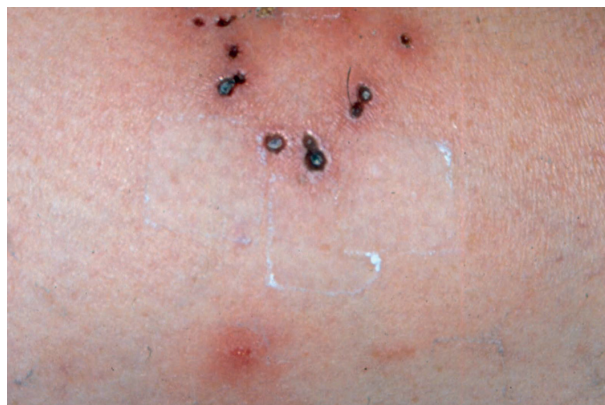projevů až po masivní generalizované papulovezikulózní, urtikariální nebo scabieiformní dermatitidy s případnou sekundární ekzematizací a impetiginizací (obr. 1–9, 12,



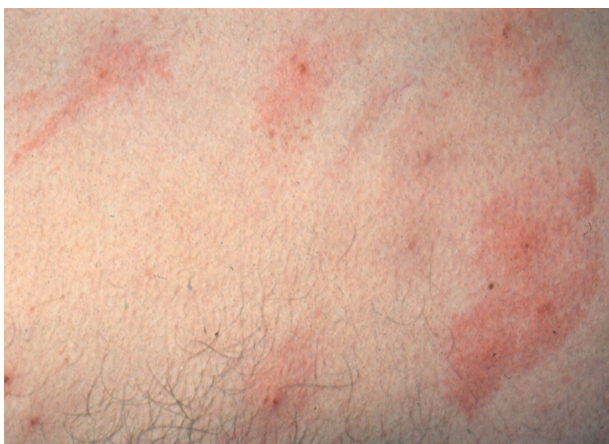Obr. 1.



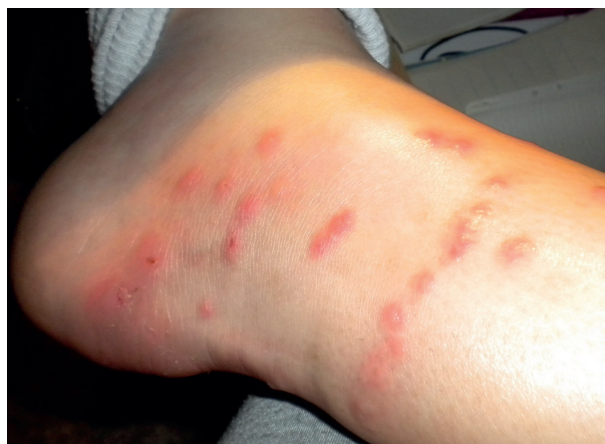Obr. 2.



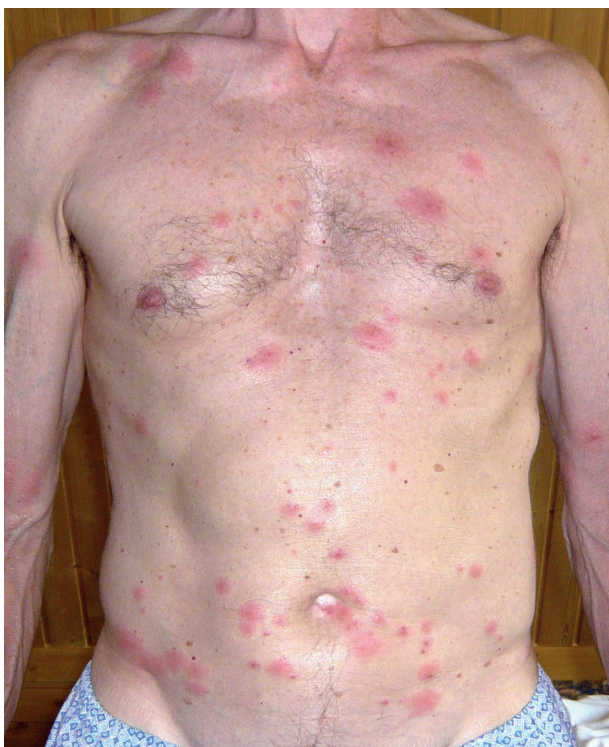Obr. 3.



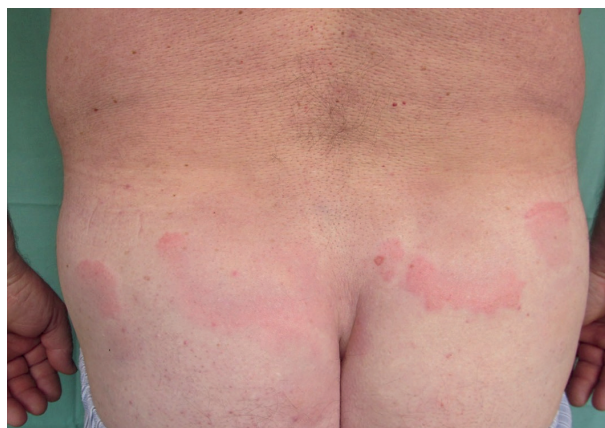Obr. 4.



Obr. 5.

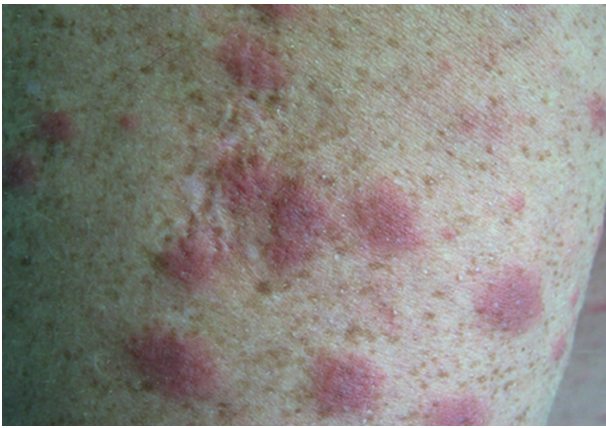

Obr. 6.

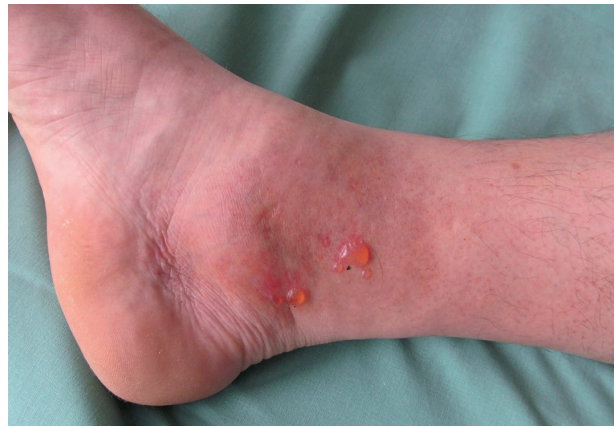

Obr. 7.

16). Někdy bývají viditelné centrální vpichy, případné chodbičky jen u napadení roztoči rodu *Sarcoptes* [3, 11]. Cheyletidae a Dermanyssidae se chovají podle vzorce „bite and run“ [29]. Predilekčními místy postižení jsou předloktí, šíje, krk, břicho, horní část hrudníku. Na rozdíl od svrabu není obvyklé napadení meziprstních prostor a genitální oblasti. Byly popsány také případy výrazného svědícího postižení ve vlasaté pokožce hlavy, případně úporného generalizovaného pruritu [14, 15, 20].



Obr. 8.



Obr. 9.

POPIS PŘÍPADŮ

Případ 1

Manuální pracovníci kravína a brigádníci (11 osob) onemocněli svědící dermatitidou zejména na horních končetinách a břiše. Důvodem bylo shazování letité slámy z podkroví kravína, nošení balíků slámy v náručí. Ve slámě bylo zjištěno silné zahnízdění myšovitých hlodavců, parazitologem identifikován přemnožený čmelíkovec krysí (*Ornithonyssus bacoti*), srstnatka stájová (*Eulaelaps stabularis*) a srstnatka myší (*Haemogamassus pontiger*), bylo uznáno jako nemoc z povolání.

Případ 2

Silně svědící makulopapulózní a urtikariální projev vyžadující pracovní neschopnost dojiček – jejich zástup onemocněl během 1–3 dnů. Z velkého množství hnízd vlaštovek přilepených pod střechou kravína byli identifikováni přemnožení čmelíci vlašťovčí (*Dermanyssus hirundinis*) a čmelíci vrabčí (*Dermanyssus passerinus*). Roztoči byli průvanem zaneseni do vnitřních prostor kravína a dopadali na pracovníce. Také tyto případy byly odškodněny jako profesionální postižení. Ve vedlejších kravíně, kde byla jen dvě vlašťovčí hnízda, ke vzniku dermatitidy nedošlo.

Případ 3

U myslivce došlo za několik hodin po kožkování (stahování kůže) ulovené kuny skalní, která trpěla prašivinou, k masivnímu generalizovanému postižení scabieiformní dermatitidou s maximem na trupu a horních končetinách. Parazitologem byly mikroskopicky identifikovány zákožky (*Sarcoptes* sp.).

Případ 4

Tříčlenná rodina chovala krátce syrského křečka, který za několik dnů uhynul.

Po úklidu chovné bedny vznikla u všech členů rodiny svědící papulózní dermatitida, nejvíce u 23leté ženy s maximem postižení na rukou. Parazitologicky byl identifikován sarkoptový svrab (*Trixacarus caviae*).

Případ 5

Recidivující dermatitida chovatelky psa (případ prim. Bláhové, Svitavy). Počátek potíží, svědící diskretní projevy blízké prurigo acuta až subacuta, se shodoval s porížením maltézského psíka. Pacientka byla opakovaně hospitalizována a ambulantně léčena na kožním oddělení ve Svitavách. Vždy velmi rychlý efekt léčby při opuštění domácího prostředí. Bylo vysloveno podezření na onemocnění akarodermatitidou, nicméně až opakované veterinární vyšetření prokázalo v lupech z pokožky psa dravčíky (cheyletielly).

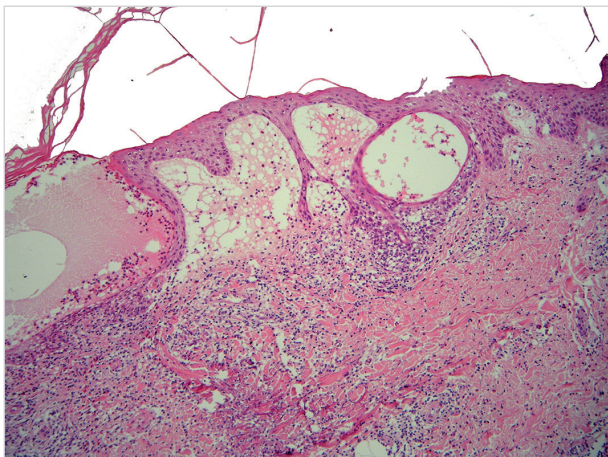
Případ 6

Manželé v penzi chovající slepice měli opakované ataky svědící dermatitidy na hrudníku, šíji, předloktích a břiše. Parazitologem byl v kurníku a oblečení pacientů identifikován čmelík kuří (*Dermanyssus gallinae*). K napadení docházelo při sběru vajec, po dezinfekci a vybělení kurníku nedošlo k žádné další recidivě potíží.

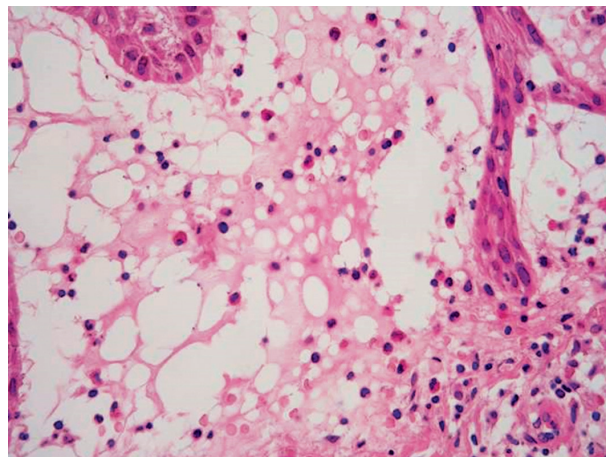
Tyto krátce zmíněné kazuistiky s parazitologickým průkazem konkrétních roztočů byly uvedeny šířeji v naší původní práci [3].

Případ 7

Pacient přijatý k hospitalizaci s generalizovaným živě červeným splývavým šťavnatým makulopapulózním exantémem a séropapulami (obr. 8). Postižena byla i ovlasená část pokožky hlavy, sliznice byly bez projevů. Pacient choval slepice, králíky a kočku. Během pracovního týdne bydlel na ubytovně, v místě vykonávání práce měl zázemí v maringotce. Po tříměsíčním sezonním přerušení práce nastoupil do zaměstnání jako dělník při stavbě dálničního obchvatu. Druhý den vznikl pruritus, makulopapulózní exantém na zádech, pažích a ramenou, poté subfebrilie, bolesti hlavy a nechutenství. V dalších dnech kožní projevy generalizovaly. Tři spolubydlící z ubytovny neměli žádné obtíže. Pracovní diagnóza – akarodermatitis. V diferenciatní diagnóze byl zvažován exsudativní erytém a Sweetův syndrom. Hodnota imunoglobulinu E byla 3 670 IU/ml (norma do 150), krevní obraz včetně diferenciatního rozpočtu



Obr. 10. Subepidermální a intraepidermální buly, v korigu bohatý infiltrát lymfocytů a eozinofilů, pod bulou v retikulárním korigu je flame figure – obraz odpovídající Wellsovu syndromu



Obr. 11. Subepidermální bula s neostrou dermální hranicí a obsahem lymfocytů a eozinofilů – detail

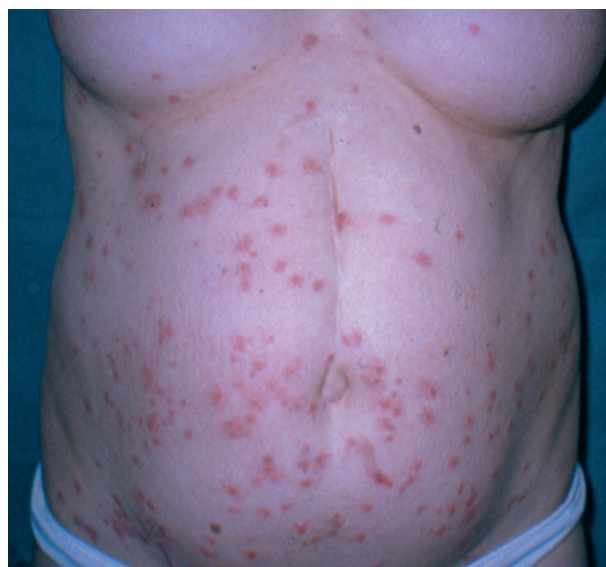bílých krvinek, základní biochemické vyšetření, RTG plic, ORL vyšetření a stolice na parazity byly bez patologického nálezu. Parazitologickým vyšetřením textilií z maringotky, na kterých pacient seděl při pracovních přestávkách, byl zjištěn masivní nález roztočů. Léčba prednisonem 50 mg denně s postupnou redukcí dávky, antihistaminiky a lokálními steroidy byla velmi efektivní. Po čtyřdenní hospitalizaci a zlepšení stavu byl nemocný propuštěn, ambulantně vyšetřen v alergologické ambulanci s prokázáním alergie na roztoče.

Případ 8

V říjnu 2001 bylo provedeno histologické vyšetření u 37leté pacientky s několika dny trvajícím vezikulózním až bulózním projevem na erytémové ploše kolem pravého vnitřního kotníku (obr. 9). Anamnéza 4 dny trvání, klinický nález připomínal fytofotodermatidu. Histologicky byly nalezeny drobné subepidermální buly a intenzivní subepidermální edém, spongióza, v horním korigu dosti bohaté infiltráty eozinofilů s lymfocyty a extravazálními erytrocyty (obr. 10, 11). Na několika místech v korigu byly zachyceny flame figures – obraz značně suggestivní pro Wellsův syndrom. Pokud by se flame figures pomínuly, mohl by být ostatní mikroskopický obraz součástí fytofotodermatózy, ale i polékové dermální formy erythema multiforme. Po obdržení histologického nálezu jsme případ konzultovali, doplněním anamnézy zjistili chov psa. Veterinárním lékařem bylo prokázáno pomnožení cheyletiell a byla provedena jejich eradikace, pacientka se zahojila mírnou protizánětlivou terapií. K recidivě potíží nedošlo, základní laboratorní odběry byly v normě.

Případ 9

Chovatelka psů cestovala vlakem se čtyřmi štěňaty, během cesty si některá z nich dávala pod svetr a vznikla papulózní silně svědící dermatitida s maximem na břiše a ventrální straně hrudníku (obr. 12). Důvodem onemocnění byl masivní výskyt cheyletiell u psů.

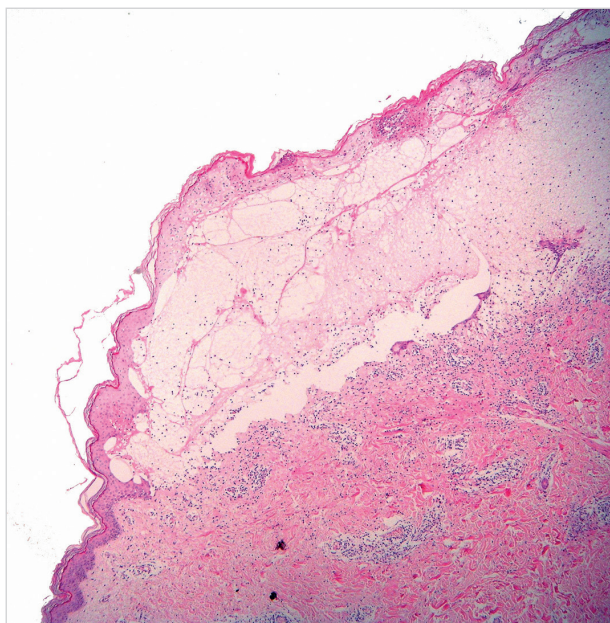


Obr. 12.

Případ 10

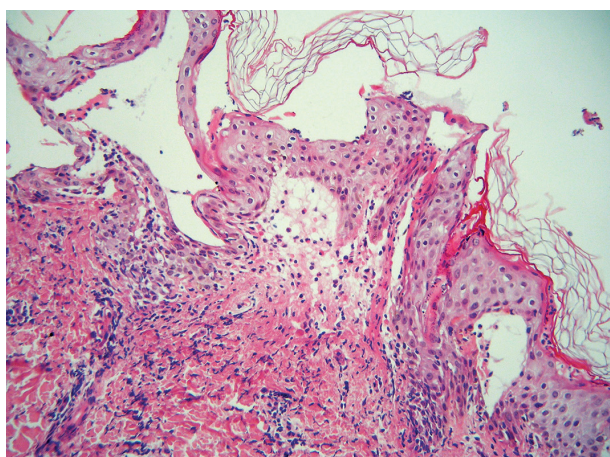
Úřednice ve věku 38 let koupila štěně maltéžského pinče a ještě též den onemocněla svědící dermatitidou. Za 10 dnů byla přijata s generalizovaným postižením na kožní oddělení. Maximum projevů bylo na trupu, předloktích a bérkách – papule, séropapule a buly s čirým obsahem do velikosti 1 cm, exkoriace. Histologický nález z probatorní excize ze stehna byl blízký bulóznímu pemfigoidu. Byla popsána plochá subepidermální bula s částečně nekrotickou krytkou, zachovalou kresbou dermálních papil na spodině s obsahem eozinofilů a malou příměsí lymfocytů, erytrocytů a polynukleárů. Dermální papily v sousedství bez zánětlivých infiltrátů, v přilehlé části horního koria byly perivaskulárně infiltráty s převahou lymfocytů a eozinofilů s malou příměsí polynukleárů (obr. 13).

Histologický nález z probatorní excize z paže byl blízký dermatitis herpetiformis Dühring. V krátkém úseku

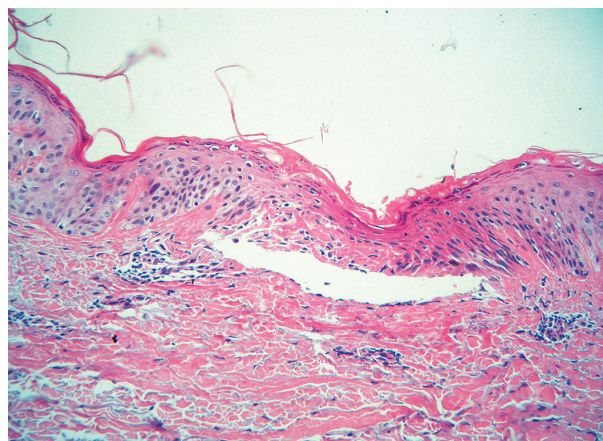


Obr. 13. Subepidermální bula se zachovalým tvarem dermálních papil na spodině – obraz napodobující bulózní pemfigoid

subepidermální edém až bula s částečně nekrotickou krytkou a řídkým obsahem polynukleárů, lymfocytů, extravazálních erytrocytů a spíše ojedinělých eozinofilů. V horní polovině koria byly perivaskulárně a intersticiálně řídké infiltráty polynukleárů s leukocytoklazií a mírnou koncentrací na dermoepidermální junkci, eozinofily zde téměř chyběly (obr. 14). Nález nebyl diagnosticky vyhraněný, převaha polynukleárů při subepidermální bule vedla k podezření na dermatitis herpetiformis. Pacientka byla léčena antihistaminiky a tekutým pudrem, došlo k velmi rychlé regresi projevů, byla propuštěna, ještě než jsme obdrželi histologické nálezy. Během hospitalizace se dostavila matka pacientky, která se v té době starala o maltézského pinče, s náhle vzniklou scabieiformní dermatitidou. Byla přeléčena lotiem s 0,3 % lindanu a zklidňujícími externy. Pes byl vyšetřen veterinářem, zjištěny



Obr. 14. Subepidermální drobná, vertikálně protažená bula s neutrofilý – obraz blížký dermatitis herpetiformis Duhring

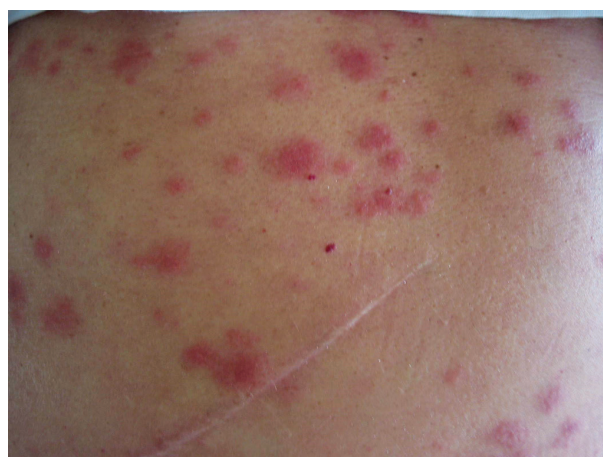

Obr. 15. Suprabazální akantolytická vezikula, spongióza, diskrétní dyskeratóza – obraz blížký morbus Grover

cheyletielly a podána eradikační léčba. Pacientka i její matka několik dnů užívaly antihistaminika, od té doby neměly žádné dermatologické obtíže.

Případ 11

Pacient ve věku 76 let intermitentně trpěl výsevem drobných svědících papulek, histologicky bylo zastiženo malé ložisko fokální akantolytické dyskeratózy s převažující akantolytickou složkou a pouze nevýraznou hyperkeratózou. V okolní dermis byly perivaskulárně infiltráty lymfocytů s příměsí polynukleárů s exocytózou do místa fokální akantolytické dyskeratózy (obr. 15). Byl diagnostikován morbus Grover. Projevy se vyskytovaly po celý rok s různou intenzitou, většinou jen několik málo projevů současně, maximum potíží spíše v zimě. Pacient aplikoval s dobrým efektem steroidní externa při jejich velmi malé spotřebě. Po třech letech došlo k výrazné exacerbaci projevů charakteru prurigo simplex subacuta na trupu, cca 14denní léčba antihistaminiky a zevními steroidy nevedla k úspěchu. Byl ordinován navíc prednison 40 mg/den a pro nelepšení stavu i při této léčbě byl koncem ledna 2001 přijat k hospitalizaci. Histologický nález z pro-



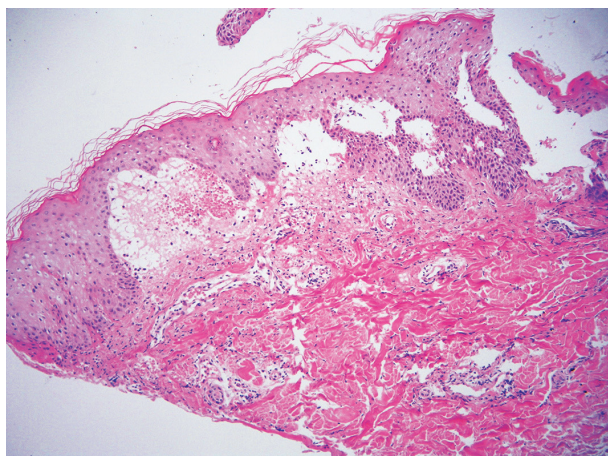
Obr. 16.

batorní excize: v centru drobné ložisko intrakorneálně uložených polynukleárů, pod ním spongióza s exocytózou lymfocytů a polynukleárů. V horním korigu pod tímto úsekem se perivaskulárně nacházely nevelké infiltráty lymfocytů a extravazálních erytrocytů. Nález nebyl patognomický, mohl odpovídat prurigo simplex subcuta. V druhém týdnu hospitalizace jsme vyšetřili manželku pacienta, u které náhle vznikly svědící drobné papulky na horních končetinách. Uvedla, že se místo o pacienta stará o chov slepic. Tedy až po několika letech péče o nemocného byl zjištěn zásadní anamnestický údaj – chov slepic. Hygienickým šetřením byl u slepic a v jejich okolí prokázán silně přemnožený čmelíkovec kuří (*Dermanyssus gallinae*). Po provedené dezinfekci byli oba pacienti trvale vyléčeni.

Případ 12

Mistr lesní výroby pěstující 10 druhů zvířat, včetně vietnamských prasat, krocanů a slepic, byl přijat na kožní oddělení s masivní generalizovanou silně svědící makulopapulózou, místy multifonní štavnatou dermatitidou (obr. 16). Léčen prednisonem 60 mg/den s postupným snižováním, antihistaminiky, zevně tekutým pudrem. Histologický nález popsal edém některých dermálních papil s erytrocyty, nečetnými lymfocyty a fragmenty jader, epidermis měla kolem těchto papil protažené epidermální výběžky. Závěr – suspektní erythema exsudativum multiforme (obr. 17).

V histologickém nálezu z jiné lokality byla nalezena poměrně rozsáhlá subepidermální bula s kryptou, ve které byly skupiny nekrotických keratinocytů, hojně množství polynukleárů, eozinofilů a erytrocytů. Na spodině nebyla zřetelná kresba dermálních papil a v přilehlé části horního koria byl perivaskulárně edém a dosti hojně infiltráty lymfocytů, polynukleárů s leukocytoklazií, eozinofilů a extravazálních erytrocytů. Závěr – suspektní erythema multiforme bulózní forma, nelze zcela vyloučit bulózní pemfigoid nebo epidermolysis bullosa acquisita. Během hospitalizace pacienta onemocněla silně svědící papulóz-

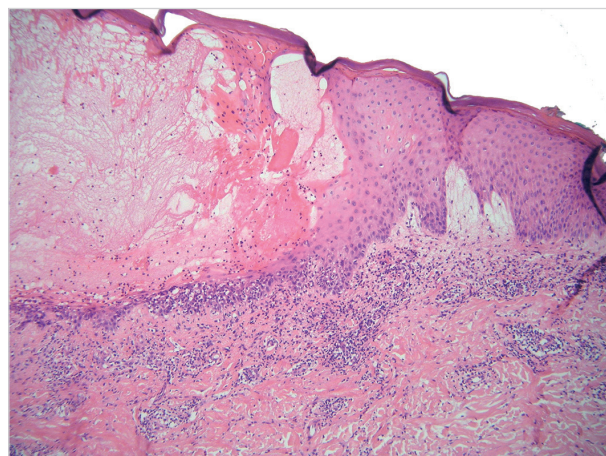


Obr. 17. Subepidermální edém přecházející v buly s obsahem lymfocytů a eozinofilů – obraz blízký dermálnímu typu erythema multiforme

ní dermatitidou jeho manželka, která místo něj zastávala hospodářské práce. Byla indikována kortikosteroidní externa a antihistaminika. Oba manželé měli více postiženu pravou horní končetinu a pravou stranu trupu. V zásobníku, ze kterého pacienti lopatkou nabírali obilí pro krmení zvířat, byl identifikován silně přemnožený sladokaz mouchný (*Acarus siro*).

Případ 13

Žena ve věku 68 let, která chovala kočku a psa, byla od března 2014 léčena ve spádové dermatologické ambulanci pro svědící dermatitidu na trupu a končetinách. Přechnodně byl postižen i manžel pacientky, u kterého se vyskytly drobné svědící papule na ruku. Pro vznik čirých puchýřků v distálních částech bérků byla v říjnu 2014 u pacientky provedena probatorní excize. Histologicky byla nalezena intraepidermální neakantolytická bula s řídkým obsahem lymfocytů s eozinofily, v těsném okolí byla mírná spongióza, nečetné nekrotické keratinocyty ve stratum spinosum, v kryptě i plošná nekróza epidermis. V horním korigu byl edém a infiltráty lymfocytů s extravazálními erytrocyty a příměsí eozinofilů (obr. 18). Obraz byl tak blízký erythema multiforme. Přímá imunofluorescence prokázala jen nespecifickou pozitivitu fibrinogenu kolem cév. V opakovaném histologickém vyšetření při hospitalizaci o 10 dnů později byla popsána intraepidermální neakantolytická vezikula s erytrocyty a nemnoha lymfocyty, v okolí spongióza, v rozsahu celého koria perivaskulární poměrně husté infiltráty lymfocytů s eozinofily a místy i extravazálními erytrocyty. Z druhé probatorní excize subepidermální bula s částečně nekrotizovanou kryptou a hojným obsahem eozinofilů s lymfocyty. V korigu byly nalezeny perivaskulárně infiltráty lymfocytů s malou příměsí polynukleárů a eozinofilů. Tvar dermálních papil na spodině byly zachován. Přímá imunofluorescence z probatorní excize z blízkého okolí buly – IgA, IgG, IgM, C3, fibrinogen – byla negativní. Pacientka se zahojila po přeléčení sirnou masťou a následně aplikací steroidních extern. Po propuštění domů vznikl relaps potíží – svědící



Obr. 18. Intraepidermální neakantolytická bula s nekrotózou keratinocytů a edémem sousedních dermálních papil – obraz blízký erythema multiforme

červené papule s hemoragickými krustičkami na bérkách, rukou, předloktích, méně na trupu. V té době pacientka nechala vyšetřit psa veterinárním lékařem, který našel cheyletielly. Pes byl léčen, proveden úklid a dezinfekce textilií včetně koberec. Kožní problémy pacientky vymizely, recidiva nenastala.

U více pacientů, kteří měli výraznější postižení, nebo u nich nebyla jasná klinická diagnóza, jsme prováděli histologická vyšetření, jejichž výsledky byly velmi divergentní. Uvažovány byly v jednotlivých případech následující diagnózy: Wellsův syndrom, urticaria, prurigo subcuta, urticaria vasculitis, erythema exsudativum multiforme, morbus Grover a subepidermální buly imitující bulózní pemfigoid, dermatitis herpetiformis Duhring a epidermolysis bullosa acquisita. Prakticky vždy došlo k zahojení projevů nebo podstatnému zlepšení stavu ještě před obdržetím histologických nálezů. Po léčbě pacientů, domácích zvířat a sanaci prostředí nedošlo k žádným recidivám. V některých případech byli postiženi i rodinní příslušníci hospitalizovaných pacientů, kteří převzali domácí a hospodářské činnosti za nemocného. Velmi rychlý efekt léčby také neodpovídal eventuální imunobulózní dermatóze.

DISKUSE

Roztoči jsou rozšířeni zejména v hnízdech hlodavců, hnízdech nebo klecích ptáků, teráriích, ve skladech, ve stodolách a na půdách. Jejich aktivní migrace je migrací za potravou při přemnožení roztočů nebo osíření hnízda, resp. po deratizaci, pokud není současně provedena dezinfekce. Migrace může být masová, i tisíce roztočů na římsách a stěnách domů, kteří žili původně v hnízdech ptáků, bývají zanášeni větracími otvory, průvanem, klimatizací. V tom případě dochází u napadených osob k výraznému klinickému postižení. Naopak při ojedinělém výskytu bývají symptomy velmi chudé a obtížné diagnostikovatelné [3, 5, 6, 10, 11, 24].

Čmelíkovití (*Dermanyssidae*) jsou 0,5–2,5 mm drobní roztoči žlutohnědé až rubínové barvy. Hladovět mohou 8 měsíců, vývojový cyklus trvá 40 dnů, rozšíření po celém světě. Jsou to hematofágové, jejich masivnější výskyt způsobuje u drůbeže erytematózní eflorescence, ztrátu peří, anémii a sklon k sekundárním infekcím s fatálními důsledky. Mohou být vektorem infekčních nemocí – Q horečka, Weilova žloutenka, tularémie, klíšťová encefalitida, borelióza. Nejznámější jsou následující představitelé: *Dermanyssus gallinae* – čmelík kuří, *D. hirundinis* – čmelík vlaštovčí, *D. passerinus* – čmelík vrabčí, *Ornithonyssus sylviarum* – čmelíkovec ptačí, *O. bacoti* – čmelíkovec krysí, *O. natricis* – čmelíkovec hadí, *Liponyssoides sanquineus* – čmelík myší, *Eulaelaps stabularis* – srstnatka stájová, *Haemogamassus pontiger* – srstnatka myší, *Androlaelaps fahrenheitzi* – savenka obecná, *A. fennicis* – savenka ptačí.

Čmelíci ptačí, vlaštovčí, vrabčí a kuří cizopasí jednak na volně žijících ptácích, hojně jsou však zejména u hemisynantropních ptáků – vlaštovek, jiříček, vrabců a městských

zdivočelých holubů. Pravidelně napadají domestikované ptáky – kachny, slepice, holuby [3, 7, 11, 12, 13, 20].

Zákožkovití (*Sarcoptidae*) parazitují v kůži zvířat a člověka. Mají významnou hostitelskou specifitu [10]. Na člověka je přenosný *Sarcoptes canis* a *Notoedres cati*. Uvádí se, že 60 % osob, které jsou v přímém kontaktu s nemocnými psy nebo liškami, může být přechodně napadeno zákožkami *Sarcoptes canis*. Onemocnění u lidí se nazývá pseudosvrab, projevuje se svědivými papulózními změnami na rukou, popř. na trupu. Chodbičky, které jsou typické pro scabies, se nenacházejí. Příznaky spontánně vymizí během 4 týdnů, pokud nedojde k opakovaným kontaktům. Významný je také svrab u prasat, která jsou promořena zákožkou *Sarcoptes suis* v 55 %. U psů má svrab větší význam ve velkých chovech a nehygienických podmínkách. Z volně žijících zvířat je známý zejména svrab u kamzíků a lišek. Klinické příznaky u zvířat jsou svědění, šupení, ztráta ochlupení, vznik krust a sekundární impetiginizace. Zástupci skupiny *Sarcoptidae* a jejich hostitelé: *Sarcoptes bovis* – skot, *S. ovis* – ovce, *S. suis* – prase, *S. equi* – kůň, *S. canis* – pes, liška, kunovité šelmy, případně kočka a člověk, *S. cameli* – velbloud, *S. rupicaprae* – kamzík, koza, kozorožci, *S. cuniculi* – králík. Rod *Notoedres*: *N. cati* – kočka a kočkovité šelmy, výjimečně i pes, liška, králík, člověk [2, 10, 11, 20].

Sladokazovití (*Tyroglyphidae*) jsou významní v souvislosti s inhalačními alergiemi, žijí ve slámě, na seně, ve skladech tabáku, mouky, sýra, na sušeném ovoci a v domácím prachu. Způsobují onemocnění u kombajnérů, při nošení pytlů obilí (grain itch – vyvolavatel *Pyemotes ventriculosus*) a při práci se senem. Dále jsou zodpovědní za baker's itch a grocer's itch = svědicí dermatitidu („svrab“) pekařů, respektive hokynářů. Příznaky jsou intenzivní svědění a mnohočetné drobné papule na exponovaných místech. Hlavní představitelé – *Acarus tritici*, *A. siro*, *Glyciphagus destructor* a *domesticus*, *Tyroglyphus farinae* a *longior*, *Tyrophagus putrescentiae*, *Dermatophagoides pteronyssinus*, *Carpoglyphus lactis* [3, 7, 10, 11].

Dravčíci (cheyletielly) jsou velcí 0,5 mm, živí se tkáňovým mokem a epitelii.

Symptomy u zvířat mohou být od „nulových“ přes tzv. pochodující lupy (walking dandruff) až k velkým nánosům šupin, vzniku lysin, pruritu s exkoriacemi, zánětům zvukovodů – psi, králíci, zajáci. U koček bývají projevy mírnější vzhledem k důkladnému čištění srsti olizováním. Nejvýznamnější jsou *Cheyletiella yasguri* (psi), *Ch. blakei* (kočky) a *Ch. parasitivorax* (králíci). U napadených lidí vznikají červené makuly, papuly nebo vezikuly s různým stupněm svědění. Pokud je opomenuta léčba zvířete, projevy se stávají chronickými. Při léčbě je potřeba mít na zřeteli, že cheyletielly přežívají mimo hostitele až 10 dnů a je nutné používat akaricidní prostředky i na textilie [3, 7, 10, 11, 17, 19, 20, 25, 28].

Stanovení diagnózy:

1. Pečlivá anamnéza (koupě šteněte, brigádnické práce, chov slepic, domácích mazlíčků)
2. Klinický obraz

3. Léčebná odpověď
4. Epidemiologické souvislosti (při hospitalizaci pacienta přichází rodinný příslušník zastávající místo něj určité činnosti – hospodářství, péči o psa)
5. Eliminační test (opuštění domácího či pracovního prostředí – hospitalizace)
6. Identifikace roztoče mikroskopicky (v některých případech je nutná návštěva v pacientově pracovním nebo domácím prostředí s odběry vzorků)
7. Vliv vyhubení roztočů (dezinfekce, zajištění domácích zvířat, úklid s použitím výkonných vysavačů)
8. Sledování pacienta po skončení léčby [3, 11]

Terapie je symptomatická – zevní steroidy, tekuté pudry, antihistaminika, výjimečně celkové kortikosteroidy. Zásadní je odstranění roztočů z domácího nebo pracovního prostředí pacienta.

ZÁVĚR

Roztočové dermatitidy mohou svými rozmanitými klinickými obrazy napodobovat celou řadu kožních onemocnění – prurigo, erythema exsudativum multiforme, kopřivku, kontaktní dermatitidu, dermatitis herpetiformis Dühring a bulózní pemfigoid [4].

Méně známá je skutečnost, že také histologické nálezy akarodermatitid mohou být velmi různorodé, zejména při postižení cheyletiellózami nebo svrabem. Naše klinická i histopatologická pozorování mají oporu v literárních pramenech. Jsou popsány zejména bulózní projevy, napodobující histopatologicky s (falešně) pozitivní nebo negativní přímou imunofluorescencí bulózní pemfigoid nebo tranzitorní akantolytickou dermatózu [1, 4, 7, 8, 9, 11, 16, 18, 21, 22, 23, 26, 27, 30]. V těchto pramenech je komentována diferenciativní diagnóza bulózní pemfigoid-like varianty svrabu od svrabem indukovaného bulózního pemfigoidu ve smyslu Köbnerova fenoménu (tedy manifestace preexistující autoimunitní nemoci). U nově vzniklých svědicích bulózních lézí musí být vždy vyloučen svrab. Podobně je tomu při nově diagnostikované Groverově nemoci. V takových případech je nezbytností pečlivá anamnéza, sledování pacienta, klinicko-histopatologická korelace se zpětnými vazbami histopatologům.

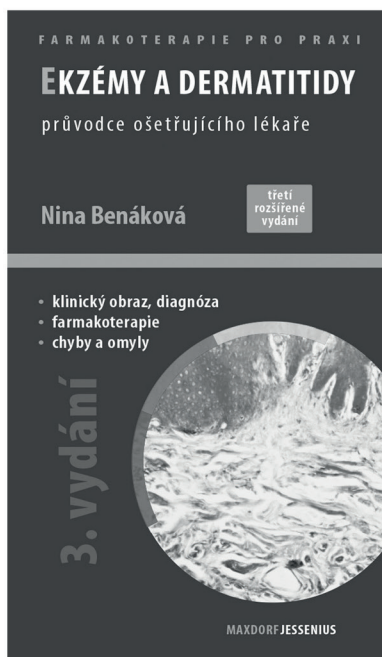
LITERATURA

1. ANSARIN, H., JALALI, M. H., MAZLOOMI, S. et al. Scabies presenting with bullous pemphigoid-like lesions. *Dermatol. Online J.*, 2006, 27, 12, 1, p. 19.
2. AYDINGÖZY, I. E., MANSUR, A. T. Canine scabies in humans: a case report and review of the literature. *Dermatology*, 2011, 223, 2, p. 104–106.
3. BABIČKA, C., DRLÍK, L., BLÁHOVÁ, I., KUBÍN, J. Akarodermatitida – onemocnění způsobené roztoči. *Čes.-slov. Derm.*, 2001, 76, 6, p. 287–291.
4. BALIGHI, K., ROBATI, R. M., HEJAZI, N. A dilemma: bullous-pemphigoid-like eruption in scabies or scabies-induced bullous pemphigoid. *Dermatol. Online J.*, 2006, 30, 12, 4, p. 13.
5. BARDACH, H. Acariasis due to *Dermanyssus gallinae* (gamosoidosis) in Vienna (author's transl). *Zeit. Hautkr.*, 1981, 56, 1, p. 21–26.
6. BELLANGER, A. P., BORIES, C., FOULET, F. et al. Nosocomial dermatitis caused by *Dermanyssus gallinae*. *Infect. Control. Hosp. Epidemiol.*, 2008, 29, 3, p. 282–283.
7. BOLOGNIA, J. L., JORIZZO, J. L., RAPINI, R. P. *Dermatology*. Mosby Elsevier, 2008, p. 1311–1312. ISBN 978-1-4160-2999-1.
8. BORNHÖVD, E., PARTSCHT, K., FLAIG, M. J. et al. Bullous scabies and scabies triggered bullous pemphigoid. *Hautarzt*, 2001, 52, 1, p. 56–61.
9. BRAR, B. K., PALL, A., GUPTA, R. R. Bullous scabies mimicking bullous pemphigoid. *J. Dermatol.*, 2003, 30, 9, p. 694–696.
10. BURGDORF, W. H. C., PLEWIG, G., WOLF, H. H., LANDTHALER, M. *Braun-Falco's Dermatology*. Braun-Falco, O. (Editor Emeritus), Springer, 2009, p. 338–339, ISBN 978-3-540-29312-5
11. BURNS, T., BREATHNACH, S., COX, N., GRIFFITHS, C. *Rook's Textbook of Dermatology*. Wiley-Blackwell, 2012, 2, p. 38.1–38.61, ISBN 978-1-4051-6169-5.
12. COHEN, S. R. Cheyletiella dermatitis. A mite infestation of rabbit, cat, dog, and man. *Arch. Dermatol.*, 1980, 116, 4, p. 435–437.
13. COLLGROS, H., IGLESIAS-SANCHO, M., ALDUNCE, M. J. et al. *Dermanyssus gallinae* (chicken mite): an underdiagnosed environmental infestation. *Clin. Exp. Dermatol.*, 2013, 38, 4, p. 374–377.
14. DOGRAMACI, A. C., CULHA, G., OZCELIK, S. *Dermanyssus gallinae* infestation: an unusual cause of scalp pruritus treated with permethrin shampoo. *J. Dermatolog. Treat.*, 2010, 21, 5, p. 319–321.
15. FAIN, A., SCHEEPERS, L., DE GROOT, W. Long-lasting pruriginous dermatitis in a woman caused by an acarid dog parasite, Cheyletiella yasguri Smiley. *Rev. Med. Liege*, 1982, 37, 18, p. 623–625
16. GALVANY ROSSELL, L., SALLERAS REDONNET, M., UMBERT MILLET, P. Bullous scabies responding to ivermectin therapy. *Actas Dermosifiliogr.*, 2010, 101, 1, p. 81–84.
17. GEORGI, J. R., GEORGI, M. E. *Mites. Parasitology for Veterinarians*. W. B. Saunders Company, Philadelphia, 1990, p. 68–73.
18. HAUSTEIN, U. F. Bullous scabies. *Dermatology*, 1995, 190, 1, p. 83–84.
19. HILL, M., GORDON, R. An outbreak of dermatitis among troops in North Wales caused by rodent mites. *Ann. Trop. Med. Parasitol.*, 1945, 39, p. 46–62.
20. JÍROVEC, O. *Parazitologie pro lékaře*. SZN, Praha, 1954, s. 336–341.
21. JORDAAN, H. F., DU TOI, M. J., WHITAKER, D. Comment on the work of E. Köslér: „Transitory

- acantholytic dermatosis (Grover's disease) with *Sarcoptes scabiei* infection." *Hautarzt*, 1999, 50, 4, p. 305–306.
22. KADDU, S., MÜLLEGER, R. R., KERL, H. Grover's disease associated with *Sarcoptes scabiei*. *Dermatology*, 2001, 202, 3, p. 252–254.
 23. KÖSTLER, E. Transitory acantholytic dermatosis (Grover's disease) in sarcoptic scabies infection. *Hautarzt*, 1997, 48, 12, p. 915–917.
 24. LUCKY, A. W., SAYERS, C., ARGUS, J. D. et al. Avian mite bites acquired from a new source – pet gerbils: report of 2 cases and review of the literature. *Arch. Dermatol.*, 2001, 137, 2, p. 167–170.
 25. RIVERS, J. K., MARTIN, J., PUKAY, B. Walking dandruff and Cheyletiella dermatitis. *J. Am. Acad. Dermatol.*, 1986, 15, 5, p. 1130–1133.
 26. ROXANA, S. T., PIASERICO, S., BORDIGNON, M. et al. Bullous scabies simulating pemphigoid. *J. Cutan. Med. Surg.*, 2011, 15, 1, p. 55–57.
 27. TSIANAKAS, P., POLACK, B., PINQUILER, L. et al. Cheyletiella dermatitis: an uncommon cause of vesiculobullous eruption. *Ann. Dermatol. Venereol.*, 2000, 127, 10, p. 826–829.
 28. VAN BRONSWIJK, J. E., JANSEN, L. H., OPHOF, A. J. Invasion of a house by the dog parasite *Cheyletiella yasguri* (Smiley 1965), a mite causing prurigo in man. *Dermatologica*, 1972, 45, 5, p. 338–343.
 29. WOLFF, K., GOLDSMITH, L. A., KATZ, S. I., GILCHRIST, B. A., PALLER, A.S., JEFFELL, D. J. *Fitzpatrick's Dermatology in General Medicine*. McGraw Hill Medical, 2008, p. 2032–2033. ISBN 978-0-07-166904-7.
 30. WOZNIACKA, A., HAWRO, T., SCHWARTZ, R. A. Bullous scabies: a diagnostic challenge. *Cutis*, 2008, 82, 5, p. 350–352.

Do redakce došlo dne 9. 1. 2015.

Adresa pro korespondenci:
 prim. MUDr. Lubomír Drlík
 Dermatovenerologické oddělení
 Šumnerská nemocnice, a s.
 Nerudova 41
 787 01 Šumperk
 e-mail: drlik@nemspk.cz



Ekzémy a dermatitidy, 3. rozšířené a aktualizované vydání Nina Benáková

Maxdorf 2013, 208 str., edice Farmakoterapie pro praxi / Sv. 59
 ISBN: 978-80-7345-331-2
 Cena: 195 Kč
 Formát: 110x190 mm, V2 (vazba měkká)

Anotace

Ekzémy a dermatitidy patří mezi nejčastější kožní choroby v ordinaci dermatologa, ale i praktického lékaře pro dospělé a děti. Mezi nejnámější, ale také terapeuticky nejnáročnější, patří atopická dermatitida, seboroická dermatitida, mikrobiální ekzém a stasis dermatitida u chronické žilní insuficience. Z pohledu kožních chorob z povolání jsou to především kontaktně alergické či iritativní dermatitidy. V třetím rozšířeném vydání zaměřeném na praxi jsou uvedeny základní diagnostické a diferenciálně diagnostické algoritmy, rozebrány zásady komplexní léčby a prevence a podrobněji rozvedeny kapitoly zevní léčby – z koplementárních léčiv především emoliencia a balneoterapie, z diferentních léčiv pak pravidla a režimy léčby kortikosteroidy a lokálními imunomodulátory. V přehledu jsou uvedeny i další, méně obvyklé či výzkumné možnosti léčby.

Objednávky zasílejte e-mailem nebo poštou: LD, s.r.o. Tiskárna Prager, Kováků 9, 150 00 Praha 5,
 e-mail: tiskarnaprager@prager-print.cz, tel.: 251 566 585, mobil: 602 377 675.
 Na objednávce uveďte i název časopisu, v němž jste se o knize dozvěděli.