

Difuzní řídnutí vlasů u žen v klinické praxi

Kučerová R., Bienová M.

Klinika chorob kožních a pohlavních, Fakultní nemocnice a LF UP Olomouc
vedoucí odborný asistent MUDr. Martin Tichý, Ph.D.

SOUHRN

Difuzní vypadávání vlasů je častým důvodem postižených žen k návštěvě dermatologa. Klasifikace jednotlivých typů difuzních efluvií vychází z fyziologie vlasového cyklu. Nejčastějším typem difuzního efluvia je telogenní efluvium, které může mít řadu příčin (hormonální vlivy, léky, deficit stopových prvků aj.), někdy obtížně zjistitelných, jak je tomu u primárního (idiopatického) chronického telogenního efluvia. U anagenního, případně dystroficko-anagenního, efluvia je obvykle vyvolávající noxa (chemoterapie, radioterapie) zjevná. Diagnostické obtíže může působit autoimunitně podmíněná alopecie incognita. Specifickým typem efluvia je androgenetická alopecie u žen neboli „female pattern hair loss“, která má typický klinický obraz. Léčba difuzního efluvia je zaměřena na odstranění vyvolávající příčiny, pokud je známa. U androgenetické alopecie jsou častou volbou léky s antiandrogenním efektem. Minoxidil ve formě 2% roztoku pro zevní aplikaci je indikován u většiny typů difuzního efluvia pro svou schopnost prodlužovat růstovou fázi vlasového cyklu. V neposlední řadě je nutná psychická podpora pacientky s cílem zmírnit úzkost, která pramení z obavy ze ztráty vlasů.

Klíčová slova: vlasový cyklus – anagen – telogen – difuzní efluvium – telogenní efluvium – dystroficko-anagenní efluvium – androgenetická alopecie u žen – antiandrogeny – minoxidil

SUMMARY

Diffuse Hair Loss in Women in Clinical Practice

Diffuse hair loss is a common reason for the affected women to visit a dermatologist. The classification of diffuse effluvium type is based on the physiology of the hair follicle growth cycle. The most frequent type of diffuse hair loss is telogen effluvium that has many different causes (hormonal, drugs, trace elements deficit, etc.), which is sometimes difficult to determine as in the case of idiopathic chronic telogen effluvium. In the anagen or anagen-dystrophic effluvium, the causing noxious event (chemotherapy, radiotherapy) is, usually, evident. Autoimmune based alopecia incognita could cause diagnostic difficulties. A specific subtype of effluvium is an androgenic alopecia of females, also called “female pattern hair loss (FPHL)” which has typical clinical picture. The treatment of diffuse effluvium is aimed at eliminating the underlying cause, if known. In androgenetic alopecia is a frequent choice of drugs with anti-androgenic effect. Minoxidil in a 2% solution for external application is indicated in most types of diffuse effluvium for its ability to prolong the growth phase of the hair cycle. Finally, it is necessary to provide psychological support for patients in order to relieve the anxiety that stems from fear of losing their hair.

Key words: hair follicle cycle – anagen – telogen – diffuse hair loss – telogen effluvium – dystrophic-anagen effluvium – female pattern hair loss – antiandrogens – minoxidil

Čes-slov Derm, 90, 2015, No. 5, p. 181–190

ÚVOD

Nadměrné vypadávání vlasů – **efluvium** (lat. *effluvium*, též *defluvium* – oba pojmy jsou rovnocenné a označují tentýž proces), vedoucí k prořidnutí vlasů až k plešatosti – **alopecii**, postihuje obě pohlaví. Přestože v populaci trpí androgenetickou alopecií značná část mužů, a to asi 50 % ve věku 50 let a asi 70 % ve vyšších věkových kategoriích [14], přestává být androgenetická alopecie u mužů v posledních desetiletích vnímána jako hendikep. Naproti tomu u žen zůstávají vlasy pro většinu lidí nepostradatel-

nou součástí zevnějšku a jejich ztráta, bez ohledu na etiologii, může být pro postiženou ženu významným zdrojem psychických potíží. Většinu pacientů, kteří navštíví lékaře pro řídnutí kštice, tak tvoří právě ženy.

Difuzní efluvium postihuje víceméně rovnoměrně celou kštici, i když v případě androgenetické alopecie je akcentováno pouze v určitých predilekčních lokalizacích. Klasifikace jednotlivých typů difuzního efluvia vychází z vlasového cyklu. V témže vlasovém folikulu se střídá období aktivního růstu (**anagen**), s krátkým obdobím regrese (**katagen**), následovanou klidovým obdobím (**te-**

logen), kdy vlas již neroste. Nověji jsou také popisovány 2 následující fáze – fáze uvolnění vlasu (**exogen**) a jeho vypadnutí, tzv. teloptóza. Po vypadnutí vlasu, před nástupem nového anagenu, může zůstat vlasový folikul po určitou dobu prázdný. Tato fáze je označována jako **kenogen** [18, 28]. Z praktického hlediska mají největší význam anagenní a telogenní fáze cyklu.

Předpokládá se, že kštice obsahuje za normálních okolností asi 100 000 vlasových váčků, přičemž více než 80 až 90 % těchto váčků je v růstové fázi, zatímco telogenních vlasů je maximálně 20 %. V přechodné, katagenní fázi, je jen asi 1 % vlasů [1]. Za normálních okolností může denně vypadnout cca 100 vlasů, přičemž jde o vlasy telogenní. Pro klinickou praxi není zcela směrodatný samotný počet vlasů vypadných za den, ale spíše to, zda je tato ztráta kompenzována růstem nových vlasů. Jinými slovy – i normální počet vypadných vlasů za den může vést k prořidnutí kštice, pokud adekvátně nedorůstají vlasy nové.

vyšetřovací metody

Anamnéza musí být u difuzního efluvia podrobná. V **rodinné anamnéze** se zaměřujeme mj. na stav kštice u pokrevných příbuzných (androgenetická alopecie či jiné formy plešatosti včetně autoimunitní etiologie), choroby štítné žlázy, diabetes mellitus, systémová onemocnění. V **osobní anamnéze** se zaměřujeme na veškerá onemocnění, včetně psychické stresové zátěže, ať již jde o choroby dlouhotrvající, nebo nedávno prodělané (např. horečnaté infekty), a s tím související **farmakologickou anamnézu**. V **gynekologické anamnéze** zjišťujeme menarche, nepravidelnosti cyklu, krevní ztráty při menstruaci, užívání hormonální i jiné antikoncepce a hormonální substituční léčby, vazbu efluvia na těhotenství a porody, gynekologické operace, případně nástup menopauzy. U fertálních žen zjišťujeme s ohledem na případnou volbu léčby plánovanou těhotenství, postoj pacientky k eventuální hormonální léčbě a její preference. Zaměřujeme se na stravovací návyky a potenciální deficit bílkovin a stopových prvků, zejména železa, v potravě (počet masitých porcí v týdnu, podíl bílých a červených mas, vegetariánství, veganství, různé typy diet včetně drastických redukčních apod.). U některých pacientek může hrát významnou roli i **pracovní anamnéza** – např. expozice škodlivinám, pracovní vypětí, nepravidelnost spánku při střídavých směnách. Ve vztahu k **nynějšímu onemocnění** zjišťujeme délku trvání potíží, případné provokační faktory, podobné potíže v dřívější anamnéze, případně terapii a její účinek, pokud se již pacientka léčila. Ptáme se na množství vypadných vlasů, respektive na to, zda si pacientka všimá masivního padání vlasů, nebo zda kštice řídne, aniž by bylo padání výrazné (obvykle u androgenetické alopecie), zda pozoruje celkový úbytek kštice (např. ztenčení ohonu). Ptáme se i na případné změny kvality vlasů (zjemnění apod.). Je třeba mít na paměti, že údaje postižené osoby, týkající se kvantity vypadných vlasů, mohou být někdy značně

zkreslené. V popisu **objektivního nálezu** je zapotřebí soustředit se na charakter prořidnutí (rovnoměrnost prořidnutí nebo naopak akcentace v určitých oblastech).

Trakční test spočívá v posouzení množství vypadnutých vlasů při dozovaném tahu za pramen kštice. Existuje nesčetné množství modifikací tohoto jednoduchého testu. Jednou z variant je uchopení asi 60 vlasů mezi palec, ukazovák a prostředník, přičemž jako pozitivní se hodnotí 6 a více vypadnutých vlasů [21]. Kštice by neměla být umytá nejméně 24 hodin před testem. Je však třeba mít na paměti, že tento test má pouze orientační výpovědní hodnotu a může být falešně negativní, jestliže si např. vyšetřovaná osoba před testem důkladně vyčese vlasy, nebo naopak falešně pozitivní u žen, které se z obavy z dalšího padání vlasů prakticky přestanou česat.

Trichoskopie je dermatoskopické vyšetření vlasových stvolů a pokožky kštice. Všimáme si charakteristických znaků, typických pro daný typ efluvia, např. tzv. yellow dots, black dots, pigmentovaných haló perifolikulárně apod. [2]. Trichoskopické znaky, typické pro daný typ efluvia, jsou popsány v dalším textu.

Trichogram spočívá ve vyšetření cca 40–60 vytržených vlasů pomocí speciálně upraveného peánu z vyšetřované oblasti kštice. Vlasové bulby takto získaných vlasů vyšetřujeme mikroskopem a podle charakteristických znaků určujeme poměr anagenních a telogenních vlasů, popřípadě katagenních nebo dystrofických vlasů. Modernější, neinvazivní modifikací trichogramu je tzv. **fototrichogram** (případně jeho digitální varianta), jehož principem je fotodokumentace vlasů, zkrácených cca 1 mm nad povrchem kůže, na definované ploše sledovaného okrsku kštice (obvykle 1–2 cm²) a následně opakované focení (obvykle za 48 hodin). Fototrichogram umožňuje kromě stanovení hustoty vlasových folikulů (počet folikulů na jednotku plochy) určit i poměr rostoucích k nerostoucím vlasům, tedy poměr anagenních a telogenních vlasů. Jak u trichogramu, tak u fototrichogramu se za normálních okolností počet telogenních vlasů pohybuje do 20 %.

Laboratorní odběry jsou často nepostradatelné a při jejich indikaci je zapotřebí zaměřit se na podezřelé vyvolávající faktory. Jednotný doporučený panel vyšetření neexistuje. Obvykle vyšetřujeme krevní obraz s diferenciálním rozpočtem k vyloučení anémie, hladinu feritinu v séru případně vazebnou kapacitu železa, hormony štítné žlázy, zejména volný T3 (trijodtyronin), volný T4 (tetrajodtyronin), TSH (thyroid stimulating hormone = hormon stimulující štítnou žlázu), eventuálně autoproti-látky proti štítné žláze. U androgenetické alopecie a zejména při podezření na hyperandrogenismus vyšetřujeme hladinu celkového a volného testosteronu, případně další parametry, např. SHBG (sex hormone binding globulin), DHEA-S (dehydroepiandrosteron sulfát), LH (luteinizační hormon), FSH (folikuly stimulující hormon), prolaktin.

Biopsie kůže kštice (obvykle provedená kruhovým skalpelem) a **histologické vyšetření** (ve vertikálních a horizontálních řezech) se provádí ve vybraných případech z důvodů diferenciálně diagnostických. Umožní


stanovit podíl normálních folikulů ať již ve fázi anagenní nebo telogenní, miniaturizované folikuly s velusovými vlasy, přítomnost či absenci zánětlivého infiltrátu, jeho složení a lokalizaci, případně jizvení atd. Zjištěné znaky mohou napomoci jak k rozlišení jednotlivých typů difuzních efluvií, tak zejména v diferenciální diagnostice dalších typů alopecií (alopecia areata, jizvící alopecie).

ČLENĚNÍ DIFUZNÍCH EFLUVIÍ

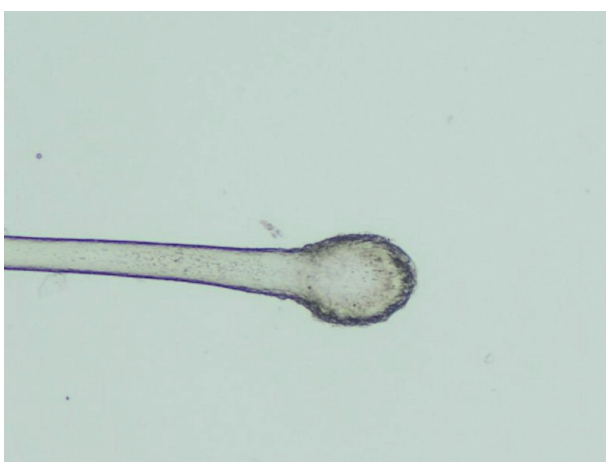V zásadě lze difuzní vypadávání vlasů rozčlenit do dvou skupin podle toho, které vlasy jsou padáním postiženy převážně (**telogenní** versus **anagenní** efluvium). **Androgenní alopecie (AGA)**, u žen také označovaná jako **female pattern hair loss (FPHL)**, představuje specifický typ telogenního efluvia, ale vzhledem k typickému klinickému obrazu bývá pojednávána jako samostatná jednotka.

Telogenní efluvium

Telogenní efluvium (TE) je spolu s AGA nejčastější formou vypadávání vlasů. Objevuje se tehdy, když se



Obr. 1. Vlasy získané trakčním testem před orientačním vyšetřením bulbu dermatoskopem



Obr. 2. Kyjovitý bulbus telogenního vlasu ve světelném mikroskopu (zvětšení 40krát)

větší procento vlasových folikulů dostane do telogenní fáze [27]. Pro vlasy, které vypadávají spontánně nebo při činnostech, jako je mytí a česání, je charakteristický malý keratinizovaný bulbus na proximálním konci vlasu (obr. 1). Lze je také snadno získat pomocí trakčního testu (obr. 2). Padání vlasů „i s kořínky“ pacientky často vnímají znepokojivě, ale paradoxně přítomnost zmíněného bulbu je spíše pozitivním zjištěním. Osoby s TE nebývají postiženy kompletní ztrátou vlasů (málokdy vypadne více než 50 % vlasů), i když v ojedinělých případech může být prořídnutí velmi výrazné. Nepřítomnost tohoto zduření by svědčilo pro anagenní respektive dystroficko-anagenní typ efluvia (viz níže). Výjimečně může TE postihnout i další oblasti, např. řasy nebo pubické ochlupení.

Lze rozlišit 5 funkčních typů TE [8]:

1. Vyvolávající příčina způsobí rychlý předčasný přechod anagenních vlasových folikulů do telogenní fáze. Tento typ TE je patrný cca za 3 měsíce po působení vyvolávající příčiny. Pokud tato vyvolávající příčina působí krátkodobě, přecházejí folikuly brzy opět do anagenní fáze a začínají produkovat nový vlas. Tento typ TE nastává typicky např. po horečnatých onemocněních.
2. Vlasové folikuly setrvávají prolongovaně v anagenní fázi, následně větší počet anagenních vlasů současně přechází do fáze telogenní, což se projeví výraznějším vypadáváním vlasů. Typickým příkladem je de-fluvium post partum (viz níže).
3. Po zahájení terapie minoxidilem jsou vlasové folikuly obsahující telogenní vlas (za normálních okolností setrvávající ve folikulu ještě asi 100 dní po ukončení anagenní fáze) stimulovány předčasně k přechodu do nového anagenu, což je spojeno s předčasným vypadáváním telogenních vlasů (tzv. teloptóza).
4. Vlasové folikuly, které přejdou do telogenní fáze, v ní zůstávají po dlouhou dobu, zatímco za normálních okolností by se již vrátily do anagenního stadia. Zvyšuje se tak zastoupení telogenních vlasů a klesá zastoupení anagenních vlasů. Vypadávání vlasů nemusí být masivní, ale kštice pozvolna řidne. Tento typ TE je odpovědí na dlouho přetrvávající vyvolávající příčinu.
5. Je zkrácena anagenní fáze tak, že vlasy ani nestihnou dorůst do větší délky. Vlasy procházejí zrychlenými vlasovými cykly. Kštice je řídká, vypadávají krátké, tenké vlasové stvoly. Tento typ TE je charakteristický pro AGA.

Z hlediska dynamiky vývoje lze první 3 typy TE považovat za akutní, 4. a 5. typ za chronický. O chronickém telogenním efluvium mluvíme tehdy, pokud výpad trvá déle než 6 měsíců.

PŘÍČINY TELOGENNÍHO EFLUVIA

V klinické praxi mohou být příčinou TE **hormonální změny**. Zatímco v těhotenství dochází v důsledku zvý-

Tabulka 1. Diagnostika TE

Trakční test	pozitivní (≥ 6 uvolněných vlasů při tahu za 60 vlasů v prameni, tj. cca 10 % vlasů podrobených tahu)
Trichogram (fototrichogram)	více než 20 % vlasů v telogenní fázi
Dermatoskopický nález	prakticky normální chybí anisotrichie (tj. rozdílná tloušťka vlasových stvolů, typická pro FPHL) chybí znaky typické pro autoimunitní výpad – „black dots“, „yellow dots“ a vykřičníkové vlasy
Histologický nález	prakticky normální, s výjimkou vyššího zastoupení počtu telogenních vlasů: 15 % telogenů = suspektní TE ≥ 25 % telogenů = potvrzení TE nepřítomnost zánětlivého infiltrátu

šení estrogenů a gestagenů k synchronizaci vlasových cyklů a naprostá většina vlasů je v růstové fázi, po porodu vlivem spádu hormonálních hladin přechází velké procento těchto vlasů do telogenní fáze. Vypadávání, tzv. **defluvium post partum**, může být poměrně masivní, obvykle kolem 4.–6. měsíce po porodu [1]. U většiny žen dochází následně opět k úpravě stavu, ale při predispozici k androgenetické alopecii může být prořidnutí trvalého charakteru. Dlouhodobé užívání **kombinované orální kontracepce** (COC) může mít u některých pacientek po několikaletém užívání za následek podobný typ výpadu, jako je defluvium post partum. Vysazení antikoncepce není přínosné, jelikož vlasy, které již přešly synchronně do telogenní fáze, jsou stejně předurčeny k vypadnutí.

Další příčinou TE může být **stres** vyvolaný **operačním výkonem** nebo **traumatem** (např. autonehodou). Uplatňuje se jak psychická stránka stresu, tak případné krevní ztráty vedoucí k **sideropenii**, která sama o sobě může vyvolat padání a oslabení vlasových stvolů. S nedostatkem železa se setkáváme u vegetariánů, veganů a osob s minimálním příjmem tzv. červených mas, u žen je tento stav navíc prohlubován menstruací. Vztahem železa, respektive hladin feritinu, k vypadávání vlasů se zabývala řada studií, někdy s protichůdnými závěry [3, 10]. Negativní efekt na vlasy mají i razantní **diety**, **nevyvážená strava**, **snížená schopnost utilizace** a **malnutrice** některých skupin obyvatelstva (např. seniorů), vedoucí k **deficitu aminokyselin**, stopových prvků, jako je **magnézium**, **selen**, **zinek**, **jód**, a **vitaminů** [19]. Naproti tomu i nadměrný příjem některých látek (např. železa, vitamínu A) může být pro organismus toxický a způsobovat vypadávání vlasů.

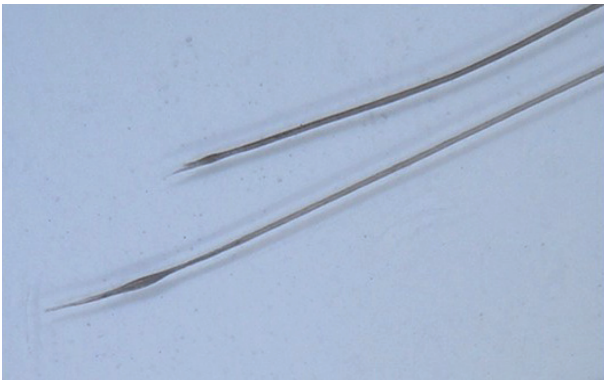
TE vyvolávají i některé **léky**, např. antidepresiva, léky snižující hladinu krevních tuků (zejména fibráty), betablokátory, nesteroidní antirevmatika, retinoidy, nadměrné dávky vitamínu A aj. Také **chronické choroby**, včetně dlouhodobého **psychického stresu**, vyvolávají změny v biochemických pochodech ve vlasovém folikulu. Výzkumy na zvířecím modelu tento názor podporují. TE může být vyvoláno dysbalancí tyreoidálních hormonů a signalizovat **onemocnění štítné žlázy**. Přítomnost protilátek proti štítné žláze ukazuje na autoimunitní poruchu a může souviset s alopecie incognita (viz níže).

V některých případech chronického TE nelze navzdory pečlivému vyšetření najít vyvolávající příčinu (tab. 1). Tento stav je označován jako **primární (idiopatické) chronické telogenní efluvium**, které bylo definováno i histopatologicky [29]. Předpokládá se, že vzniká na podkladě synchronizace vlasových cyklů [7], zkrácením anagenní fáze [11] nebo předčasnou teloptózou. Typickou nositelkou této poruchy je jinak zdravá žena ve věku 30–60 let. Začátek potíží bývá náhlý a alarmující, postihuje normálně vyhlížející kšticí. Přestože je někdy masivní (ženy uvádějí např. až 50% redukci tloušťky ohonu), nevede k výraznější plešatosti. Obvykle se střídá období zvýšeného padání se stabilizací. Postihuje celou kšticí, na rozdíl od FPHL není tedy akcentováno v centrálních partiích. Někdy může být přítomna bitemporální recese. Podobně jako u běžného TE je histologický nález prakticky normální s výjimkou zvýšeného počtu folikulů v telogenní fázi. K odlišení primárního TE od FPHL se v případě diagnostických potíží doporučuje provést až 3 odběry ze středních partií kšticice 4 mm průbojníkem, kdy u FPHL je vodítkem přítomnost miniaturizovaných folikulů s velusovými vlasy [17].

ANAGENNÍ EFLUVIUM

U tohoto typu efluvia vypadávají vlasy kšticice rovněž difuzně, ale vyvolávající noxa působí natolik rychle a silně, že neumožní vlasům přechod do klidové, telogenní fáze. Vypadnuté vlasy postrádají kyjovitý bulbus, typický pro telogenní vlas, naopak proximální konec bývá často zúžený, jelikož vlasový stvol se láme ještě v průběhu vlasového kanálku (obr. 3).

Typickým příkladem je anagenní efluvium (AE) u onkologických pacientů po působení **chemoterapie** [26]. Tyto látky obecně blokují buněčnou proliferaci, což vede k zástavě proliferace buněk i ve vlasovém bulbu a k poruše keratinizace vlasového stvolu, proto se tento typ výpadu přesněji označuje jako dystroficko-anagenní efluvium (DAE), případně jako toxická alopecie. K masivnímu vypadávání i celých chomáčů uvolněných vlasů dochází mnohdy již za 14 dní po zahájení chemoterapie. Nejčastěji nastává např. po cisplatině, cyklofosfamidu, doxorubicinu.



Obr. 3. Zašpičatělé proximální konce dystroficko-anagenních vlasů (zvětšení dermatoskopem 20krát)

bicinu, vinkristinu, méně negativní vliv na růst vlasů má např. bleomycin, daunorubicin, metotrexát, vinblastin. Podobně negativní efekt na růst vlasů má i **radioterapie**. Tíže výpadku je závislá jak na léčebné dávce a délce působení, tak na individuální vnímavosti organismu. Diagnostika obvykle nečiní potíže, vyvolávající faktor je evidentní.

Po odeznění působení noxy dochází k obnovení růstu vlasů. Nově rostoucí kštice se může velmi významně lišit od původní, a to jak barvou, tak charakterem vlasů (např. změna rovných vlasů na vlnité a opačně). Tyto změny bývají trvalého rázu.

Další možnou příčinou DAE je **intoxikace prvky** jako je thalium, rtuť, arzén, měď, kadmium aj.

Diagnostické potíže může způsobit tzv. **alopecia incognita (alopecia areata diffusa)**, která se neprojevuje ohraničenými ložisky jako běžná alopecia areata (AA), ale difuzním vypadáváním vlasů. Stejně jako ložisková AA vzniká na autoimunitním podkladě, kdy cytokiny uvolňované z lymfocytů v peribulbárním infiltrátu vyvolávají apoptózu folikulárních keratinocytů. Důsledkem je dystrofie vlasového stvolu a jeho vypadnutí, někdy ještě dříve, než dosáhne povrchu kůže. Alopecia incognita i AA mohou být sdruženy s dalšími poruchami autoimunitní povahy, např. thyreoiditidou, vitiligem, DM I. typu aj. Alopecia incognita, která se rovněž řadí mezi dystroficko-anagenní efluvia, může být zaměněna za telogenní efluvium [24]. V diferenciální diagnostice obou poruch je významná trichoskopie a histologické vyšetření (tab. 2).

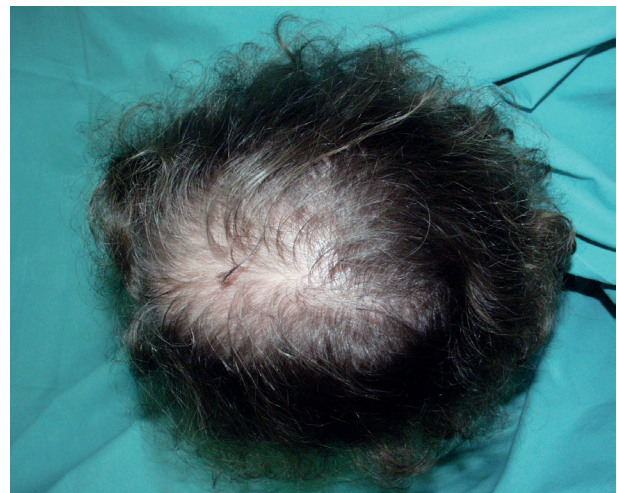Zcela specifickou jednotku představuje tzv. „**loose anagen hair syndrom**“ vídaný vzácně u dětí a spontánně se zlepšující v pubertě. Příčinou je abnormální keratinizace vnitřní epitelální pochvy, vedoucí k nedostatečné-

mu ukotvení vlasu, který tak může být snadno vytažen. Rovněž u **trichotilománie** jsou vlivem opakované mechanické traumatizace při trichoskopii přítomny známky dystroficko-anagenního efluvia (včetně tzv. „black dots“) v oblastech, kde si pacient (ať již vědomě, či nevědomě) vytrhává vlasy. Klinicky obvykle prořídnutí není difuzní.

ANDROGENETICKÁ ALOPECIE – FEMALE PATTERN HAIR LOSS

AGA (též male pattern hair loss-MPHL) je nejčastějším typem řídnutí vlasů u mužů, poměrně častá je však i u žen. Výskyt u obou pohlaví stoupá s věkem [14], ženy jsou postiženy do 50 let věku v 6 %, po sedmdesátce je to 30–40 % [13]. Zatímco u mužů je v etiopatogenezi AGA všeobecně akceptována role androgenů, zejména testosteronu, a jeho přeměna ve vlasovém folikulu účinkem 5alfa-reduktázy na biologicky účinnější dihydrotestosteron, u žen je závislost na androgenech méně jasná a vyžaduje další výzkum. V anglicky psané literatuře je proto u žen dávana přednost označení female pattern hair loss.

FPHL může být asociován s kožními známkami nadbytku androgenů, včetně hirsutismu a akné, i se systémovými známkami virilizace, jako jsou nepravidelnosti menstruace a infertilita [6]. U těchto žen je často pozorován mužský typ plešatění (hluboká, bitemporální recese) a řídnutí vlasů se může zlepšit po zahájení terapie antiandrogeny [5, 15], což poskytuje důkaz o androgen-dependentní povaze tohoto stavu. Ženy s typickou FPHL



Obr. 4. FPHL – stupeň II podle Ludwiga

Tabulka 2. Diagnostika alopecia incognita

Trakční test	pozitivní (vlasy v anagenní i telogenní fázi)
Trichogram	přítomnost dystroficko-anagenních vlasů zvýšený počet telogenních vlasů
Dermatoskopický nález	znaky typické pro autoimunitní výpad: „black dots“, „yellow dots“ a vykřičníkové vlasy
Histologický nález	vyšší zastoupení telogenních vlasů peribulbární zánětlivý infiltrát („včelí roj“)

Tabulka 3. Diagnostika FPHL

Trakční test	obvykle negativní
Trichogram	přítomnost jemných velusových vlasů zvýšený počet telogenních vlasů
Dermatoskopický nále	anisotrichie (různá tloušťka vlasových stvolů) přítomnost jemných, krátkých vlasů ≥ 3 cm ve frontoparietální oblasti ojedinělé „yellow dots“ a perifolikulární hyperpigmentace
Histologický nále	miniaturizované vlasové folikuly s velusovými vlasy (podíl terminálních vlasů k velusovým je $\leq 4 : 1$) vyšší zastoupení telogenních vlasů může být lymfocytární infiltrát v horní třetině folikulu perifolikulární fibróza a fibrózní trakty (zbytky zaniklých folikulů)

však většinou nemají klinické známky hyperandrogenismu a hladiny sérového testosteronu jsou obvykle v normálních mezích [20]. Kromě vlivu androgenů se zvažuje podíl tzv. mikroinflamace, vedoucí k zániku folikulů [4, 9, 12].

FPHL vzniká pomalu, postupně, kdykoliv po menarche, ale nejčastěji u žen mezi 20. a 40. rokem věku. Je výsledkem zkracování délky vlasového cyklu, což vede k miniaturizaci vlasových folikulů. Vypadávání vlasů je obvykle mírné, ale řídnutí má progresivní charakter.

Klinicky se rozlišují 3 typy FPHL:

1. **Typ Ludwig:** postižena je fronto-parietální oblast, což vede k řídnutí centrální části křtice, frontální linie vlasů zůstává zachována. Rozlišuje se mírný (I), střední (II) nebo výrazný (III) stupeň prořídnutí (obr. 4).
2. **Typ Olsen:** centrální dělicí pěšinka je rozšířená s maximem vpředu, což vede k obrazu připomínajícímu vánoční strom.
3. **Typ Hamilton** (mužský typ): dochází k ústupu fronto-temporální linie dozadu nebo k bitemporální recesi, a to samostatně, nebo spolu s řídnutím na vertexu.

První dva typy jsou běžné (typ Ludwig bývá často zaměňován s chronickým TE), třetí typ je vidět zřídka. Rychlá progresse FPHL spolu s vysokými hladinami androgenů by mohly být varovným signálem pro tumor produkující androgeny (6). Nezbytná je proto spolupráce s gynekologem a vyloučení dalších poruch, např. syndromu polycystických ovarii.

ZÁKLADNÍ PRINCIPY LÉČBY DIFUZNÍHO EFLUVIA

Specifická léčba **telogenního efluvia** neexistuje, snahou je odhalení a léčba vyvolávající příčiny, od čehož se odvíjí další postup (spolupráce s gynekologem, internistou apod.). U pacientek s hodnotami sérového feritinu pod normou nebo v jejich dolních hodnotách se osvědčuje **substituce železa**, i když není vyjádřena anémie. Doporučuje se podávání preparátů s obsahem železa až do dosažení koncentrace sérového feritinu 70 $\mu\text{g/ml}$ [25]. Vliv nedostatku **magnézia** i prvků (**selen**, **zinek**) na padání vlasů není přesně objasněno, nicméně pokud je

deficit prokazatelný, zdá se substituce smysluplná. Také podávání ostatních látek (**aminokyselin**, zejména **metioninu**, **vitaminů** aj.) má opodstatnění tam, kde prokážeme (nebo alespoň můžeme předpokládat) jejich nedostatek, například u pacientek s jednostrannými stravovacími návyky, při dietách apod. Paušální podávání vitaminů a dalších potravinových doplňků bez rozmyslu se pravděpodobně míjí účinkem a zdánlivý efekt této léčby je nutno přičíst spíše tomu, že řada méně závažných telogenních efluvií se vyřeší sama do 3–6 měsíců, pokud již odezněla vyvolávající příčina.

Pacientkám psychicky pomáhá vlastní aktivní přístup k řešení problému, k čemuž lze doporučit **volně prodejné podpůrné prostředky** (šampony a vlasové vody s obsahem kofeinu, aminexilu, rostlinných inhibitorů 5alfa-reduktázy apod.).

Problematická je **léčba primárního (idiopatického) chronického TE**, kde vyvolávající příčina zůstává neznámá. Použití **minoxidilu** (2% roztok pro zevní použití) u telogenního efluvia obecně (přestože se jedná o off-label indikaci) se zdá smysluplné, jelikož tato látka prodlužuje anagenní růstovou fázi. Přesto, že se v literatuře uvádí, že se chronické TE může vyřešit spontánně do 3–10 let, není dostatek prospektivních dlouhodobých studií k doložení těchto tvrzení a prognóza této poruchy je nejistá [23]. V závažnějších případech může vést i k výraznému, kosmeticky nepříznivému prořídnutí křtice.

Lékem volby u **alopecia incognita** jsou **kortikosteroidy** v zevní aplikaci, jelikož jejich systémové podávání je s ohledem na jejich vedlejší účinky problematické.

U žen s mírnou a středně výraznou formou FPHL je indikován jako základ léčby **minoxidil 2%** 2krát denně zevně. Není-li kontraindikace a je-li to ve shodě s přáním pacientky, u žen ve fertilním věku doporučujeme **kombinovanou orální kontracepci** (COC) s obsahem ethinylestradiolu a antiandrogenně působícího gestagenu (**cyproteron acetát**, **dienogest**, **drospirenon**, **chlormadinon acetát**). V indikovaných případech je možno k COC přidat samotný cyproteron acetát, obvykle v dávce 25 mg/den, v tzv. reverzně-sekvenčním schématu, prvních 10 dní v cyklu (tj. od 1. dne užívání nového balení COC). Při nasazení nebo změně

hormonální antikoncepce úzce spolupracujeme s gynekologem. Pátráme rovněž po hormonálních léčích, které některé ženy užívají z gynekologické indikace, aniž by věděly ony samy nebo indikující gynekolog o potenciálním negativním efektu na FPHL. Reakce na tyto léky se zbytkovou androgenní aktivitou (např. depotní injekce medroxyprogesteronu, nitroděložní tělísko s obsahem levonorgestrelu) je individuální, přesto se nám osvědčilo nebagatelizovat jejich působení na kůži a kožní adnexa. U žen po menopauze, kde již nehrozí riziko feminizace mužského plodu v případě gravidity, lze použít samotný cyproteron acetát kontinuálně, obvykle v dávce 25 mg/den. Slabý antiandrogenní efekt má i kalium šetřící diuretikum **spironolakton**, který má analogické využití, i když jde o off-label indikaci. Při jeho podávání je potřeba zejména v úvodu léčby sledovat hladiny minerálů. Z ostatních antiandrogenů přichází v úvahu nesteroidní antiandrogen **flutamid**, s jeho užíváním však na našem pracovišti nemáme zkušenost. Inhibitor 5-alfa-reduktázy **finasterid** je pro léčbu androgenetické alopecie u žen v ČR off-label indikací, sami máme zatím omezené zkušenosti s jeho podáváním u žen s frontální fibrotizující alopecií, u níž se kombinují známky FPHL s jizvící alopecií. Podle některých literárních zdrojů je finasterid u této jednotky lékem volby. Zatímco u mužů je příznivé působení finasteridu na AGA v dávce 1 mg/den prokázáno mnoha studii, u žen s FPHL není jeho úloha zcela jasná a výsledky klinických studií týkající se podávání 1 mg finasteridu/den u žen s FPHL se rozcházejí [16, 22]. Při dávce 2,5 mg denně a více (do 5 mg/den) dokládají ovšem některé studie signifikantní efekt a využití finasteridu v indikaci FPHL si заслужuje další výzkum.

Ve vybraných případech může být indikována **transplantace vlasů** – vhodnou kandidátkou je žena se středním stupněm FPHL podle Ludwiga, s vysokou hustotou vlasů v dárcovské oblasti. Pro mnohé pacientky zůstává tato metoda z ekonomických důvodů nedostupná.

Poslední možností u pokročilého prořídnutí nejrůznější etiologie je použití **vlasových náhrad**, tj. paruk nebo příčesků, a vlasové kosmetiky sloužící k dočasnému zbarvení vlasové pokožky a zmírnění jejího prosvítání, tzv. **kamufláž**.

ZÁVĚR

Vypadávání vlasů může vést ve svém konečném důsledku k významnému prořídnutí až ztrátě vlasů, což je pro většinu postižených žen značně stresující. Správná diagnóza efluvia, opírající se o podrobnou anamnézu a pomocná vyšetření, je předpokladem pro volbu optimálního léčebného postupu. Situaci komplikuje skutečnost, že jednotlivé typy efluvia se u jedné a téže pacientky mohou kombinovat. Nezbytná je přiměřená edukace pacientky, týkající se příčin jejich potíží a možností léčby, a psychická podpora zaměřená na zmírnění obav z ztráty vlasů.

LITERATURA

1. BARTOŠOVÁ, L., JORDA, V., ŠTĚVA, Z. *Choroby vlasů a ovlášené kůže*. 1. vyd. Praha: Avicenum 1982: s. 56.
2. BIENOVÁ, M., KUČEROVÁ, R. Dermatoskopická diagnostika alopecií. *Čes-slov Derm*, 2014, 89, 1, p. 3–7.
3. BREGY, A., TRÜEB, R. M. No association between serum ferritin levels >10 microg/l and hair loss activity in women. *Dermatology*, 2008, 217, 1, p. 1–6.
4. COTSARELIS, G., MILLAR, S. Towards a molecular understanding of hair loss and its treatment. *Trends mol. Med.*, 2001, 7, p. 293–301.
5. CUSCAN, L., DUPONT, A., GOMEZ, J. L., TREMBLAY, R. R., LABRIE, F. Comparison of flutamide and spironolactone in the treatment of hirsutism: a randomized controlled trial. *Fertil Steril*, 1994, 61, p. 281–287.
6. FUTTERWEIT, W., DUNAIF, A., YEH, H. C., KINGSLEY, P. The prevalence of hyperandrogenism in 109 consecutive patients with diffuse alopecia. *J. Am. Acad. Dermatol.*, 1998, 1, p. 831–836.
7. GUY, W. B., EDMUNDSON, W. F. Diffuse cyclic hair loss in women. *Arch. Dermatol.*, 1960, 81, p. 205–227.
8. HEADINGTON, J. T. Telogen effluvium. New concepts and review. *Arch. Dermatol.*, 1993, 129, p. 356–363.
9. JAWORSKY, C., KLIGMAN, A. M., MURPHY, G. F. Characterisation of inflammatory infiltrates in male pattern alopecia: implication for pathogenesis. *Br. J. Dermatol.*, 1992, 127, p. 239–246.
10. KANTOR, J., KESSLER, L. J., BROOKS, D. G., COTSARELIS, G. Decreased serum ferritin is associated with alopecia in women. *J. Invest. Dermatol.*, 2003, 121, p. 985–988.
11. KLIGMAN, A. M. Pathologic dynamics of human hair loss, I: telogen effluvium. *Arch. Dermatol.*, 1961, 83, p. 175–198.
12. MAHÉ, Y. F., MICHELET, J. F., BILLONI, N., JARROUSSE, F., BUAN, B., COMMO, S., SEINT-LÉGER, D., BERNARD, B. A. Androgenetic alopecia and microinflammation. *Int. J. Dermatol.*, 2000, 39, p. 576–584.
13. NORWOOD, O. T. Incidence of female androgenetic alopecia (female pattern alopecia). *Dermatol. Surg.*, 2001, 27, p. 53–54.
14. NORWOOD, O. T. Male-pattern baldness. Classification and incidence. *South Med. J.*, 1975, 68, p. 1359–1370.
15. O'DRISCOLL, J. B., MAMTORA, H., HIGGINSON, J., POLLOCK, A., KANE, J., ANDERSON, D. C. A prospective study of the prevalence of clear-cut endocrine disorders and polycystic ovaries in 350 patients presenting with hirsutism or androgenetic alopecia. *Clin. Endocrinol.*, 1994, 41, p. 231–236.
16. PRICE, V. H., ROBERTS, J. L., HORDINSKY, M., OLSEN, E. A., SAVIN, R., BERGFED, W. ET AL.

- Lack of efficiency of finestrade in post-menopausal women with androgenetic alopecia. *J. Am. Acad. Dermatol.*, 2000, 43, p. 768–776.
17. REBORA, A., GUARRERA, M., BALDARI, M., VECCHIO, F. Distinguishing androgenetic alopecia from chronic telogen effluvium when associated in the same patient. *Arch. Dermatol.*, 2005, 141, p. 1243–1245.
 18. REBORA, A., GUARRERA, M. KENOGEN A new phase of the hair cycle? *Dermatology*, 2002, 205, 2, p. 108–110.
 19. RUSHTON, D. H. Nutritional factors and hair loss. *Clin. Exp. Dermatol.*, 2002, 27, p. 396–404.
 20. SAWAYA, M. E. Novel agents for treatment of alopecia. *Semin. Cutan Med. Surg.*, 1998, 177, p. 276–283.
 21. SHAPIRO, J., WISEMAN, M., LUI, H. Practical management of hair loss. *Can. Fam. Physician*, 2000, 46, p. 1469–1477.
 22. SHUM, K. W., CULLEN, D. R., MESSENGER, A. G. Hair loss in women with hyperandrogenism: four cases responding to finastride. *J. Am. Acad. Dermatol.*, 2002, 47, p. 733–739.
 23. SINCLAIR, R. Chronic telogen effluvium: A study of 5 patients over 7 years. *J. Am. Acad. Dermatol.*, 2005, 52, p. 512–516.
 24. TOSTI, A., WHITING, D., IORIZZO, M., PAZZAGLIA, M., MISICIALI, C., VINCENZI, C., MICALI, G. The role of scalp dermoscopy in the diagnosis of alopecia areata incognita. *J. Am. Acad. Dermatol.*, 2008, 59, p. 64–67.
 25. TROST, L. B., BERGFELD, W. F., CALOGERAS, E. The diagnosis and treatment of iron deficiency and its potential relationship to hair loss. *J. Am. Acad. Dermatol.*, 2006, 54, p. 824–844.
 26. TRÜEB, R. M. Chemotherapy-induced alopecia. *Semin. Cutan Med. Surg.*, 2009, 28, p. 11–14.
 27. TRÜEB, R. M. Systematic approach to hair loss in women. *JDDG*, 2010, 8, 4, p. 284–297.
 28. VAN NESTE, D., LEROY, T., CONIL, S. Exogen hair characterization in human scalp. *Skin. Res. Technol.*, 2007, 13, 4, p. 436–443.
 29. WHITING, D. A. Chronic telogen effluvium: increased scalp hair shedding in middle-aged women. *J. Am. Acad. Dermatol.*, 1996, 35, p. 899–906.

Do redakce došlo dne 8. 9. 2015.

Adresa pro korespondenci:
 MUDr. Renata Kučerová, Ph.D.
 Klinika chorob kožních a pohlavních
 Fakultní nemocnice Olomouc
 I. P. Pavlova 6
 779 00 Olomouc
 e-mail: renata.kucerova@fnol.cz

Česká dermatovenerologická společnost ČLS JEP vás zve na

„Dermatologický

update“

aneb

Novinky

v dermatologické terapii 2016

11. únor 2016



Konferenční Centrum U Hájků

Na Poříčí 42, Praha 1

www.kongresyuhajku.cz

Přihlášky k účasti na hkropikova@telecom.cz