

Psoriáza, psoriatická artritida a tofózní dna

Cetkovská P.

Dermatovenerologická klinika, FN a LFUK v Plzni
přednosta prof. MUDr. Karel Pizinger, CSc.

SOUHRN

Psoriáza je chronické zánětlivé onemocnění, které se sdružuje s dalšími zánětlivými chorobami. Kromě psoriatické artritidy, metabolického syndromu a střevních zánětů bývá při psoriáze také často zvýšena hladina kyseliny močové a může se objevit dnavá artritida. Práce by chtěla připomenout popisem případu obézní 47leté ženy léčené biologiky pro závažnou psoriázu a psoriatickou artritidu další metabolické onemocnění, které může být spojeno s psoriázou a představuje pro pacienta zvýšené riziko, zejména kardiovaskulárních komplikací.

Klíčová slova: psoriáza – psoriatická artritida – dna – dnavé tofy

SUMMARY

Psoriasis, Psoriatic Arthritis and Tophaceous Gout

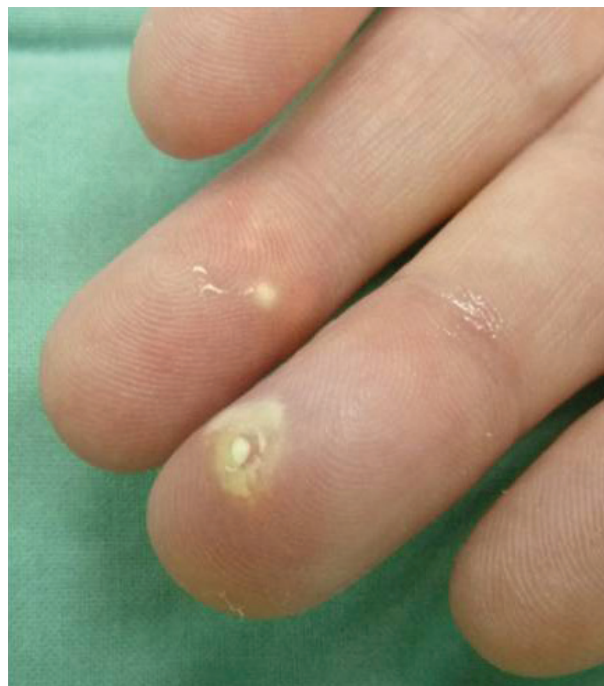Psoriasis is a chronic inflammatory disease, frequently associated with other comorbidities including mainly psoriatic arthritis, metabolic syndrome and inflammatory bowel disease. Patients with psoriasis often have increased blood levels of uric acid and might develop gout. A case of a 47-year-old obese female with severe plaque psoriasis and psoriatic arthritis controlled by biologic therapy who developed gouty arthritis is described. We would like to point out another possible metabolic disorder potentially associated with psoriasis that presents an emerging risk factor, especially regarding cardiovascular complications.

Key words: psoriasis – psoriatic arthritis – gout – gouty tophi

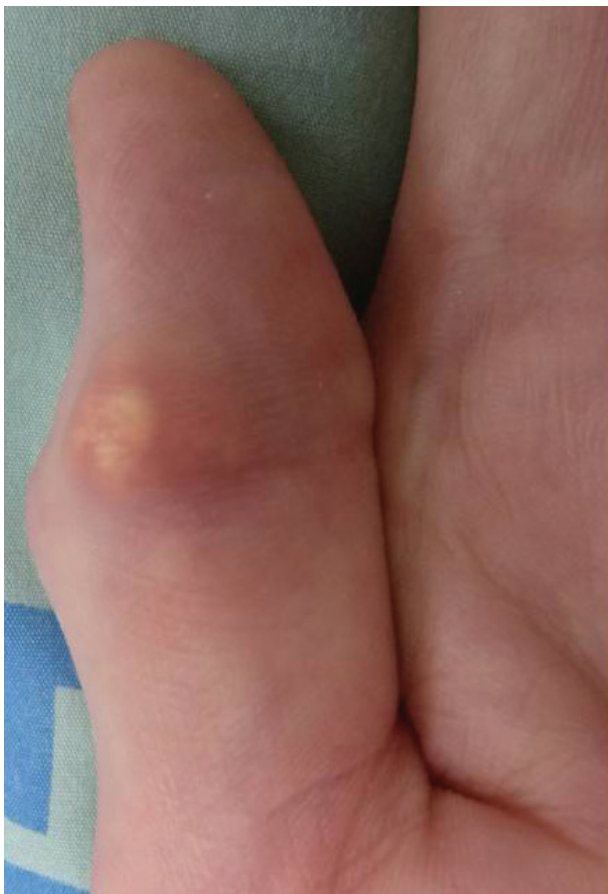
Čes-slov Derm, 91, 2016, No. 1, p. 14–16

POPIS PŘÍPADU

Žena (47 let) se závažnou psoriázou léčenou biologickou léčbou si při pravidelné kontrole stěžovala na nově vzniklé bolestivé uzlíky na prstech. Lupénku měla od 20 let věku, asi od 30 let se začala léčit na revmatologii v místě bydliště pro psoriatickou artritidu, nejdříve metotrexátem a poté leflunomidem, krátce měla i celkové kortikosteroidy v nízké dávce. Na naší klinice byla léčena infliximabem od roku 2008, poté etanerceptem a od roku 2010 adalimumabem s velmi dobrým účinkem na kožní i kloubní postižení. Během sledování na našem pracovišti si jen občas stěžovala na bolesti a otoky kloubů, což jsme přisuzovali současné psoriatické artritidě. Nemocná byla obézní (BMI 31) a léčena pro hypotyreózu, při cíleném dotazování poslze přiznala každodenní popíjení několika piv a příležitostně i pár sklenek tvrdého alkoholu. V laboratoři měla dlouhodobě zvýšené jaterní testy včetně glutamyltransferázy, v době zmiňovaného vyšetření pak byla zjištěna extrémně vysoká hladina kyseliny močové (600 $\mu\text{mol/l}$; norma 140–360 $\mu\text{mol/l}$), hypertriglyceridémie a hypercholesterolemie. Sonografie břicha prokázala steatózu jater.

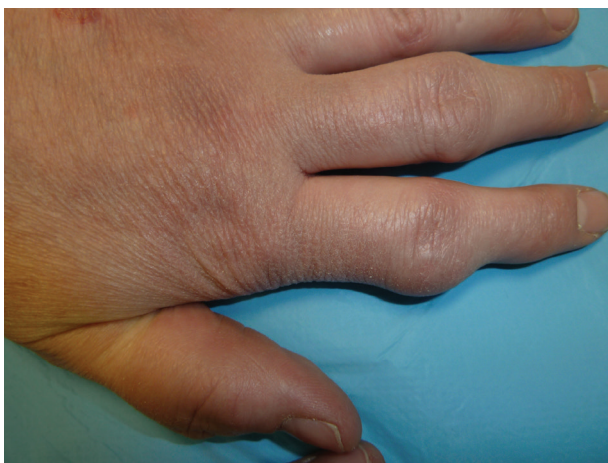

Obr. 1. Tofy na prstech



Obr. 2. Dnavý tof na palci

Na palmární straně prstů obou rukou byly patrné běložlutavé tuhé uzlíky do 5 mm velké, místy jakoby se vylučoval křídový materiál (obr. 1, 2). Okolo loktů, zápěstí a proximálních interfalangeálních kloubů prstů ruky byly nebolestivé až 3 cm velké hnědavě červené hrboly a deformity (obr. 3). Z projevu na prstu byla provedena probatorní excize, histopatologické vyšetření prokázalo dnavé tofy. Kožní nález při biologické léčbě byl minimální se skórem rozsahu a závažnosti psoriázy PASI <1.



Obr. 3. Deformity ručních kloubů

Nemocné byla doporučena nízkopurinová dieta, redukce hmotnosti a omezení piva a destilátů. Revmatolog zahájil léčbu alopurinolem, kterou však pacientka pro údajnou nesnášenlivost sama záhy ukončila. Až při podávání nového inhibitoru xantinoxidázy, febuxostatu, v dávce 80 mg denně, dochází k pozvolné resorpci tofů na prstech. Velké tofy v okolí kloubů zůstávají nezměněné, sérová hladina kyseliny močové je zvýšena (okolo 450 $\mu\text{mol/l}$).

DISKUSE

Psoriáza je chronické zánětlivé onemocnění, které se velmi často sdružuje s dalšími zánětlivými chorobami, kromě psoriatické artritidy jde zejména o obezitu, depresi, střevní a oční záněty. U pacientů se závažnou psoriázou a psoriatickou artritidou bývá častým nálezem hyperurikémie, ke které při psoriáze může přispívat více faktorů: zvýšená tvorba purinů při vysokém obratu epidermálních buněk a přítomnost systémového zánětu [6]. V nedávné italské studii zjistili, že prevalence asymptomatické hyperurikémie byla třikrát vyšší u psoriatiků v porovnání s kontrolní skupinou odpovídající věkem, pohlavím a hmotností, a dokonce hyperurikémie byla ještě vyšší u pacientů s PASI > 10 [3]. Ve velké prospektivní studii amerických žen a mužů bylo pozorováno, že riziko vzniku dny je u psoriatiků téměř dvakrát vyšší a při současné psoriatické artritidě dokonce 5krát vyšší než u zdravé populace [7]. Dnu jako příčinu akutní artritidy je proto třeba zvažovat v diferenciální diagnostice artritid u pacientů s psoriázou.

Dna je zánětlivé metabolické onemocnění vyvolané ukládáním urátových krystalů v kůži a měkkých tkání, vyskytující se především u mužů, v posledních letech prevalence dny i asymptomatické hyperurikémie výrazně stoupá. Dnes se dna řadí mezi tzv. autoinflamatorní onemocnění, v jejichž patogenезi se uplatňuje aktivace inflamatorního systému s následnou tvorbou prozánětlivého interleukinu 1 β [2, 9].

Projevuje se nejčastěji akutní, silně bolestivou monoartikulární artritidou, klasicky postihující metatarzofalangeální kloub palce (podagra), méně často i jiné klouby. Dnavé tofy tvořené urátovými krystaly se objevují asi u 30 % pacientů s chronickou dnou, nejvíce se najdou v měkkých tkáních, chrupavce a šlachách na ušních boltcích, nad lokty a Achillovou šlachou, ale i jinde [9]. Diferenciálně diagnosticky se odlišují revmatické uzly, popř. metastatické kalcifikace. Terapie dny zahrnuje jednak protizánětlivou léčbu akutních atak a jejich prevenci, jednak léčebná a dietní opatření pro snížení hyperurikémie. Doporučuje se udržovat hladinu urikémie trvale pod 360 $\mu\text{mol/l}$, v případě tofózní dny a depozit urátových krystalů ještě níže, aby docházelo k rychlejší resorpci krystalů [9]. Případ dny s výskytem dnavých tofů včetně typického histologického nálezu již byl v našem časopise podrobně popsán v repertoriu v roce 2007 [8].

Psoriáza, psoriatická artritida, hyperurikémie i dna jsou často propojeny s metabolickým syndromem, jehož

důsledkem mohou být kardio- a cerebrovaskulární komplikace. Podle předběžných výsledků další nedávné studie se ukazuje, že i u psoriatických bude existovat propojení mezi sérovou koncentrací kyseliny močové a metabolickým syndromem [1]. U pacientů s psoriatickou artritidou byla pak zjištěna významná korelace mezi sérovou koncentrací kyseliny močové a subklinickou aterosklerózou [4]. Hyperurikémie byla také asociována s rozvojem cukrovky a hypertenze a byla identifikována jako nezávislý rizikový faktor pro povšechnou a kardiovaskulární mortalitu [7].

To, že spolu souvisí spotřeba alkoholu a riziko vzniku dny, bylo známé již v antických dobách, ale poprvé bylo ověřeno ve velké prospektivní studii v roce 2004, kdy se prokázalo, že zejména pití piva pro svůj vysoký obsah purinů představuje nejsilnější nezávislý rizikový faktor [5]. Naše pacientka byla alkoholička, měla závažnou psoriázu, psoriatickou artritidu, vysokou hladinu kyseliny močové v séru a splňovala kritéria i pro metabolický syndrom. Tyto rizikové faktory zřejmě přispěly k rozvoji chronické dny s dnavými tofy a pro nemocnou znamenají v budoucnosti významné klinické riziko hrozící kardiovaskulární morbiditě.

LITERATURA

1. CASSANO, N., CARBONARA, M., PANARO, M. et al. Role of serum uric acid in conditioning the association of psoriasis with metabolic syndrome. *Eur. J. Dermatol.*, 2011, 21, p. 808–809.
2. CETKOVSKÁ, P., PIZINGER, K., ŠTORK, J. *Kožní změny u interních onemocnění*. 1. vyd., Praha: Grada Publishing, 2010, 240 s.
3. GISONDI, P., TARGHER, G., CAGALLI, A., GIROLOMONI, G. Hyperuricemia in patients with chronic plaque psoriasis. *J. Am. Acad. Dermatol.*, 2014, 70, p. 127–130.
4. GONZALEZ-GAY, M. A., GONZALEZ-JUANATEY, C., VAZQUEZ-RODRIGUEZ, T. R. et al. Asymptomatic hyperuricemia and serum uric acid concentration correlate with subclinical atherosclerosis in psoriatic arthritis patients without clinically evident cardiovascular disease. *Semin. Arthritis Rheum.*, 2009, 39, p. 157–162.
5. CHOI, H. K., ATKINSON, K., KARLSON, E. W. et al. Alcohol intake and risk of incident gout in men: a prospective study. *The Lancet*, 2014, 363.
6. LIU, M., LI, J. H., LI, B. et al. Coexisting gout, erythrodermic psoriasis and psoriatic arthritis. *Eur. J. Dermatol.*, 2009, 19, p. 184–185.
7. MEROLA, J. F., WU, S., HAN, J. et al. Psoriasis, psoriatic arthritis and risk of gout in US men and women. *Ann. Rheum. Dis.*, Published Online, 2014.
8. VELČEVSKÝ, P., LACINA, L., ŠLAJSOVÁ, M., ŠTORK, J. Klinický případ: Bělavé noduly na palci. – Arthritis uratica. *Čes. slov. Derm.*, 2007, 82, 1, s. 265–267.
9. ZÁVADA, J. *Terapie dny*. In Pavelka, K., Arenberger, P., Lukáš, M., Zima, T., Doležal, T., Olejárová, M., Cetkovská, P. et al. *Biologická léčba zánětlivých autoimunitních onemocnění*. Praha: Grada Publishing, 2014, 384 s.

Do redakce došlo dne 11. 9. 2015.

Adresa pro korespondenci:
 prof. MUDr. Petra Cetkovská, Ph.D.
 Dermatovenerologická klinika LFUK a FN
 Dr. E. Beneše 13, 305 99 Plzeň
 e-mail: cetkovska@fnplzen.cz

EDIČNÍ PLÁN

Česko-slovenská dermatologie, 91. ročník, rok 2016

Číslo 2: Tuberózní skleróza

Číslo 3: Porokeratózy

Číslo 4: Kontaktní alergie

Číslo 5: Molekulární diagnostika v dermatoonkologii