

Granuloma anulare v lokalizaci zhojeného herpes zoster: Wolfova izotopická reakce

Brabcová K., Pizinger K.

Dermatovenerologická klinika LF UK a FN, Plzeň

přednosta prof. MUDr. Karel Pizinger, CSc.

SOUHRN

Wolfova izotopická reakce popisuje výskyt projevů kožního onemocnění v totožné lokalizaci s jiným přítomným nebo již zhojeným kožním onemocněním. Zatímco primární chorobou je nejčastěji herpes zoster a herpes simplex, tak druhotné kožní onemocnění zahrnuje řadu chorob. Doposud je popsáno celkem 191 případů Wolfovy postherpetické izotopické reakce. Vedle granulomatózních dermatóz jsou dále uváděny maligní tumory, lymfocytární infiltrace a kožní projevy leukémie, lichen planus, lichen sclerosus et atrophicus, infekce (virové, bakteriální, mykotické), akneiformní léze a některé další. V našem případě jde o granuloma anulare, které je popisováno jako nejčastěji se vyskytující izotopická reakce, v lokalizaci zhojeného herpes zoster u pacienta s chronickou lymfatickou leukémií.

Klíčová slova: Wolfova izotopická reakce – granuloma anulare – herpes zoster

SUMMARY

Granuloma annulare at the Site of Healed Herpes Zoster: Wolf's Isotopic Response

Wolf's isotopic response describes the appearance of an altogether different disease at the site of an already healed or still present skin disease. While the primary disease is most often herpes zoster and herpes simplex, various dermatoses appear as the secondary skin disease. There are 191 published cases of Wolf's isotopic postherpetic response. Reports describe granulomatous reactions, malignant tumors, lymphocytic and leukemic infiltrations, lichen planus, lichen sclerosus and atrophicus, infections (viral, bacterial, mycotic), acneiform eruptions and others. Authors report a case of granuloma annulare isotopic response, which is the most common type of reaction, at the site of healed herpes zoster in a patient with chronic lymphatic leukemia.

Key words: Wolf's isotopic response – granuloma annulare – herpes zoster

Čes-slov Derm, 91, 2016, No. 4, p. 167–169

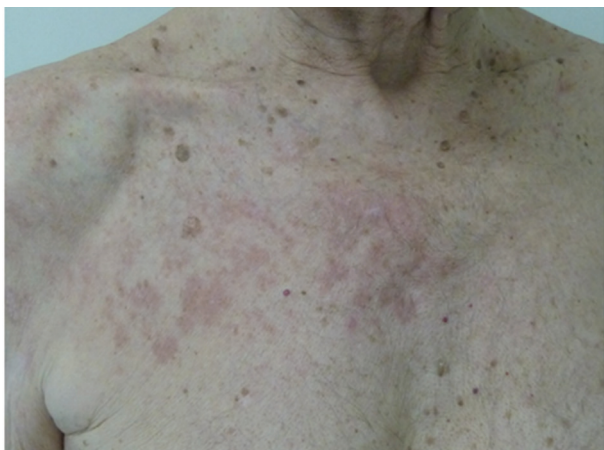ÚVOD

Granuloma anulare (GA) je běžné benigní kožní onemocnění s histologickým obrazem palisádového granulomu, klinicky se nejčastěji manifestující jako červené papuly tvořící anulární ložiska. Onemocnění se může vyskytovat v kterémkoliv roce života, ale pro každou věkovou skupinu jsou typické určité formy. Jednotlivé, lokalizované či podkožní léze jsou typické spíše pro děti a mladé dospělé; diseminovaná a perforující forma je častější u dospělých a starších nemocných. Výskyt onemocnění je dvakrát častější u žen než u mužů [8]. Granuloma anulare může vzniknout i v původním místě již odhojeného jiného kožního onemocnění. Tento fenomén se popisuje jako tzv. Wolfova izotopická reakce.

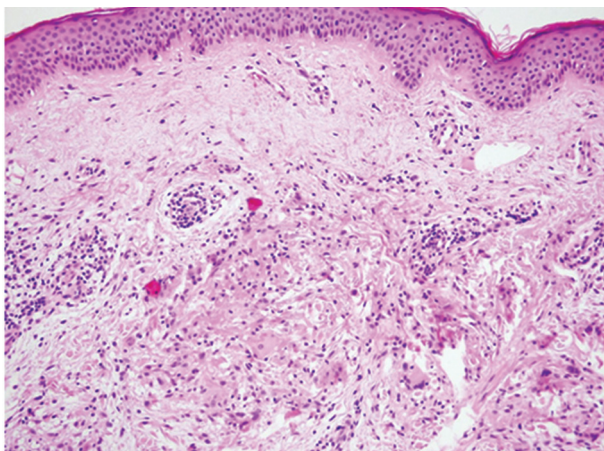
POPIS PŘÍPADU

Pacientem byl 81letý muž, který přišel pro kožní nález lokalizovaný na pravé polovině hrudníku a rameni pravé horní končetiny, a to přímo v místě již několik měsíců zhojeného pásového oparu. Nemocný občas pociťoval ve zmíněné lokalizaci postherpetické obtíže charakteru štípání a pálení, svědění neuváděl. Pacient se 4 roky léčí s chronickou lymfocytární leukémií (CLL), pro kterou prodělal třikrát chemoterapii. Dvakrát byl léčen pro plicní tuberkulózu, naposledy na přelomu roku 2013/2014. Během této léčby vznikl herpes zoster v dermatomech C₅-Th₁ vpravo.

V anamnéze dále uvedl tonzilektomii pro absces, operaci levého bérce pro frakturu, mezenterálního lipomu, léčenou hypertrofii prostaty, trombocytopenii při základním onemocnění (CLL), hepatopatii a hyperurikémií jako nežádoucí účinek antituberkulotické léčby, kataraktu levého oka a hypokalémii. V rodinné anamnéze se tuber-



Obr. 1. Granuloma anulare v místě předchozího pásového oparu



Obr. 2. Palisádový granulom ve středním koriu (HE, 200x)

kulóza vyskytla u obou rodičů. Matka zemřela na nádorové onemocnění břišní dutiny, otec na cévní mozkovou příhodu. Ostatní členové rodiny byli zdraví. Pacient je celoživotním kuřákem a z dlouhodobé medikace nyní užívá pouze tamsulosin a kalium chloratum.

Při objektivním vyšetření v pectorální oblasti vpravo, na pravém rameni a na pravé polovině šíje byla jednostranně lokalizovaná nesouvislá plocha složená z plochých papul 3–5 mm velkých, světle červené barvy (obr. 1). Jinde na kůži podobné změny neměl. Z laboratorních hodnot stojí za zmínku jen leukocytóza při základním onemocnění a anamnestické titry protilátek proti herpetickým virům. S ohledem na anamnézu a klinický nález jsme diferenciatně diagnosticky zvažovali kožní projevy leukémie, tuberkulózu, sarkoidózu, jiné granulomatózní onemocnění, metastázy do kůže, lichen atp. Provedli jsme biopsii z oblasti šíje, kde jsou zachyceny ve středním koriu palisádové granulomy s lymfocyty a vícejadernými obrovskými buňkami (obr. 2).

Na základě těchto nálezů jsme stanovili diagnózu granuloma anulare.

Pacienta jsme ponechali vzhledem k minimálním subjektivním obtížím a relativně malému nálezu bez léčby. Po dvou měsících od stanovení diagnózy došlo postupně

k vymizení kožních projevů, jen v pectorální krajině přetrvávají nesouvislé tlumeně červené plochy. Nové eflorescence se netvoří.

DISKUSE

První případ GA v původním místě výsevu pásového oparu na kůži byl popsán v roce 1978 americkými dermatology Guillem a Goettem [4]. Základní kámen tomuto zjištění však položil světoznámý britský neurolog Wyburn-Mason, který v roce 1955 popsal 26 případů maligních tumorů, které se objevily v místech postižených herpetickou infekcí [16]. O čtyřicet let později použil Wolf et al. termín „izotopická reakce“, známa nyní jako „Wolfova izotopická reakce“, která popisuje kožní léze v místě jiného přítomného nebo již zhojeného kožního onemocnění [6, 15]. Nález odlišujeme od více známého Koebnerova fenoménu, označovaného též jako „izomorfní reakce“, který ale popisuje rozvoj vždy stejného onemocnění v místech traumatizované nebo jinak poškozené kůže [5].

Etiologie a patogeneze GA není známa. Možné faktory přispívající ke vzniku jsou kousnutí hmyzem, sluneční záření, traumata, léky, erytema multifforme či předchozí výskyt vulgárních veruk nebo pásového oparu s následným jizvením [8, 9].

GA nevzniká na základě přetrvávání viru varicella-zoster v tkáni. Vyplývá to z faktu, že DNA viru polymerázovou řetězovou reakcí byla prokázána jen v případech stále aktivní infekce virem varicella-zoster, či u vzniku izotopické reakce v době kratší než jeden měsíc po infekci [11]. Herpetické viry způsobují poškození senzoryckých nervových vláken. Porušení rovnováhy neuropeptidů secerovaných z kožních nervových zakončení způsobuje v tkáni, kromě svědění a bolesti, také změny imunitních a angiogenních odpovědí [13]. Další teorií patogeneze je imunopatologická reakce oddálené přecitlivělosti na glykoproteiny varicella-zoster viru či neznámé antigeny tkáně [2, 7, 10, 14]. Často uváděná spojitost GA s diabetes mellitus nebyla doposud potvrzena [8].

Do roku 2014 byla izotopická reakce GA v původním místě pásového oparu popsána v anglické literatuře u 38 případů [12]. U většiny pacientů se jednalo o běžnou formu, ale byly popsány i formy podkožní či perforující. U dvou pacientů se jednalo o formu generalizovanou. Průměrný věk pacientů byl necelých 63 let s predominancí u ženského pohlaví. Průměrná doba mezi výsevem nesouvislých kožních projevů byla 2–3 měsíce. Obecně se ale interval pohybuje od týdnů až po roky. GA u imunosuprimovaných pacientů bylo ve 31 %. Chronickou lymfocytární leukémií mělo 7 pacientů. Dalších pět se léčilo buď pro myelom, lymfom, nebo nádor tlustého střeva [6].

V histologickém obraze jsou ohraničená ložiska změněného vaziva v koriu obklopená palisádovitě uspořádanými histiocyty a někdy i obrovskými mnohojadernými buňkami (tzv. palisádový granulom). U většiny postherpetických GA se nachází lymfohistiocytární infiltrát včetně obrovských mnohojaderných buněk kolem cév,

nervů a folikulů. Někdy mohou být přítomny eozinofily, plazmatické buňky či elastofagocytóza [5]. Histologická diferenciální diagnostika GA zahrnuje sarkoidózu, granulomy z cizích těles, granulomatózní vaskulitidu [13], obrovskobuněčné reakce např. u silikózy, tetovází (zejména červeným barvivem), dále tuberkulózu [5] a Crohnovu chorobu [1].

Diferenciálně diagnosticky mimo již zmíněných granulomatózních onemocnění mohou v místě primárního herpes zoster vznikat choroby bez granulomatózního zánětu: leukemické infiltráty, lymfomy, lichen planus, kontaktní dermatitida, morfea, psoriáza, perforující kolagenózy, pemfigoid, metastázy melanomu, spinocelulární karcinom, bazaliom, angiosarkomy a infekce (bradavice, dermatofytózy, furunkulóza, kandidóza, syfilis) [3, 5, 11].

ZÁVĚR

Popsaný případ představuje Wolfovu izotopickou reakci jako zajímavý fenomén, který by měl být zvažován u všech pacientů s herpes zoster v anamnéze. Vzhledem k široké škále různých klinických obrazů může být stanovení diagnózy obtížné a neobejdeme se bez provedení biopsie. Znalost tohoto fenoménu nám usnadní diferenciální diagnostickou rozvahu.

LITERATURA

- EMANUEL, P. O., PHELPS, R. G. Metastatic Crohn's disease: a histopathologic study of 12 cases. *J. Cutan. Pathol.*, 2008, 35, 5, p. 457–461.
- GIBNEY, M. D., NAHASS, G. T., LEONARDI, C. L. Cutaneous reactions following herpes zoster infections: report of three cases and a review of the literature. *Br. J. Dermatol.*, 1996, 134, 3, p. 504–509.
- GUREL, M. S., SAVAS, S., BILGIN, F., ERDIL, D., LEBLEBICI, C., SARIKAYA, E. Zosteriform pemphigoid after zoster: Wolf's isotopic response. *Int. Wound. J.*, 2015, dostupné na [www: http://onlinelibrary.wiley.com/](http://onlinelibrary.wiley.com/).
- GUILL, M. A., GOETTE, D. K. Granuloma annulare at sites of healing herpes zoster. *Arch. Dermatol.*, 1978, 114, 9, p. 1383.
- KAPOOR, R., PIRIS, A., SAAVEDRA, A. P. O. D., DUNCAN, L. M., NAZARIAN, R. M. Wolf isotopic response manifesting as postherpetic granuloma annulare: a case series. *Arch. Pathol. Lab. Med.*, 2013, 137, 2, p. 255–258.
- LEVY, J., BARBER, D., ROBERTSON L. Granuloma annulare as an isotopic response to herpes zoster. *J. Cutan. Med. Surg.*, 2014, 18, 6, p. 413–419.
- NIKKELS, A. F., PIERARD, G. E. Are granulomatous reactions in old zoster lesions due to an immune response to varicella zoster virus envelope glycoproteins? *Clin. Exp. Dermatol.*, 1998, 23, 5, p. 237–238.
- PATTERSON, J. W. *Weedon's skin pathology*. 4th Ed. Churchill Livingstone, 2015, p. 728.
- PAVLAS, J. Granuloma anulare. *Čes-slov. Derm.*, 2013, 88, 6, p. 267–277.
- REQUENA, L., KUTZNER, H., ESCALONILLA, P. et. al. Cutaneous reactions at sites of herpes zoster scars: an expanded spectrum. *Br. J. Dermatol.*, 1998, 138, 1, p. 161–168.
- RUOCCO, E., BARONI, A., CUTRÍ, F. T., FILIOLI, F. G. Granuloma annulare in a site of healed herpes zoster: Wolf's isotopic response. *J. Eur. Acad. Dermatol. Venereol.*, 2003, 17, 6, p. 686–688.
- RUOCCO, V., RUOCCO, E., BRUNETTI, G., RUSSO, T., GAMBARDELLA, A., WOLF, R. Wolf's post-herpetic isotopic response: Infections, tumors, and immune disorders arising on the site of healed herpetic infection. *Clin. Dermatol.*, 2014, 32, 5, p. 561–568.
- RUOCCO, V., RUOCCO, E., GHERSETICH, I. et al. Isotopic response after herpesvirus infection: an update. *J. Am. Acad. Dermatol.*, 2002, 46, 1, p. 90–94.
- VU, A. Q., RADONICH, M. A., HEALD, P. W. Herpes zoster in seven disparate dermatomes (zoster multiplex): report of a case and review of the literature. *J. Am. Acad. Dermatol.*, 1999, 40, 5, 2, p. 868–869.
- WOLF, R., BRENNER, S., RUOCCO, V. et al. Isotopic response. *Int. J. Dermatol.*, 1995, 34, 5, p. 341–348.
- WOLF, R., WOLF, D., RUOCCO, E., BRUNETTI, G., RUOCCO, V. Wolf's isotopic response. *Clin. Dermatol.*, 2011, 29, 2, p. 237–240.

Do redakce došlo dne 29. 9. 2015.

Adresa pro korespondenci:
MUDr. Kateřina Brabcová
Dermatovenerologická klinika FN a LF UK Plzeň
Dr. E. Beneše 13
305 99 Plzeň
e-mail: brabcovak@fnplzen.cz