

Průsvitná papula na prstu nohy. Stručný přehled

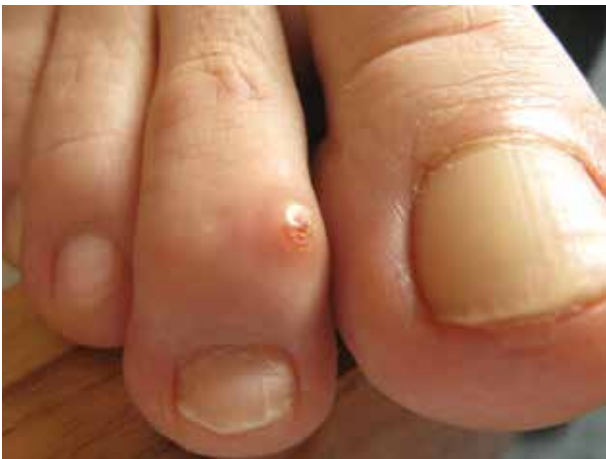Vojnarovičová K., Důra M., Šlajsová M., Štork J.
Dermatovenerologická klinika 1. LF UK a VFN
přednosta prof. MUDr. Jiří Štork, CSc.

Čes-slov Derm, 94, 2019, No. 5 p. 210–212

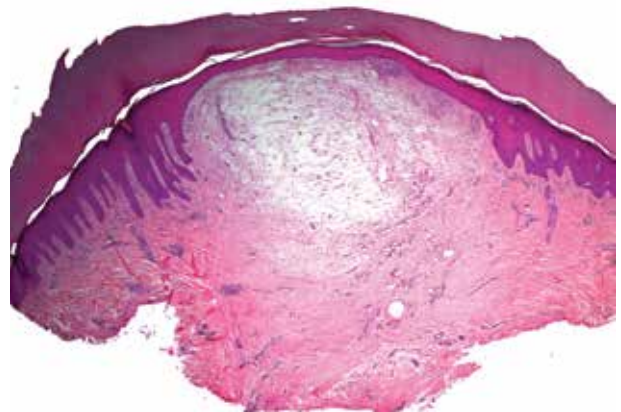
KLINICKÝ PŘÍPAD

59letá pacientka, která v rodinné anamnéze udala arteriální hypertenzi matky, byla sledována pro cystickou mastopatii, trpěla polinózou, v 35 letech věku podstoupila hysterektomii pro myomatózu. Léky trvale neužívala, cítila se v normě. Asi před pěti měsíci pozorovala vznik útvaru na druhém prstu pravé nohy. Po ošetře-

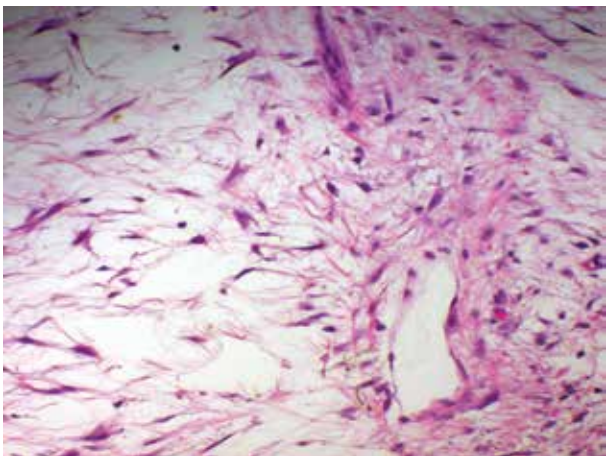
ní CO₂ laserem před třemi měsíci došlo k vyprázdnění čiré tekutiny a vzniku ulcerace. V místě ulcerace vznikla následně papula podobného vzhledu, kterou se před měsícem pokusila odstranit jehlou. Při vyšetření byl na dorzu distálního článku 2. prstu pravé nohy patrný průsvitný útvar barvy kůže v centru s krustou na povrchu, velikosti 4 x 4 x 3 mm (obr. 1). Byla provedena excize projevu (obr. 2–4).



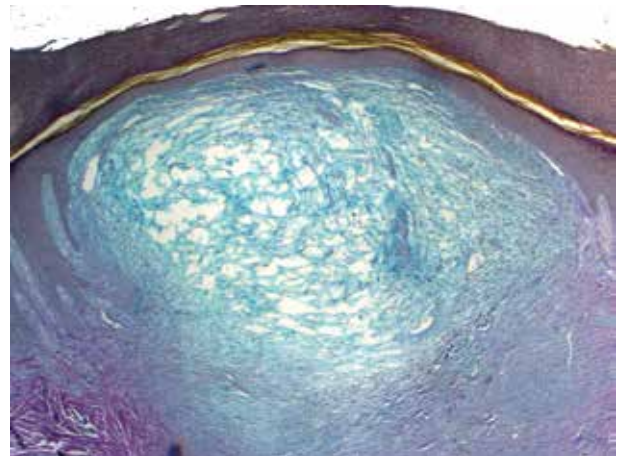
Obr. 1.



Obr. 2.



Obr. 3.



Obr. 4.

HISTOLOGICKÝ NÁLEZ

V centru excize je nepravidelně akantotická epidermis ztenčelá, mírně vyklenutá, jinak beze změn. Pod tímto úsekem je vazivo horního a středního koria prosáklé s přítomností vřetenitých a cípatých fibroblastů, místy s vakuolizovanou cytoplazmou. Barvení alcianovou modří prokazuje přítomnost mucinu (viz obr. 4).

Závěr

Digitální mukoidní cysta.

PRŮBĚH

Při vyšetření, 4 roky po excizi, byla patrná pouze jizva, bez recidivy onemocnění.

DISKUSE A STRUČNÝ PŘEHLED

Digitální mukoidní cysta. Stručný přehled

Digitální mukoidní cysta (DMC) nese v literatuře víceero názvů (myxoidní cysta, mucinózní cysta, synoviální cysta), poprvé ji popsal Hyde v roce 1883 [6]. Ve skutečnosti se však jedná o pseudocystu, jelikož nemá vlastní epitelovou výstelku (viz dále).

DMC se projevuje jako hladký, elastický, průsvitný nodul barvy kůže často s namodralým nádechem velikosti několika milimetrů u pacientů mezi 50. a 70. rokem, poněkud častěji u žen [1]. DMC je nejčastěji asymptomatická, může však obtěžovat při manuální práci, bolestivost se dostavuje tehdy, pokud je naplnuta obsahem. K evakuaci čirého gelatinózního obsahu dochází buď spontánně, či po traumatu.

Podle Jabboura se DMC vyskytuje častěji na pravé ruce než na levé (61 % versus 39 %), nejčastěji bývá postižen 3. prst [7]. Na prsech nohou se vyskytuje vzácněji.

Podle lokality a histologického obrazu se rozlišují dva typy DMC [2, 9]. První typ, zvaný myxomatózní, vzniká častěji v blízkosti proximálního nehtového valu či vzácně subunguálně. Histologicky připomíná fokální mucinózu díky přítomnosti myxoidní dutiny se vřetenitými a cípatými fibroblasty, která vykazuje pozitivitu v barvení alcianovou modří a koloidním železem. Tento typ nemá etiologickou souvislost s kloubní dutinou, ale pravděpodobně se samotnou myxoidní přeměnou vaziva. Může vyvíjet tlak na nehtovou matrix, což má za následek longitudinální deformity nehtové ploténky. Druhý typ, zvaný ganglionický, se vyskytuje na dorzu DIP kloubu či v jeho blízkosti, vzácně může být vícečetný [5]. Častěji se vyskytuje v blízkosti artriticky změněných DIP kloubů s přítomností osteofytů (tzv. Heberdenových uzlů) detekovatelných na RTG. Stěna DMC je tvořena fibrotizovaným vazivem různé tloušťky, čímž připomíná synoviální membránu. Dutinu pseudocysty tvoří rozvolněná vazivová tkáň s hojnou přítomností mucinu. Peroperačně byla u tohoto typu při intraartiku-

lární aplikaci metylénové modří prokázána komunikace („pedikl“) mezi DIP kloubem a cystou, což potvrzuje teorii vzniku na základě herniace kloubního obalu [8]. Je pravděpodobné, že synoviální cysta dorza zápěstního kloubu („ganglion“) je stejného původu jako ganglionický typ DMC.

Dermatoskopický obraz bývá nespecifický, velká část DMC vykazuje arborizující, lineární či tečkovité cévy, dermatoskop však nesmí být přiložen pod tlakem [3].

V klinické diferenciaci diagnostice zvažujeme epidermoidní cystu, leiomyom, pyogenní granulom, digitální fibrokeratom či glomus tumor. V patologické diferenciaci diagnóze figuruje fokální mucinóza, myxom, superficiální akrální fibromyxom či superficiální angiomyxom.

Léčebných modalit je popsána celá řada. Jabbour publikoval na základě rešerše léčebný algoritmus, ve kterém na prvním místě stojí léčba chirurgická, která může předejít recidivám až v 95 % [7]. Užívá se jednoduchá excize či excize za použití kožního laloku či kožního transplantátu, s případnou destrukcí pediklu a resekci osteofytu. Na druhém místě stojí skleroterapie a kryoterapie, na třetím místě pak intralezionální aplikace kortikosteroidů, punkce, CO₂ laser či infračervená koagulace. Metody druhé a třetí linie však vykazují vyšší pravděpodobnost recidivy.

SOUHRN

Autoři popisují případ 59leté ženy, která pozorovala vznik útvaru na 2. prstu pravé nohy, který recidivoval po ošetření CO₂ laserem před 3 měsíci. Byla provedena totální excize. Histologické vyšetření prokázalo diagnózu digitální mukoidní cysty. Čtyři roky po excizi nedošlo k recidivě léze. V přehledu jsou uvedeny současné poznatky o klasifikaci a léčbě digitální mukoidní cysty.

Klíčová slova: prst nohy – digitální mukoidní cysta – léčba

SUMMARY

Translucent Papule on the Toe. Minireview

The authors describe a case of a 59-year-old woman, who observed a tumor on the second toe of the right foot, which recurred 3 months after CO₂ laser intervention. Total excision was performed. Histological examination established the diagnosis of digital mucous cyst. Four years after excision there was no recurrence of the lesion. The current knowledge of classification and treatment of digital mucous cyst is presented in the review.

Key words: toe – digital mucous cyst – treatment

LITERATURA

1. BOLOGNIA, J., JORIZZO, J. L., SCHAFFER, J. V. *Dermatology*. 3rd Edition. Philadelphia: Elsevier/Saunders, 2012:2 vol., p. 1826. ISBN 978-0723435716.
2. CALONJE, E., BRENN, T., McKEE, P. H. et al. *McKee's Pathology of the Skin*. 4th Edition. Amsterdam: Elsevier/Saunders, 2012; 2 vol., p. 1073. ISBN 978-1-4160-5649-2.

3. CHAE, J. B., OHN, J., MUN, J. H. Dermoscopic features of digital mucous cysts: A study of 23 cases. *J Dermatol.*, 2017, 44(11), p. 1309–1312.
4. HERNÁNDEZ-LUGO, A. M., DOMÍNGUEZ-CHERIT, J., VEGA-MEMIJE, M. E. Digital mucoïd cyst: the ganglion type. *Int J Dermatol.*, 1999, 38(7), p. 533–535.
5. HUR, J., KIM, Y. S., YEO, K. Y. et al. A case of herpetiform appearance of digital mucous cysts. *Ann Dermatol.*, 2010, 22(2), p. 194–195.
6. HYDE, J.N. *A practical treatise on diseases of the skin, for the use of students and practitioners.* Philadelphia: Lea and Febiger, 1883, p. 423.
7. JABBOUR, S., KECHICHIAN, E., HABER, R. et al. Management of digital mucous cysts: a systematic review and treatment algorithm. *Int J Dermatol.*, 2017, 56(7), p. 701–708.
8. KIM, E. J., HUH, J. W., PARK, H. J. Digital Mucous Cyst: A Clinical-Surgical Study. *Ann Dermatol.*, 2017, 29(1), p. 69–73.
9. PATTERSON, J. W. *Weedon's Skin Pathology.* 4th Edition. Philadelphia: Churchill Livingstone Elsevier, 2016, p. 414–416. ISBN 978-0-7020-5183-8.

Podpořeno projektem PROGRES UK Q28 a Centrum nádorové ekologie. Registrační číslo: CZ.02.1.01/0.0/0.0/16_019/0000785

Do redakce došlo dne 23. 7. 2019.

Adresa pro korespondenci:
MUDr. Miroslav Důra
Dermatovenerologická klinika 1. LF a VFN
U Nemocnice 499/2
128 00 Praha 2
e-mail: miroslav.dura@vfn.cz

EDIČNÍ PLÁN

Česko-slovenská dermatologie, 94. ročník, rok 2019
Číslo 6: Atopická dermatitida

Česko-slovenská dermatologie, 95. ročník, rok 2020
Číslo 1: Pruritus
Číslo 2: Vaskulitidy
Číslo 3: Morbus Darier
Číslo 4: Lichen

ERRATA

V čísle 4/2019 v článku **Současný stav moderní léčby psoriázy – aktualizovaná doporučení ČDS JEP k cílené léčbě závažné chronické psoriázy** (Cetkovská P., Kojanová M., Arenberger P., Fabiánová J.) na straně 137 je správné znění odstavce:

V souvislosti s nástupem nejnovějších, vysoce účinných biologických léků se jeví léčebný cíl PASI 50 či PASI 75 jako nedostačující a jsou navrženy nové léčebné cíle, a to absolutní hodnota PASI ≤ 3 , hodnota skóre

DLQI 0/1 (tj. minimální vliv, resp. absence vlivu psoriázy na kvalitu života), PGA ≤ 1 nebo léčebná odpověď PASI 90, resp. PASI 100 (tj. téměř úplné či úplné vymizení projevů) [1]. Při poklesu hodnoty pod skóre PASI 75, dochází ke snížení účinnosti léčby a je vhodné zvážit úpravu léčebného režimu. Léčebné cíle je třeba stanovit ve shodě s pacientem na základě informované diskuse.

Ixekizumab má od 1. 7. 2019 stanovenou úhradu pro psoriatickou artritidu v České republice.

prof. MUDr. Petra Cetkovská, Ph.D.