

Červené makulopapuly na levé straně krku

Důra M., Šlajsová M., Štork J.

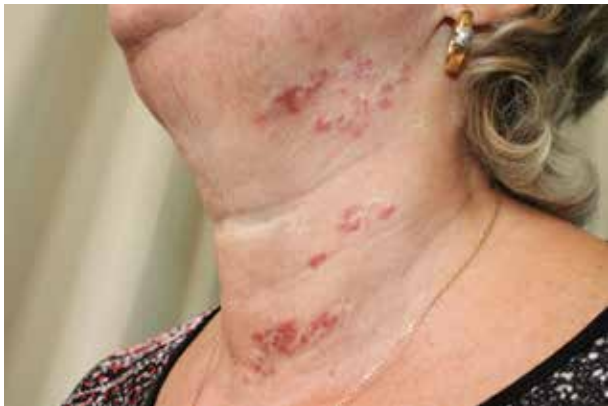Dermatovenerologická klinika 1. LF a VFN
přednosta prof. MUDr. Jiří Štork, CSc.

Čes-slov Derm, 95, 2020, No. 1, p. 24–26

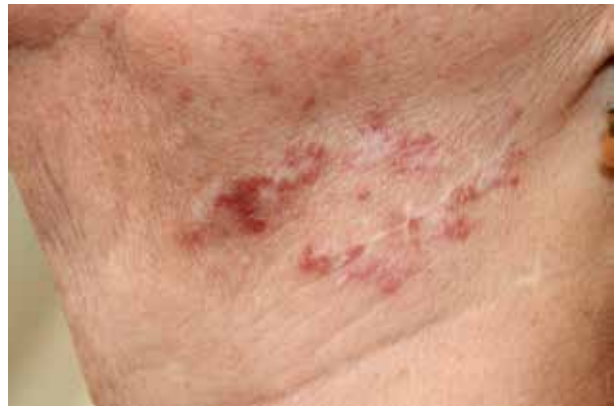KLINICKÝ PŘÍPAD

K vyšetření se dostavila 61letá pacientka, v jejíž osobní anamnéze figurovala glomeruloskleróza od 29. roku věku a esenciální arteriální hypertenze, v 35 letech prodělala blíže neurčenou operaci páteře. Chronicky užívala pouze amlodipin. Pacientka udávala asi 10 let trvající tvorbu vícečetných, na dotek citlivých, červených proje-

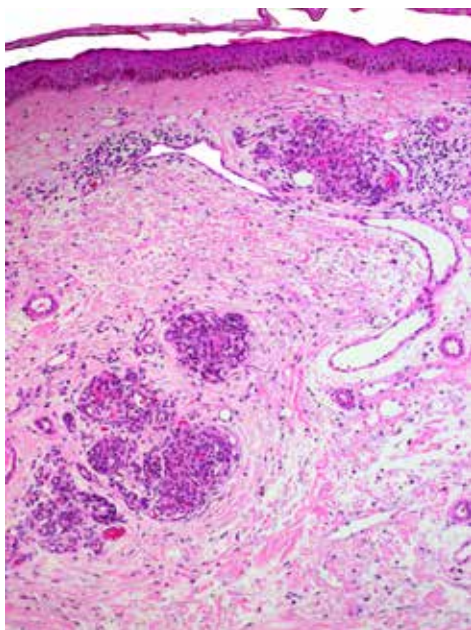
vů na levé straně krku. V minulosti byly některé z nich odstraněny chirurgicky a další byly ošetřeny laserem, postupně však docházelo k jejich dalšímu pozvolnému přibývání. Při vyšetření, na levé straně krku, byly přítomny skupinky splývajících živě červených makulopapul místy přecházející v plošné rezavé pigmentace s vícečetnými jizvami po předchozích excizích (obr. 1, 2). Byla provedena probatorní excize (obr. 3, 4)



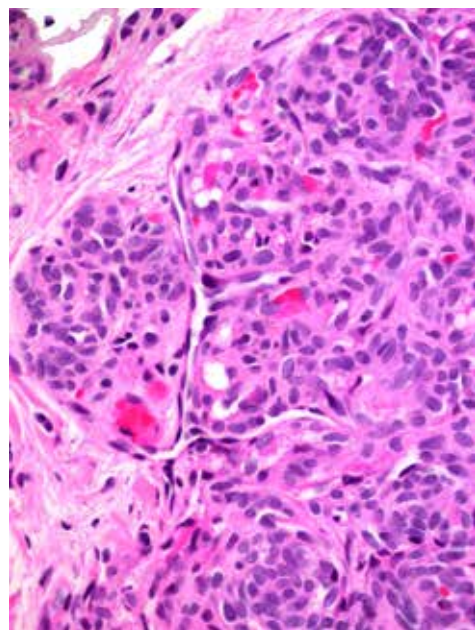
Obr. 1



Obr. 2.



Obr. 3



Obr. 4.

HISTOLOGICKÝ NÁLEZ

Epidermis byla beze změn. V horním a středním koriu byly patrné ohraničené trsovité proliferace kapilár s fokální trombózou, které místy naléhaly na dilatované tenkostěnné lymfatické cévy. Zánětlivé změny nebyly přítomny.

Závěr

Získaný trsovitý (tufted) hemangiom.

Průběh

Bylo doporučeno pouze sledování pacientky bez nutnosti zvláštní terapie. Na další kontroly se pacientka již nedostavila.

DISKUSE A STRUČNÝ PŘEHLED

Trsovitý hemangiom. Stručný přehled

Trsovitý hemangiom (tufted hemangioma, TH) je vzácná benigní kožní angioproliferace, která byla v anglické literatuře poprvé popsána Jonesem v roce 1976 [8]. První zmínka se však objevuje v japonském písemnictví v roce 1949 [7]. V zahraniční literatuře je tato nozologická jednotka uvedena pod vícero rozličnými názvy (progressive capillary hemangioma, tufted angioma, angioblastoma of Nakagawa). Dosud bylo hlášeno kolem 200 případů.

Většinou se jedná o získanou solitární lézi postihující především děti a mladé dospělé. Většina TH se objevuje do 5 let věku, v 50 % vzniká během prvního roku života, vyskytovat se však může i kongenitálně. Zcela vzácně je TH diagnostikován po 4. dekádě. Ženy a muži jsou postiženi ve stejném poměru.

TH je lokalizován nejčastěji v oblasti krku, trupu, ramen a obličeje, ostatní lokalizace jsou vzácné [1]. Pouze zcela raritně byly publikovány případy TH horního rtu [13], očního víčka [10], ruky [5], orbity, zevního ucha či dutiny nosní [7]. V případě kongenitálního TH byla zjištěna afinita k mandibulární oblasti.

Klinicky má TH charakter erytematózních či hnědavých makul, papul, nodulů tvořících plošná či vyvýšená ložiska velikosti až několika centimetrů. Projevy mohou být mnohočetné či lineárně uspořádané, na povrchu mohou vykazovat hypertrichózu či hyperhidrózu. Subjektivně může být TH provázen zvýšenou citlivostí, bolestivostí a případným kosmetickým dopadem. TH velmi pomalu progreduje v průběhu let. Spontánní regrese je vzácná, u kongenitálních lézí je poněkud častější [6]. Etiologie TH je nejasná.

Vzácnou, ale závažnou komplikací rozsáhlejších TH je tzv. Kasabach-Merrittův syndrom (trombocytopenie a konsumpční koagulopatie) či koagulopatie bez současné trombocytopenie.

V mikroskopickém obrazu dominují ohraničené lobuly (trsy, „tufts“) proliferujících kapilár s četnými pericyty, které jsou rozestý v koriu a případně v horní části subcutis. Tyto kapilární trsy jsou přirovnávány k dělovým

koulím („cannonballs“), v literatuře se uvádí, že vznikají podél preexistujících cévních plexů koría [12]. Endotelové buňky kapilár mohou obsahovat intracytoplasmatické hyalinní struktury ne zcela jasného původu. Uvnitř či na periferii trsů se nachází dilatované šterbinovité či poloměsíčitě tenkostěnné lymfatické prostory [4]. Okolní vazivová tkáň koría může být při dlouhotrvající progresi sklerotizovaná. Mitózy jsou vzácné, jaderné atypie nejsou přítomny [11]. Imunohistochemické vyšetření prokazuje membránovou pozitivitu CD31 (PECAM-1) a CD34 v endotelových buňkách, pozitivitu aktinu v pericytech [10]; ložiskově je patrná pozitivita podoplaninu (D2-40) v endotelu lymfatických prostor.

V diferenciální diagnóze zvažujeme infantilní či kongenitální hemangiom nebo jiné vaskulární malformace. Mezi nejdůležitější nozologické jednotky v diferenciální diagnóze TH vzniknuvšího v dospělosti patří kaposiformní hemangioendoteliom (KHE), hemangiopericytom, Kaposiho sarkom a low grade angiosarkom [1, 3, 9]. Zejména KHE vykazuje velmi podobné histologické charakteristiky, podle některých autorů jsou KHE a TH považovány za spektrum téže choroby, kdy TH tvoří superficiální variantu. KHE je však vaskulární léze hraničních biologických vlastností, která vykazuje agresivní růst a postihuje retroperitoneum i vnitřní orgány [3].

Vzhledem k benigní povaze TH není specifická léčba nutná. Terapie je na místě v případě vzniku komplikací či z kosmetického hlediska. Ke zvážení je excize či laserová terapie. Literárně jsou uváděny lokální či celkové kortikosteroidy, propranolol, kyselina acetylsalicylová, vincristin, intralezionální aplikace interferonu či radioterapie [7, 12]. Recentně se jakou vhodnou modalitou léčby ukázal lokální či perorální inhibitor mTOR sirolimus (rapamycin) [2, 14].

Souhrn

Pacientkou byla 61letá žena vyšetřená pro asi 10 let trvající tvorbu vícečetných, na dotek citlivých, červených projevů postihujících pouze levou stranu krku. Přes opakované chirurgické excize a ošetření blíže neurčeným laserem projevy přibývaly. Histologicky byla stanovena diagnóza trsovitého („tufted“) hemangiomu. Autoři předkládají přehled současných znalostí o trsovitém hemangiomu a jeho diferenciální diagnostice.

Klíčová slova: trsovitý hemangiom – léčba – diferenciální diagnóza – kaposiformní hemangioendoteliom

Summary

Red Maculopapules on the Left Side of the Neck – Tufted Hemangioma. Minireview

The patient was a 61-year-old woman examined for occurrence of multiple, touch-sensitive, red manifestations affecting only the left side of her neck which started to develop about 10 years ago. Despite repeated surgical excisions and treatment with an unspecified laser, the number of lesions was increasing. A diagnosis of tufted hemangioma was established on histology. The authors present an overview of current knowledge about tufted hemangioma and its differential diagnosis.

Key words: tufted hemangioma – treatment – differential diagnosis – kaposiform hemangioendothelioma

LITERATURA

- BOLOGNIA, J., JORIZZO, J. L., SCHAFFER, J. V. *Dermatology*. 3rd Edition. Philadelphia: Elsevier/Saunders, 2012, 2, p. 1926–1927. ISBN 978-0723435716.
- BURLEIGH, A., KANIGSBERG, N., LAM, J. M. Topical rapamycin (sirolimus) for the treatment of uncomplicated tufted angiomas in two children and review of the literature. *Pediatr Dermatol.*, 2018, 35(5), p. e286–e290.
- CALONJE, E., BRENN, T., MCKEE, P. H. et al. *McKee's Pathology of the Skin*. 4th Edition. Amsterdam: Elsevier/Saunders, 2012, 2, p. 1712–1713. ISBN 978-1-4160-5649-2.
- ELDER, D. E., MASSI, D., SCOLYER, R. A. et al. *WHO Classification of Skin Tumours*. 4th Edition, Volume 11. Lyon: IARC, 2018, p. 350–351. ISBN 978-92-832-2440-2.
- FABBRI, N., QUARANTOTTO, F., CARUSO, A. et al. Surgical excision of a tufted angioma of the hand in an adult—a rare case report with a review of literature. *AME Case Rep.* 2019, 3, p. 7.
- FEITO-RODRÍGUEZ, M., SÁNCHEZ-ORTA, A., DE LUCAS, R. et al. Congenital tufted angioma: A multicenter retrospective study of 30 cases. *Pediatr Dermatol.*, 2018, 35(6), p. 808–816.
- HÄUßLER, S. M., UECKER, F. C., KNOPKE, S. et al. Tufted angiomas of the head and neck. *HNO*, 2018, 66(Suppl 1), p. 1–6.
- JONES, E. W. Malignant vascular tumors. *Clin Exp Dermatol.*, 1976, 1, p. 287–312.
- KAZLOUSKAVA, V., LYTVYNENKO, B., BLOCHIN, E. Tufted hemangioma: clinical case and literature review. *Dermatol Pract Concept*, 2014, 4(2), p. 33–35.
- MITTAL, R., TRIPATHY, D. Tufted angioma (Angioblastoma) of eyelid in adults—report of two cases. *Diagn Pathol.*, 2013, 8, p. 153.
- PATTERSON, J. W. *Weedon's Skin Pathology*. 4th Edition. Philadelphia: Churchill Livingstone Elsevier, 2016, p. 1093. ISBN 978-0-7020-5183-8.
- PESAPANE, F., NAZZARO, G., ALBERTI-VIOLETTI, S. et al. A case of acquired tufted angioma in adulthood. *An Bras Dermatol.*, 2015, 90(3 Suppl 1), p. 16–18.
- SABHARWAL, A., AGUIRRE, A., ZAHID, T. M. et al. Acquired tufted angioma of upper lip: case report and review of the literature. *Head Neck Pathol.*, 2013, 7(3), p. 291–294.
- WANG, H., GUO, X., DUAN, Y. et al. Sirolimus as initial therapy for kaposiform hemangioendothelioma and tufted angioma. *Pediatr Dermatol.*, 2018, 35(5), p. 635–638.

Podpořeno projektem PROGRES UK Q28 a Centrum nádorové ekologie. Registrační číslo: CZ.02.1.01/0.0/0.0/16_019/0000785

Do redakce došlo dne 30. 8. 2019.

Adresa pro korespondenci:
as. MUDr. Miroslav Důra
Dermatovenerologická klinika 1. LF a VFN
U Nemocnice 499/2
128 00 Praha 2
e-mail: miroslav.dura@vfn.cz

EDIČNÍ PLÁN

Česko-slovenská dermatologie, 95. ročník, rok 2020

- Číslo 2: Morbus Darier – I. část
- Číslo 3: Morbus Darier – II. část
- Číslo 4: Vaskulitidy
- Číslo 5: Lichen
- Číslo 6: Necrobiosis