

Darierova choroba: současný pohled. Část I.

Důra M., Štork J.

Dermatovenerologická klinika 1. LF UK a VFN
přednosta prof. MUDr. Jiří Štork, CSc.

SOUHRN

Darierova choroba je vzácné, geneticky podmíněné onemocnění, které je silně ovlivňováno faktory vnějšího prostředí. Kromě dominujícího kožního postižení může být choroba doprovázena řadou komplikací a komorbidit. Autoři předkládají ucelený pohled na problematiku tohoto onemocnění. První část shrnuje historii, epidemiologii, průběh, prognózu, klinický obraz včetně mimokožního postižení, segmentální Darierovu chorobu, atypické varianty, dermatoskopii, histopatologický obraz, komplikace a komorbidity. Druhá část zevrubně pojednává o etiopatogenezi, diferenciální diagnostice a současných terapeutických možnostech. Článek též pojednává o alelické chorobě acrokeratosis verruciformis Hopfi. Kauzální léčba této genodermatózy dosud není známa, avšak při vhodných režimových opatřeních a nastavení dostupné terapie může dojít k výraznému zlepšení kvality života, která je u pacientů vzhledem k charakteru onemocnění snížena.

Klíčová slova: Darierova choroba – histopatologie – diferenciální diagnostika – terapie

SUMMARY

Darier Disease: Current View. Part One.

Darier disease is a rare genetic disorder, which is greatly influenced by the environmental factors. Apart from the skin involvement the disease could be accompanied by a range of certain complications and comorbidities. The authors present a comprehensive review of this disease. First part summarizes history, epidemiology, course, prognosis, clinical presentation including its extracutaneous involvement, segmental Darier disease, atypical variants, dermoscopy, histopathology, complications and comorbidities. Second part thoroughly covers etiopathogenesis, differential diagnostics and current therapeutic options. The review also deals with an allelic disease called acrokeratosis verruciformis Hopf. Causal treatment of this genodermatosis is not known to date, nevertheless the deteriorated quality of patient's life could be highly improved by lifestyle changes and by setting of the accessible treatment.

Key words: Darier disease – histopathology – differential diagnosis – therapy

Čes-slov Derm, 95, 2020, No. 2, p. 43–56

ÚVOD

Darierova choroba (či také Darierova-Whiteova choroba) je geneticky podmíněná porucha keratinizace, která je silně ovlivňována faktory vnějšího prostředí. Kromě dominujícího kožního postižení může choroba postihnout i další orgány a může být asociována s neuropsychiatrickými komorbiditami.

Jakožto synonymum jsou pro Darierovu chorobu používány termíny *keratosis follicularis*, *dyskeratosis follicularis* či *dyskeratosis follicularis vegetans*. Tyto názvy jsou však zavádějící, jelikož typické hyperkeratotické papuly nemají etiologickou ani mikroskopickou souvislost s vlasovým folikulem. Projevy onemocnění se též objevují na místech bez vlasových folikulů (dlaně, plosky, dutina ústní atd.).

Darierova choroba se řadí do skupiny tzv. *akantolytických dyskeratóz*, které spojuje histopatologický nález akantolýzy (ztráty mezibuněčné adheze keratinocytů) a dyskeratózy (předčasné a abnormální keratinizace).

V 10. vydání Mezinárodní klasifikace nemocí (MKN-10) je Darierova choroba zahrnuta pod obecným kódem Q82.8 – *jiné určené vrozené vady kůže*. Tímto kódem je mimo jiné kódován morbus Hailey-Hailey, porokeratóza či skupina kongenitálních palmoplantárních keratodermií.

HISTORIE

Popis Darierovy choroby publikovali v roce 1889 nezávisle na sobě dva autoři z různých kontinentů, a to **Ferdinand-Jean Darier** a **James Clarke White**. Úplně první popis této choroby je však přičítán americkému dermatologovi a venerologovi Princeovi Albertovi Morrowovi (1846–1913), který ji popsal o tři roky dříve, v roce 1886 [72].

Ferdinand-Jean Darier (1856–1938) byl francouzský dermatolog a patolog, nazývaný otcem moderní francouzské dermatologie. Působil v Hôpital Saint-Louis v Paříži. Své poznatky o chorobě publikoval 25. července

1889 v časopisu *Annales de Dermatologie et de syphiligraphie* [22]. Zároveň popsal i mikroskopický obraz choroby. Dyskeratotické buňky nazval *corps ronds a grains*, tyto dermatohistopatologické termíny jsou akceptovány ve svém původním francouzském znění dodnes. Darier však považoval *corps ronds a grains* za parazitického prvoka *Psorospermium*, proto tuto chorobu ve svém článku nazval „la psorospermo folliculaire végétante“. Název *Psorospermium* pro druh patogenních prvoků patří dnes již minulosti, historicky se sem řadily např. kokcidie. Darier svoji teorii upravil v roce 1900, zavedl termín dyskeratóza a dyskeratotickým buňkám již přiřkl keratinocytární původ [23].

James Clarke White (1833–1916) byl americký dermatolog působící na Harvardské univerzitě. Jako první použil termín folikulární keratóza a též jako první poukázal na možnou genetickou podstatu onemocnění, jelikož popsal rodinu, ve které matka a dcera trpěly podobnými kožními příznaky [96].

První zmínka o lokalizované Darierově chorobě se objevuje v roce 1906, a to v článku Karla Kreibicha, tehdejšího přednosty německé Dermatovenerologické kliniky v Praze [61]. Unilaterální typ byl popsán Andersonem v roce 1948 [6]. Hypotéza souvislosti Darierovy choroby s neuropsychiatrickým postižením je skloňována od počátku 60. let 20. století [69].

Během 20. století bylo postupně popsáno mimokožní postižení a byly popsány atypické varianty Darierovy choroby. Genetická podstata onemocnění byla odhalena v roce 1999, kdy byl identifikován kauzální gen ATP2A2. Nález mutací v tomto genu následně potvrdil etiologickou souvislost segmentálních typů Darierovy choroby. Tyto a další milníky v historii objevování Darierovy choroby shrnuje časová osa (tab. 1).

Tabulka 1. Historický přehled Darierovy choroby

Rok	
1886	První popis Darierovy choroby (Morrow) [72]
1889	První publikace o Darierově chorobě (Darier, White) [22, 96]
1906	Lokalizovaná Darierova choroba (Kreibich) [61]
1917	Postižení sliznic (Reenstierna) [78]
1939	Bulózní typ (Pels, Goodman)
1948	Unilaterální Darierova choroba (Anderson) [6]
1961	Asociace s neuropsychiatrickým postižením (Medansky) [69]
1963	Postižení oka (Wright) [97]
1965	Varianta gutátní leukodermie (Goodall, Richmond) [39]
1995	Komedonický typ (Derrick) [25]
1999	Identifikace kauzálního genu ATP2A2 (Sakuntabhai)
1999	Popis 2. typu segmentální Darierovy choroby (Happle) [48]
2000	Genetická podstata segmentalismu 1. typu (Sakuntabhai)
2012	Genetická podstata segmentalismu 2. typu (Fölster-Holst)

EPIDEMIOLOGIE DARIEROVY CHOROBY

Darierova choroba je autozomálně dominantně dědičná genodermatóza způsobená mutací v genu ATP2A2 s téměř úplnou penetrancí a variabilní expresivitou. Choroba byla popsána u všech ras s celosvětovým výskytem.

Muži a ženy jsou postiženi ve stejné míře, u mužů však choroba často vykazuje těžší postižení. Tíže projevů se významně interindividuálně liší, a to i mezi členy jedné rodiny nesoucí stejnou mutaci.

Odhadovaná prevalence Darierovy choroby se liší v jednotlivých studiích. Celosvětově se pohybuje mezi 1 : 30 000 až 1 : 100 000. Populační studie však vznikaly v různých časových obdobích na rozdílném vzorku populace a na různě rozlehlých regionech. Například v Dánsku činila 1 : 100 000 (1959), v Chorvatsku 1,3 : 100 000 (1991), v centrální Anglii 1,8 : 100 000 (1977), ve Slovinsku 2,2 : 100 000 (2000), v severovýchodní Anglii 2,8 : 100 000 (1992) a v západním Skotsku 3,3 : 100 000 (2002). Literárně udávaná skokově vyšší prevalence v jednom z regionů v Maďarsku (1990) a v oblasti hranice státu New York a Pensylvánie (1977) mohla být dána výskytem více postižených členů jedné rodiny na relativně malém území. Incidence Darierovy choroby je odhadována na 4 případy na 1 milion obyvatel za 10 let [37].

PRŮBĚH A PROGNOZA DARIEROVY CHOROBY

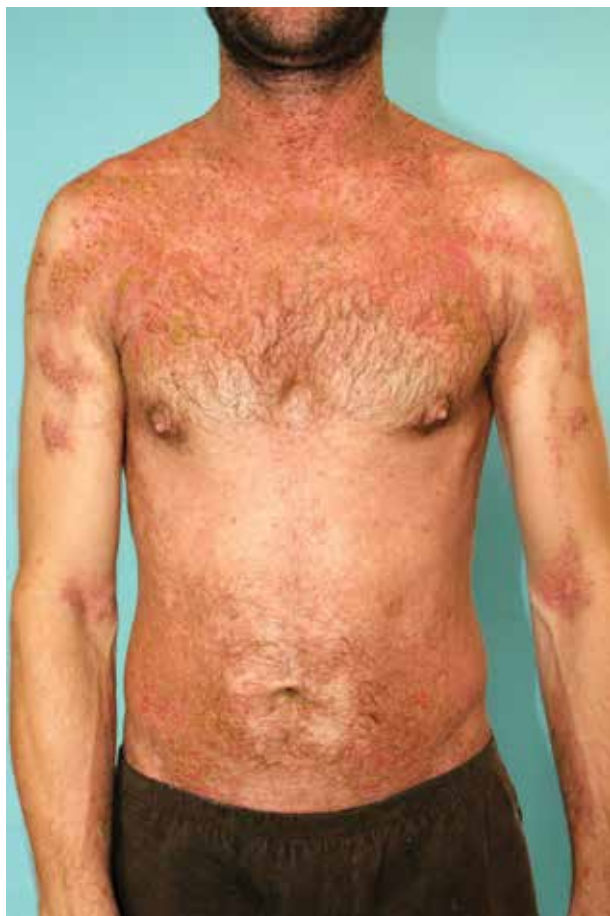První příznaky choroby se objevují v první či druhé dekádě, 70 % případů se objeví mezi 6. a 20. rokem života, s vrcholem v peripubertálním období. Zřídka se mohou první příznaky dostavit až po páté dekádě věku. Kongenitální případy jsou extrémně vzácné.

Popsána byla řada provokujících faktorů a negativně působících zevních vlivů. Ke zhoršení projevů dochází při stresu, při mechanickém traumatu, při expozici slunečnímu záření, při zvýšeném pocení a v horkém či vlhkém prostředí. Vliv má též charakter práce a pracovní prostředí. Typické je cyklické zhoršení v letních měsících. Zvýšená produkce mazu může vysvětlit vrchol vzniku prvních projevů právě v pubertálním období.

Vznik projevů může být provokován infekcí HIV či radioterapií (která však může mít i léčebný efekt). V jednotlivých případech došlo k exacerbaci choroby medikamentózně při terapii vemurafenibem, azathioprinem [64], interferonem alfa [55], pegylovaným interferonem beta [15], lithiem [73] či diltiazemem.

U žen jsou podezřívány hormonální vlivy. Popsány byly případy, kdy ke zhoršení docházelo během menstruace, v graviditě, po menopauze či po ligaci vejcovodů [90]. Užívání hormonální antikoncepce přineslo u některých pacientek benefit. Role konkrétních pohlavních hormonů však není ozřejmena.

Kožní projevy pomalu progredují a provází pacienta po zbytek jeho života, období zlepšení/zhoršení stávajících projevů jsou úzce spjaté s faktory prostředí. Ke spontánním kompletním remisím dochází pouze extrémně vzácně. Při vhodné léčbě a režimových opatřeních však může dojít k výraznému zhojení projevů, pozůstatkem mohou být pak pouze pozánětlivé hyperpigmentace.



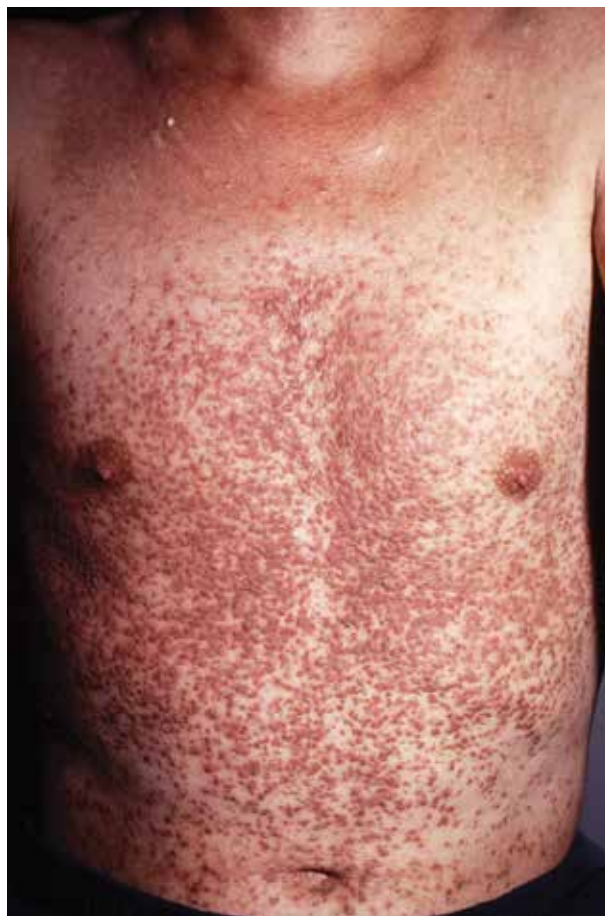KLINICKÝ OBRAZ

Postižení kůže

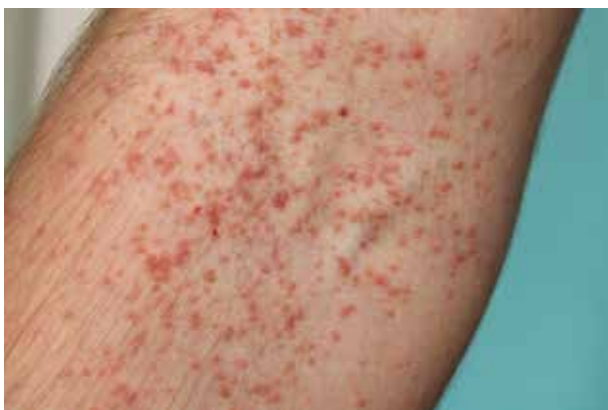Typickým příznakem Darierovy choroby je postupně progredující symetrický výsev mnohočetných hnědavých či žlutavých keratotických papul průměru několika milimetrů, které jsou pokryty ulpívajícími mastnými šupinami. S trváním choroby dochází k jejich postupnému splývání v plochy (obr. 1–3). Kožní projevy jsou často svědivé, svědění se objevuje až u 80 % pacientů. V období zhoršení mohou být projevy mokravé, erodované, zapáchající, provázeny pálením či bolestivostí, s případným vznikem celkových příznaků.

Predilekčně se výsev objevuje v seboroické lokalizaci na trupu, krku, obličeji a ve flexurách. Na trupu se nachází nejčastěji na hrudníku v oblasti sternu a na postranních partiích trupu, na krku dorzolaterálně a v supraklavikulární krajině. Na hlavě bývá výsev lokalizován na čele, při frontální vlasové hranici, v nazolabiálních rýhách, na ušních boltcích, retroaurikulárně a ve kštici, kde vzácně může vytvořit alopetická ložiska či obraz pityriasis amiantacea. Postižení zevního zvukovodu hyperkeratotickými papulami jej může zčásti obturovat.

Často jsou postiženy axily, třísla, okolí anu a submamární oblast u žen, kde mají ložiska vyšší tendenci k mokvání a bakteriální kolonizaci. Ojedinele se především intertri-



Obr. 1 a 2. Typický klinický obraz na trupu s výsevem nesčetných hyperkeratotických papul často splývajících v plochy

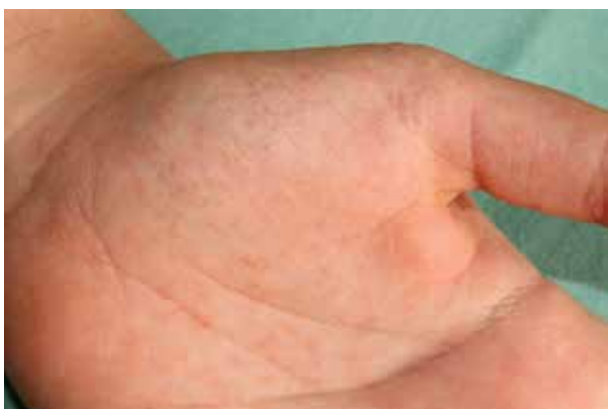

Obr. 3. Detail jednotlivých morf v kubitě

ginózně tvoří exofytické vegetující léze. Jizvám po předchozích operačních výkonech se výsev zpravidla vyhýbá. Postižení kompletně celého kožního krytu je extrémně vzácné. Ve vzácných případech může být Darierova choroba limitována pouze na specifickou kožní lokalitu, např. bradavky [35] či vulva.

Asi u 50–70 % pacientů se na dorzech rukou, prstů i periunguálně, vzácněji na dorzech nohou, předloktích a bérkách vyskytují mnohočetné ploché papuly barvy kůže či hnědavé, průměru několika milimetrů. Klinicky mají projevy charakter acrokeratosis verruciformis Hopfi (viz samostatná kapitola). Výsevu klasických projevů Darierovy choroby mohou předcházet či vzniknout souběžně. Ruce a nohy mohou být též postiženy tzv. akrální hemoragickou variantou Darierovy choroby.

Charakteristické je postižení **dlaní a plosek**, které se vyskytuje až u 96 % nemocných. Na kůži tlustého typu rukou a nohou se tvoří punktátní keratózy ve formě mnohočetných jamek či papulek, které mohou přerušovat papilární linie (obr. 4). Tíže postižení dlaní převažuje nad postižením plosek. Vzácněji vznikají ostře ohraničená silná ložiska keratodermie v centrální části dlaní, na ploskách v místech nejvyšší tlaku s případným vznikem fisur [88]. V několika případech byl zaznamenán výskyt palmoplantárního postižení ve formě mnohočetných hyperortokeratotických filiformních („spiny“) hy-



Obr. 4. Typický výsev drobných punktátních keratóz na kůži dlaně

perkeratóz [58]. Izolovaná palmoplantární keratodermie s histologickým obrazem akantolytické dyskeratózy, bez dalších kožních projevů choroby, je zcela raritním nálezem [98].

Palmoplantární postižení je zpravidla asymptomatické, avšak zejména v případě plošné keratodermie se může vyskytnout bolestivost a nemožnost sevřít ruku v pěst.

Nepočítaje palmoplantární postižení byly u pacientů s Darierovou chorobou prokázány v porovnání se zdravými kontrolami statisticky signifikantní architektonické změny dermatoglyfů, avšak bez hlubšího klinického významu [13].

Postižení nehtů

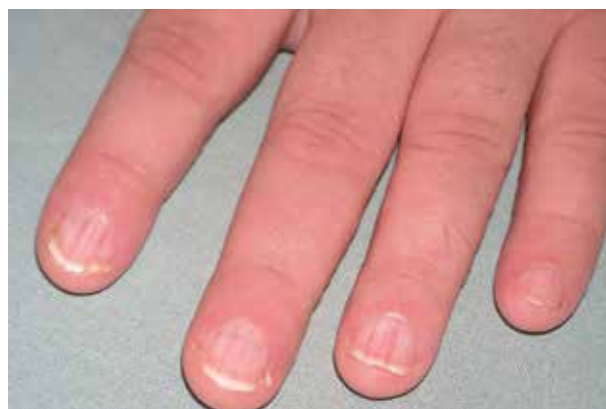Postižení nehtů je pro Darierovu chorobu typické, vyskytuje se u 92–95 % pacientů. Na rukou může být postiženo pouze několik nehtů (nejčastěji 2–3) či jsou vzácně postiženy všechny nehty. Nehty nohou jsou postiženy méně často a s menší závažností. Příznaky postižení nehtového aparátu mohou předcházet vzniku kožních projevů. Zcela raritně může dojít k izolovanému postižení nehtů bez typického kožního nálezu.

Postižené nehtové ploténky jsou nepravidelně ztlustělé se zvýšenou fragilitou (*onychauxis*) [9]. Vykazují podélné rozštěpení s tvorbou typických zářezů tvaru V na distálním okraji (*onychorrhexis*). Volný okraj se může plošně štěpit (*onychoschisis*) či se odlučovat od nehtového lůžka (*onycholysis*). Subunguálně bývá přítomna variabilní hyperkeratóza.

Dalším charakteristickým znakem je vznik podélných střídajících se červených a bělavých proužků protínajících lunulu (*leuconychia et erythronychia longitudinalis*), nález se přirovnává k červenobíle pruhovanému lízátku („candy cane“) tvaru držadla deštníku [47] (obr. 5). Méně často jsou přítomny subunguální třískovité hemoragie. U pacientů tmavé pleti byly hlášeny případy longitudinální (striátní) melanonychie.

Projevy jsou většinou asymptomatické, bolestivost je vzácná, dostavuje se zejména při výskytu rozštěpené ploténky.

Hlášen byl případ vzniku subunguálního spinocelulárního karcinomu s průkazem přítomnosti HPV typu 16 [30].



Obr. 5. Typické postižení nehtů rukou s podélnou erythro/leuconychií

Postižení dutiny ústní

Četnost postižení dutiny ústní se podle studií různě pohybuje se mezi 15–50 %. V dutině ústní vznikají vícečetné bělavé, často umbilikované papuly zejména na sliznici tvrdého patra a na alveolárních výběžcích. Projevy postupně splývají do podoby dlažby z kamenných kostek („cobblestone“), ojediněle ulcerují [14]. Vzácně dochází ke vzniku větších nodulů či plaků na bukalní sliznici, gingivách, jazyku či na spodině dutiny ústní. Popsán byl případ izolovaného orálního postižení s cheilitis sicca a se současným výsevem papul na retních vermilionech [66].

Projevy většinou nečiní subjektivní obtíže, mohou však být provázeny palčivými pocity a xerostomií. Tíže postižení dutiny ústní většinou koreluje s tíží kožního postižení.

Postižení oka

Darierova choroba může též postihovat oční aparát, a to rohovku, čočku a oční víčka. Nález může být asymptomatický, v případě obtíží jde nejčastěji o syndrom suchého oka, případně světloplachost.

Na rohovce jsou popisovány punktátní epiteliální defekty, centrální epiteliální nepravidelnosti, periferní epiteliální opacity („nebula-like opacities“), bilaterální subepiteliální infiltrace a descemetokéla [12, 53]. In vivo konfokální mikroskopie prokázala hypertrofii subbazálních nervů a separaci předního epitelu od Bowmanovy membrány [62]. V přední komoře oční mohou být přítomny zánětlivé buňky („anterior chamber cells“). Publikován byl případ 74leté pacientky s Darierovou chorobou, u které vznikly rekurentní bilaterální rohovkové vředy s jednostrannou perforací [70]. Na spojivkách mohou být přítomny konjunktivální keratózy a injekce.

Pacienti jsou náchylnější ke vzniku herpetické keratitidy a episkleritidy. Hlášeny byly ojedinělé kazuistiky odchlípení sítnice, přední či zadní synechie a postižení čočky ve formě kortikální katarakty. Ve dvou případech byla hlášena asociace Darierovy choroby a retinitis pigmentosa [21, 52].

Oční víčka mohou být postižena klasickými keratocickými papulami, kde dobře imitují bazocelulární karcinom. Při výskytu papul na okrajích víček jsou přítomny známky marginální blefaritidy s prořídnutím či ztrátou řas (*madarosis*).

Postižení dalších orgánů

Postižení **slinných žláz** je popisováno vzácně. Studie z roku 1990 však překvapivě prokázala přítomnost intermitentní sialadenitidy průušních žláz u 30 % pacientů [34]. Popsány byly dále případy obstruktivní sialadenitidy průušní a submandibulární žlázy či malých slinných žláz s dlaždicobuněčnou metaplazií orificia vývodných ductů. Histologicky byla v metaplastickém epitelu prokázána akantolytická dyskeratóza [3, 41]. Na patologii může klinicky upozornit xerostomie a zvýšená kazivost chrupu.

Extrémně vzácné postižení **jícnu** je zpravidla asymptomatické a může být pouze incidentálním nálezem. Izolo-

vaně bylo provázeno bolestivým polykáním. Publikován byl případ vzniku karcinomu jícnu v tomto terénu [85]. Endoskopicky jsou viditelné keratocické papuly s typickým histopatologickým nálezem akantolytické dyskeratózy dlaždicového epitelu [4]. Perorální retinoidní terapie měla kazuisticky pozitivní vliv na kožní projevy, nikoli však na jícnové postižení [7].

Postižení **hypofaryngu, laryngu a epiglottis**, které je ve starší literatuře popsáno, je extrémně vzácné, může být taktéž pouze incidentálním nálezem. Při endoskopickém vyšetření může imitovat leukoplakii či dlaždicobuněčný karcinom [24].

Jednotlivé kazuistiky dále popsaly postižení **rektu, vaginy či cervixu** [2].

Segmentální Darierova choroba

Segmentální (lineární, unilaterální) Darierova choroba je její vzácná varianta, podle odhadů tvoří asi 10 % všech případů. Je charakteristická vznikem typických lézí podél Blaschkových linií. Tyto linie tvoří v mediální čáře tvar V, na končetinách probíhají longitudinálně, v oblasti temene se vírovitě zatačí. Blaschkovy linie nerespektují anatomii krevních či lymfatických cév ani inervace periferních nervů. Alternativní název zosteriformní typ Darierovy choroby z tohoto důvodu není vhodný, jelikož distribuce lézí nerespektuje dermatomy, nýbrž Blaschkovy linie [79]. Vznik Blaschkových linií pravděpodobně souvisí s migrací buněk v embryonálním stadiu vývoje [43].

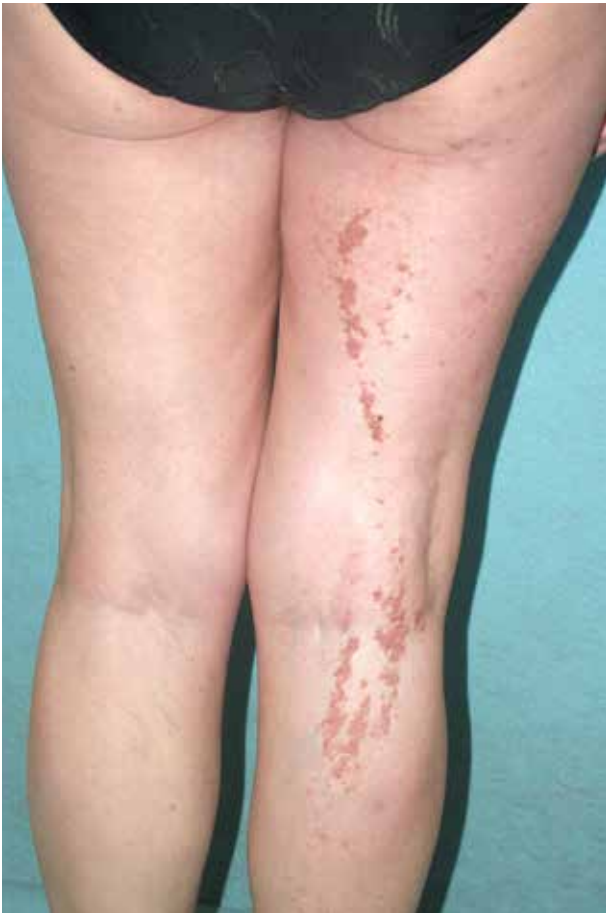V rámci Darierovy choroby jsou rozlišovány dva typy segmentálního postižení, jejich genetická podstata bude podrobněji uvedena v kapitole Etiopatogeneze v 2. části sdělení. Oba typy segmentalismu byly popsány i u morbus Hailey-Hailey.

Segmentální typ 1 (obr. 6) svou závažností a histopatologickým nálezem odpovídá obrazu klasické Darierovy choroby. Nástup příznaků však bývá poněkud opožděný, první příznaky se dostávají nejčastěji ve třetí a čtvrté dekádě, průměrný věk v době vzniku je 27 let. Rodinná anamnéza je negativní. Léze vznikají na končetinách i na trupu. U žen se zvyrazňuje postižení v inframamární oblasti, což může souviset s iritací v intertriginózní oblasti [65]. Postižení nehtů, dlaní a plosek a mimokožní postižení zpravidla chybí.

Segmentální typ 2 byl u Darierovy choroby poprvé popsán Happlem v roce 1999 a je extrémně vzácný [48]. Vyznačuje se prolnutím projevů klasické Darierovy choroby s lineárním akcentovaným postižením. Vznik lineárního postižení těžšího stupně zde předchází vzniku diseminovaného onemocnění.

Extrémně vzácný subtyp segmentalismu 2. typu se vznikem lineárního postižení se střídajícími se proužky těžkého postižení a zcela nepostižené kůže je způsoben tzv. twin spot fenoménem neboli **didymosis** (řecky didymos = dvojče) [81]. Tento jev byl u Darierovy choroby popsán opět Happlem v roce 2002. Blíže o problematice bude pojednávat kapitola Etiopatogeneze v 2. části sdělení.

Z obecného pohledu však kožní mozaicismus nemusí vykazovat pouze blaschkoidní uspořádání. Popsáno bylo dosud celkově 6 variant mozaicismu v kůži, které jsou



Obr. 6. Klinický obraz segmentálního postižení 1. typu

známy ze studií pigmentových onemocnění. Vzhledem k absenci ustáleného českého ekvivalentu jsou dále též uvedeny anglické originální názvy:

- a) mozaicismus podél Blaschkových linií s úzkými či širokými pásy (blaschkoid pattern with narrow/broad bands),
- b) šachovnicový typ (checkerboard pattern),
- c) fyloidní typ (phylloid pattern),
- d) skvrnitý typ nerespektující mediánní čáru (patchy pattern without midline separation),
- e) unilaterální typ respektující mediánní čáru (lateralization pattern),
- f) šerpový typ (sash-like pattern) [60].

Tento fakt může vysvětlit zcela raritní případy lokalizované Darierovy choroby, které nerespektovaly Blaschkovy linie.

ATYPICKÉ VARIANTY DARIEROVY CHOROBY

Gutátní leukodermie

Varianta gutátní leukodermie byla poprvé popsána v roce 1965 [39], její současný název však byl použit až v roce 1989. Projevuje se makulózním výsevem mnohočetných gutátních hypopigmentací či depigmentací průměru několika milimetrů na trupu i končetinách, predilekčně jsou postiženy záda a hýždě. Makuly nejsou folikulárně vázané, nerespektují seboroickou lokalizaci [38].

Ve většině případů je gutátní leukodermie hlášena u pacientů s kožním fototypem IV–VI podle Fitzpatricka, avšak známy jsou případy u všech ras a všech fototypů [49]. Nižší výskyt u pacientů se světlou kůží může souviset s frustrním klinickým nálezem, který může být lehce přehlédnut.

Projevy gutátní leukodermie obvykle předchází klasickému výsevu i s několikaletým předstihem, vzácněji vzniká gutátní leukodermie současně s klasickými projevy. Oba typy výsevů se následně vzájemně prolínají, avšak bez překryvu jednotlivých projevů. Projevy gutátní leukodermie mohou vzácně existovat i samostatně, bez přítomnosti klasického výsevu [63]. Publikovány byly případy familiárního výskytu [54] a ojedinělé případy segmentálního postižení [45, 46]. Gutátní leukodermie zůstává stabilní v průběhu času a je výrazně farmakorezistentní [87].

Zprvu byla gutátní leukodermie považována za pozánětlivou změnu či za předstupeň klasických projevů, tyto teorie jsou již dnes opuštěny. Zejména vzhledem k popsanému familiárnímu výskytu a k její možné samostatné existenci se dnes považuje za svébytnou variantu Darierovy choroby. Tato teorie má též oporu v patogenezi Darierovy choroby, blíže viz kapitola Etiopatogeneze v 2. části sdělení.

Akrální hemoragický typ

Vedle klasických projevů Darierovy choroby se mohou vytvořit ostře ohraničené hemoragické makulopapuly červené až černé barvy na dlaních, ploskách, méně na dorzech rukou. Výsevu často předchází mechanické trauma. Hlášen byl i familiární výskyt. V několika případech došlo k indukci akrálně hemoragických lézí acitretinem [74].

Komedonický typ

Komedonický typ Darierovy choroby byl poprvé popsán v roce 1995 [25]. Jedná se o jedinou z variant Darierovy choroby, u které je prokázána návaznost na vlasový folikul. Dosud bylo publikováno pouze několik desítek případů, z nichž většinu nemocných tvořili muži [20].

Zejména na obličeji vznikají papuly charakteru otevřených a uzavřených komedonů. Vedle komedonů mohou vzniknout i akneiformní nodulocystické léze, přičemž stěna těchto cyst vykazuje v mikroskopickém obrazu taktéž přítomnost dyskeratózy. Komedonický typ může provázet projevy klasické Darierovy choroby. Projevy komedonického typu nejsou zevními faktory výrazně ovlivňovány.

Bulózní typ

Bulózní či vezikulobulózní typ je vzácnou variantou se vznikem vezikul, bul či erozí predilekčně v oblasti flexur. V literatuře se často setkáváme s alternativním pojmem flexurální typ, ačkoli je tento termín užíván promiskue i pro klasické projevy ve flexurách.

Svým klinickým obrazem vykazuje téměř identické projevy jako morbus Hailey-Hailey [57]. Je otázkou, zdali publikovaný případ koincidence Darierovy choroby a morbus Hailey-Hailey není kombinací klasické a bulózní varianty Darierovy choroby, nález nebyl potvrzen genetickým vyšetřením [89].

Hyperkeratotický typ

Hyperkeratotický (hypertrofický, kornifikující) typ je typický vznikem pevně lpějících extrémně silných hyperkeratotických plaků zejména na dolních končetinách, publikovány byly pouze ojedinělé případy [5, 56]. Řadilo by se sem však i cirkumskriptní keratodermické postižení dlaní a plosek či vzácné hyperkeratotické postižení kůže charakteru pityriasis amiantacea.

ACROKERATOSIS VERRUCIFORMIS HOPFI

Acrokeratosis verruciformis (AKV) byla popsána v roce 1931 německým dermatologem Gustavem Hopfem [50], její familiární výskyt byl poprvé publikován v roce 1962.

Jedná se o geneticky podmíněnou poruchu keratinizace (OMIM 101900) s autozomálně dominantním typem dědičnosti a s neúplnou penetrancí. Kauzálním genem je gen ATP2A2, díky čemuž je dnes onemocnění považováno za alelickou variantu Darierovy choroby [11, 26, 82].

Tato genodermatóza se vyskytuje v **klasické** (familiární) či vzácně **sporadické** (non-familiární) formě. První projevy klasické formy se objevují nejčastěji již před pubertou (průměrný věk je 11 let), kongenitální výskyt je extrémně vzácný. V případě sporadické formy se mohou první příznaky objevit až ve třetí či čtvrté dekádě (průměrný věk je 32 let) [8]. Muži jsou postiženi o něco častěji než ženy.

AKV se projevuje výsevem plochých papul barvy kůže průměru několika milimetrů na dorzech rukou a prstů, méně často na dorzech nohou, bérkách a předloktích. AKV může být doprovázena palmoplantárními punktátními hyperkeratózami, podélným rýhováním nehtových plotének, leukonychií a onychorrhexií. Projevy neprogredují a v čase jsou stabilní, ke spontánním remisím nedochází. Nositeli většinou nečiní subjektivní obtíže.

Též u AKV byla popsána makulární hypopigmentovaná varianta. Existuje ojedinělý případ vzniku dlaždicobuněčného karcinomu v terénu AKV. Hlášeny byly asociace s dilatácní kardiomyopatií či s mnohočetnými keratoakantomy.

Projevy AKV jsou prakticky identické s projevy na akrech u pacientů s Darierovou chorobou. Vzniku klasických projevů Darierovy choroby mohou předcházet, doprovázet je či vzniknout opožděně.

DERMATOSKOPIE

Dermatoskopický popis klasických projevů Darierovy choroby se v literatuře objevil poprvé v roce 2004 [93]. Základním dermatoskopickým obrazem jednotlivých papul jsou tzv. *pseudokomedony*. Jejich obraz se však objeví až po odstranění povrchové hyperkeratózy.

Pseudokomedony jsou tvořené dilatovaným bělavým elevovaným či plochým ústím a centrální hnědavou či žlutavou hyperkeratózou. Centrální hyperkeratóza může mít okrouhlý, elipsoidní, polygonální či hvězdicovitý tvar,

její tvar je intra- i interindividuálně velmi variabilní. Architektura cév je nespecifická, přítomny jsou tečkovité či lineární cévy [32, 33].

Nález pseudokomedonů je obdobný i u dalších onemocnění s přítomností akantolýzy a dyskeratózy (akantolytický dyskeratotický akantom či plně rozvinuté projevy Groverovy choroby).

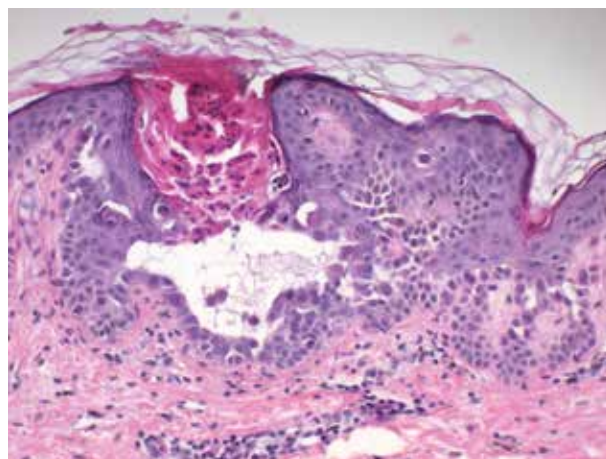
Dermatoskopická studie AKV prokázala přítomnost bělavých bezstrukturních ostrovů s fokální bílou sítí a dlaždicovou strukturou [10]. V praxi je však dermatoskopický obraz AKV zcela nespecifický.

HISTOPATOLOGIE

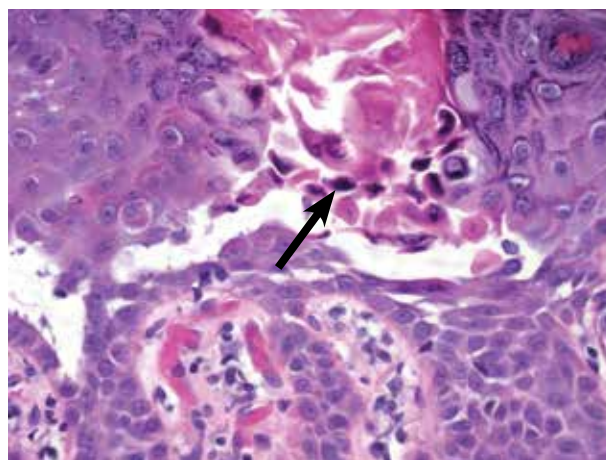
Histopatologický obraz Darierovy choroby a jejích variant

V histopatologickém obrazu Darierovy choroby nalézáme dva elementární znaky – akantolýzu a dyskeratózu (obr. 7 a 8).

Akantolýza (ztráta mezibuněčné adheze keratinocytů) je typicky suprabazálního typu, kdy nad jednou vrstvou



Obr. 7. Histologický obraz s papilomatózou, suprabazální akantolýzou, dyskeratózou, hyperkeratózou a lymfocytárním infiltrátem v přilehlém horním koriu



Obr. 8. Detail suprabazální akantolýzy s přítomností dyskeratózy zejména typu *grains* (šipka)

bazálních buněk vzniká akantolytická šterbina (lakuna), která může obsahovat i zcela izolované akantolytické keratinocyty. Akantolýza však bývá menšího rozsahu než u bulózních dermatóz, často může být pouze naznačena v podobě rozestupu několika buněk. Na rozdíl od pemphigus vulgaris téměř nikdy nezasahuje akantolýza do epitelu kožních adnex. V praxi se však akantolýza může vyskytovat v celé šíři epidermis.

Dyskeratóza (předčasná a aberantní keratinizace jednotlivých keratinocytů) má u Darierovy choroby typický obraz tzv. *corps ronds* a *grains*.

Corps ronds (okrouhlá tělíka, round bodies) jsou akantolytické dyskeratotické buňky viditelné zejména ve stratum granulosum. Obsahují prominující pyknotické excentricky lokalizované jádro s perinukleárním haló, jejich eozinofilní cytoplazma obsahuje různé množství keratohyalinových granul, membrána těchto buněk je amfofilně zesílena.

Grains (francouzsky doslova zrna) jsou dyskeratotické buňky ve stratum corneum s čárkovitým pyknotickým jádrem a velkým množstvím keratohyalinových granul v cytoplazmě. Předpokládá se, že *grains* jsou dalším stadiem *corps ronds*, přímý důkaz však dosud chybí.

Epidermis je v oblasti akantolytické dyskeratózy akantotická s různým stupněm papilomatózy. Stratum corneum vykazuje hyperkeratózu s přítomností parakeratózy.

Papilární vrstva koria tvoří prstovité protažené čepy, které jsou díky suprabazální akantolýze kryty jednou vrstvou bazálních keratinocytů. Tím nabývají papily koria **vilózní charakter** díky jejich podobnosti se střevními klky.

V korigu se nachází různě intenzivní smíšený perivaskulární zánětlivý infiltrát, někdy s příměsí eozinofilních granulocytů. Imunohistochemická studie zánětlivého infiltrátu v lezionální tkáni objevila snížení počtu epidermálních CD1a-pozitivních Langerhansových buněk a snížení počtu dermálních CD123-pozitivních plazmacytoidních dendritických buněk [71].

Specifická imunohistochemická a histochemická vyšetření nejsou v diagnostice Darierovy choroby nutná. Vyšetření přímou imunofluorescencí (PIF) na přítomnost depozit IgG, IgM, C3 a fibrinogenu je negativní.

Takzvaný Tzanckův otiskový test z léze může zachytit *corps ronds* a *grains*, jeho senzitivita však dosud nebyla u Darierovy choroby studována [44]. Přínos může mít Tzanckův test v případě detekce superinfekce herpetickými viry, kdy mají infikované buňky balonový charakter, vykazují typické jaderné inkluze a mohou být vícejaderné. Přítomnost viru je možno též detekovat specifickým imunohistochemickým vyšetřením či pomocí PCR.

Ultrastrukturálně vykazují alterované keratinocyty aberantní desmozómy se ztrátou kontaktu s cytokeratinovými filamenti a agregaci tonofilament perinukleárně. *Corps ronds* mají vakuolizované perinukleární haló obkroužené prstencem tonofilament agregovaných s keratohyalinovými granuly, *grains* vykazují předčasnou agregaci tonofilament. Bazální keratinocyty vysílají cytoplazmatické pro-

jekce do papilárního koria skrze malé defekty v bazální lamině [31].

Histologický obraz segmentální formy je zcela identický s formou klasickou. Biopstický nález palmoplantárních kožních lézí se pohybuje od prosté hyperortokeratózy až po plně vyjádřenou akantolytickou dyskeratózu. Nález v patologicky změněné sliznici dutiny ústní vykazuje identický nález akantolytické dyskeratózy.

Histologické vyšetření **nehtového lůžka** vykazuje okrsky epitelální hyperplazie (korespondující s podélnými bělavými proužky) a okrsky mírnější hyperplazie s vazodilatací (červené proužky). Záchyt akantolýzy je vzácný. Na rozdíl od nálezů na kůži však vykazuje hyperplastický epitel přítomnost obrovských vícejaderných keratinocytů i s více než 20 jádry. Perivaskulární zánětlivý infiltrát mírného stupně může být přítomen. V případě postižení nehtové matrix je častěji postižena matrix distální.

V případě **gutátní leukodermie** je stupeň histopatologických změn velmi variabilní, pohybuje se od pouhé bazální hypomelanózy s případným úbytkem melanocytů (hypomelanocytóza) až po plně vyjádřené klasické znaky Darierovy choroby [42, 49]. **Akrálními hemoragickými lézím** odpovídají hemoragie do suprabazálních akantolytických šterbin. Léze **komedonického typu** se vyznačují dilatovaným vlasovým folikulem s hyperkeratotickou zátkou a s identickým histologickým nálezem akantolytické dyskeratózy, papilární dermis bývá výrazně vilózně změněna. Případné akneiformní cystické léze ve své stěně taktéž obsahují dyskeratotické změny.

Histopatologický obraz acrokeratosis verruciformis Hopfi

Histologicky nacházíme pravidelnou štítovitě vybihající papilomatózu epidermis tvaru chrámových štítů („church spire papillomatosis“) s hyperortokeratózou, hypergranulózou a různým stupněm akantózy. Akantolýza, dyskeratóza a fokální parakeratóza jsou vzácným nálezem, objevují se častěji až při sériovém prokrájení vzorku. Korium je zpravidla bez zánětlivých změn.

Histopatologická diferenciální diagnostika akantolytické dyskeratózy

Akantolytická dyskeratóza je obecný histopatologický pojem pro současný nález akantolýzy a dyskeratózy, který se může vyskytovat u několika dalších kožních onemocnění. Shrnuje je tabulka 2. Mezi solitární léze patří verukózní („warty“) dyskeratom a akantolytický dyskeratotický akantom. Termín „fokální akantolytická dyskeratóza“ je rezervován pro incidentální nález akantolytické dyskeratózy v biopstickém materiálu.

Verukózní dyskeratom („warty, follicular dyskeratoma“) byl při svém objevení v roce 1954 nazván izolovanou či solitární Darierovou chorobou pro svou histologickou podobnost.

Jedná se o solitární papulu průměru několika milimetrů s centrální umbilikací vyskytující se nejčastěji na chronicky osvětlené kůži hlavy a krku, častěji u mužů.

Tabulka 2. Histologická diferenciální diagnostika akantolytické dyskeratózy

Akantolytická dyskeratóza	Choroba
Generalizovaná	Darierova choroba
Lineární	segmentální Darierova choroba
	ADEN*
Solitární	verukózní (warty) dyskeratom
	ADA
Přechodná	Groverova choroba
Incidentální	fokální akantolytická dyskeratóza

*ADEN – akantolytický dyskeratotický epidermální névus

Jednotlivé kazuistiky popsaly jejich mnohočetný výskyt. Vzácně byl zjištěn v dutině ústní či subunguálně. Popsán byl případ verukózního dyskeratomu vulvy s cystickou strukturou [91]. Dermatoskopický obraz je variabilní, nález „pseudokomedonu“, jak je znám u Darierovy choroby, pro něj není typický [83]. Histologicky nese verukózní dyskeratom všechny znaky Darierovy choroby včetně vilózního uspořádání papil koria. Léze však invaginuje poměrně hluboko do koria. Jeho vztah k Darierově chorobě dosud nebyl potvrzen, proto je dnes verukózní dyskeratom považován za samostatnou jednotku.

Akantolytický dyskeratotický akantom (ADA) je název vymezený pro nález solitárních papulózních projevů s mikroskopickým nálezem akantolytické dyskeratózy. ADA může být indukovan terapií vemurafenibem (inhibitorem mutované BRAF kinázy) [59]. Kožní toxicita vemurafenibu je dobře známa, včetně vzniku rozličných kožních tumorů s nálezem akantolýzy a dyskeratózy. Příčinou může být fakt, že vemurafenib taktéž zasahuje do intracelulárního metabolismu kalcia.

Poměrně častý je incidentální nález **fokální akantolytické dyskeratózy** v bioptickém materiálu nádorových či zánětlivých kožních onemocnění. Zastižena byla u bazocelulárního karcinomu, dermatofibromu, keratoakantomu, angiomů, psoriázy, elastolytického granulomu, mykotických infekcí a dalších chorob. Obraz imitující akantolytickou dyskeratózu může vytvořit akantolytická solární keratóza či akantolytický spinoceulární karcinom.

Takzvaná **kolumnární dyskeratóza** je poměrně nový pojem histopatologické změny, který byl poprvé popsán Pockem a Štorkem v roce 2010 [76]. Je představována invaginací epidermis vyplněnou hyperkeratózou s nepravidelným sloupcem parakeratózy, v epidermis s přítomností izolovaných dyskeratotických buněk. Díky svému mikroskopickému obrazu je též označována za „pseudokornoidní lamelu“. Nepřítomnost akantolýzy ji odlišuje od histologického obrazu Darierovy choroby. Kolumnární dyskeratóza byla recentně popsána u Wongova typu dermatomyositidy, tedy překryvného syndromu dermatomyozitidy a pityriasis rubra pilaris [68].

KOMPLIKACE DARIEROVY CHOROBY

Pacienti s Darierovou chorobou jsou vnímavější ke vzniku **bakteriálních, mykotických a virových infekčních komplikací**. Nejzávažnější komplikací je septický šok. Kolonizaci postižené kůže bakteriemi prozradí zápach, který je pro Darierovu chorobu typický. Specifický defekt imunitního systému dosud nebyl identifikován. S největší pravděpodobností jsou infekční komplikace způsobeny samotnou existencí vhodného prostředí v terénu postižené kůže. Při úspěšné terapii se mikrobiální nálož a četnost infekčních komplikací signifikantně snižuje.

Z bakteriálních agens je nejčastěji přítomen *Staphylococcus aureus* včetně kmene MRSA. Izraelská studie prokázala přítomnost *S. aureus* v 68 % stěrů z lezionální tkáně a ve 47 % stěrů z nosu [28]. Německá studie prokázala intracelulární perzistenci tzv. trpasličích variant (SCVs, small-colony variants) *S. aureus*, která může být příčinou úniku před imunitním systémem a selhání případné antibiotické terapie [95].

Při mykologickém vyšetření jsou detekovány kvasinky (včetně rodu *Malassezia*) a antropofilní dermatofyty. Chorobou postižené nehty jsou též náchylné ke vzniku onychomykózy či k bakteriálním infekcím, zejména rodem *Pseudomonas*.

Z virových infekcí jsou to zejména viry HSV 1, 2 a VZV [1], které způsobují eczema herpeticum čili Kaposiho variceliformní erupci, přičemž infekci nemusí předcházet labiální, genitální či pásový opar. Herpesviróvá superinfekce může být vzhledem k základním projevům choroby klinicky prakticky nediodagnostikovatelná. Studie 11 pacientů s eczema herpeticum v terénu Darierovy choroby ukázala, že pouze v 1/3 případů byly přítomny vezikuly, v ostatních případech se jednalo o eroze s případnou impetiginizací [94]. Diagnóza herpetické infekce může být tedy často potvrzena až díky histologickému a imunohistochemickému vyšetření. Při každém náhlém zhoršení kožních projevů je nutno na herpetickou superinfekci pomýšlet, zvláště pokud výsevu předcházela lokální kortikosteroidní terapie. Pomocí může sérologické vyšetření specifických protilátek či PCR diagnostika. Publikován byl případ fatální infekce HSV2 s diseminací viru do plic a střev [75].

Role HPV u Darierovy choroby není potvrzena. Recentně byla hlášena detekce přítomnosti beta-papiloma-

viru HPV-17 u pacienta s Darierovou chorobou a současnými projevy acrokeratosis verruciformis.

Vznik **nemelanomových kožních nádorů** v terénu postižené kůže je vzácnou komplikací [67], v případě bazocelulárních karcinomů byl hlášen většinou vícečetný výskyt [80].

Specifické komplikace mohou vzniknout v době **těhotenství a kojení**. Samo těhotenství je potenciálním provokujícím faktorem. Postižení zevních rodidel způsobuje snížení elasticity kůže a její zvýšenou fragilitu, což může komplikovat či znemožnit porod *per vias naturales*. Zároveň se zvyšuje pravděpodobnost nežádoucí kolonizace GBS (group B Streptococcus). Kojení může být komplikováno či znemožněno postižením bradavek.

KOMORBIDITY DARIEROVY CHOROBY

Neuropsychiatrická onemocnění

Na zvýšený výskyt neuropsychiatrických poruch u pacientů s Darierovou chorobou upozornil Medansky již v roce 1961 [69]. Případy neuropsychiatrického onemocnění byly hlášeny jak u klasické, tak u segmentální Darierovy choroby [51].

Hodnocení výskytu neuropsychiatrických poruch je zatíženo zejména nejednotností metodologie jednotlivých studií. Vliv má i fakt, že pacienti s Darierovou chorobou jsou pod pečlivějším lékařským dohledem a častější kontakt se zdravotnickým zařízením zvyšuje pravděpodobnost získání další diagnózy.

Hodnocení kvality života u 74 pacientů s Darierovou chorobou provedené v roce 2013 za použití standardizovaných dotazníků DLQI prokázalo výrazně sníženou kvalitu života, která závisela zejména na rozsahu postižení kožního povrchu a na klinické závažnosti [27].

Studie provedená ve Velké Británii v roce 2010 se zabývala výskytem neuropsychiatrických komorbidit u 100 pacientů s Darierovou chorobou [40]. Podle těchto výsledků je celoživotní pravděpodobnost vzniku psychiatrického onemocnění 55 %. Deprese se vyskytla u 30 % pacientů, bipolární porucha u 4 %, sebevražedné myšlenky u 31 % a pokusy o sebevraždu ve 13 %. Pozorován byl i zvýšený výskyt epilepsie (3 %). U všech diagnóz byl její výskyt minimálně dvakrát vyšší v porovnání se zdravou populací. Přitom manifestace neuropsychiatrického postižení nebyla závislá na závažnosti kožního postižení, na počátku prvních příznaků či na vlivu na kvalitu života. Pacienti s familiárním výskytem Darierovy choroby byly neuropsychiatrickými komorbiditami zatíženi ve vyšší míře, pravděpodobně též díky negativnímu rodinnému příkladu.

Podle švédských studií byla prokázána 2,3krát vyšší pravděpodobnost vzniku schizofrenie, 4,3krát vyšší pravděpodobnost vzniku bipolární poruchy, 6krát vyšší pravděpodobnost vzniku mentálního postižení a zvýšený počet případů subklinických poruch kognitivních funkcí oproti zdravé populaci. Přičemž 1,6krát vyšší riziko vzniku bipolární poruchy bylo zjištěno i u příbuzných prvního stupně [16, 18]. Hlášeny byly též případy asociace s ADHD.

Existují celkově 4 hypotézy vzniku neuropsychiatrických komorbidit:

- asociace je pouze náhodným jevem („chance hypothesis“);
- asociace souvisí s faktory prostředí, jako jsou chronická frustrace, sociální izolace či stigmatizace („reactive hypothesis“);
- za asociací stojí kauzální gen ATP2A2 („pleiotropy hypothesis“);
- existuje genová vazba mezi kauzálním genem a dalšími geny zodpovědnými za vznik neuropsychiatrických poruch („linkage hypothesis“) [86].

V současné době je obecně uznávána pleiotropní hypotéza, i když nezanedbatelný vliv mají negativní faktory prostředí.

Diagnostika a terapie je vedena psychiatrem ve spolupráci s dermatologem. Při léčbě lithiem je nutno mít na paměti negativní vliv lithia na kožní projevy.

Další asociovaná onemocnění

Darierova choroba je spojena s vyšším výskytem diabetes mellitus 1. typu [17]. Tento nálezn podporuje fakt, že v patogenezi této choroby se stejně jako u Darierovy choroby uplatňuje stres endoplazmatického retikula (ER). Asociace s diabetes mellitus 2. typu nebyla prokázána.

Publikovány byly izolované případy současného výskytu s folliculitis decalvans [19], cutis verticis gyrata [77], kostními cystami, kongenitální či Bellovou obrnou lícního nervu [92], inflamatorní myopatií [36], polyendokrinopatií, gynekomastií [84], autoimunní thyroditidou či malformacemi urogenitálního traktu (unilaterální renální ageneze, gonadální hypoplazie, testikulární ageneze, polycystické ledviny, podkovovitá ledvina, zdvojený dutý systém) [29]. Tyto nálezy se však zdají být pouze náhodnou koincencí.

LITERATURA

- ABRAHAM, S., JONES, A., TOUTOUS-TRELLU, L. et al. Linear Darier disease with herpes zoster superinfection treated successfully by brivudine. *Br J Dermatol.* 2006, 154(2), p. 365–367.
- ADAM, A. E. Ectopic Darier's disease of the cervix: an extraordinary cause of an abnormal smear. *Cytopathology*, 1996, 7(6), p. 414–421.
- ADAMS, A. M., MACLEOD, R. I., MUNRO, C. S. Symptomatic and asymptomatic salivary duct abnormalities in Darier's disease: a sialographic study. *Dentomaxillofac Radiol.* 1994, 23(1), p. 25–28.
- AL ROBAEE, A., HAMADAH, I. R., KHUROO, S. et al. Extensive Darier's disease with esophageal involvement. *Int J Dermatol.*, 2004, 43(11), p. 835–839.
- ALIAĞAOĞLU, C., ATASOY, M., ANADOLU, R. et al. Comedonal, cornifying and hypertrophic Darier's disease in the same patient: A Darier combination. *J Dermatol.*, 2006, 33(7), p. 477–480.
- ANDERSON, A. P. Darier's disease (unilateral). *Arch Dermatol Syph.*, 1948, 58, p. 581–583.

7. BABA, A., YONEKURA, K., TAKEDA, K. et al. Darier's disease with esophageal involvement. *Acta Dermatovenerol Croat.*, 2015, 23(3), p. 218–219.
8. BANG, C. H., KIM, H. S., PARK, Y. M. et al. Non-familial acrokeratosis verruciformis of Hopf. *Ann Dermatol.*, 2011, 23(Suppl 1), p. S61–63.
9. BARAN, R. An effective surgical treatment for nail thickening in Darier's disease. *J Eur Acad Dermatol Venereol.*, 2005, 19(6), p. 689–691.
10. BEHERA, B., PRABHAKARAN, N., NAVEED, S. et al. Dermoscopy of acrokeratosis verruciformis of Hopf. *J Am Acad Dermatol.*, 2017, 77(2), p. e33–e35.
11. BERK, D. R., TAUBE, J. M., BRUCKNER, A. L. et al. A sporadic patient with acrokeratosis verruciformis of Hopf and a novel ATP2A2 mutation. *Br J Dermatol.*, 2010, 163(3), p. 653–654.
12. BLACKMAN, H. J., RODRIGUES, M. M., PECK, G. L. Corneal epithelial lesions in keratosis follicularis (Darier's disease). *Ophthalmology*, 1980, 87(9), p. 931–943.
13. BLACKWELL, D., SHUSTER, S. Dermatoglyphics in Darier's disease. *Br J Dermatol.*, 1997, 137(3), p. 401–404.
14. CARDOSO, C. L., FREITAS, P., TAVEIRA, L. A. et al. Darier disease: case report with oral manifestations. *Med Oral Patol Oral Cir Bucal.*, 2006, 11(5), p. e 404–406.
15. CASTAGNA, J., CLERC, C., DUPOND, A. S. Exacerbation of Darier disease by peg-interferon beta-1a in a patient suffering from multiple sclerosis. *Int J Dermatol.*, 2018, 57(1), p. 116–117.
16. CEDERLÖF, M., BERGEN, S. E., LÅNGSTRÖM, N. et al. The association between Darier disease, bipolar disorder, and schizophrenia revisited: a population-based family study. *Bipolar Disord.*, 2015, 17(3), p. 340–344.
17. CEDERLÖF, M., CURMAN, P., AHANIAN, T. et al. Darier disease is associated with type 1 diabetes: Findings from a population-based cohort study. *J Am Acad Dermatol.*, 2019. pii: S0190-9622(19)30891-6.
18. CEDERLÖF, M., KARLSSON, R., LARSSON, H. et al. Intellectual disability and cognitive ability in Darier disease: Swedish nation-wide study. *Br J Dermatol.*, 2015, 173(1), p. 155–158.
19. CHOUDRY, K., CHARLES-HOLMES, R., VELLA, E. J. et al. Scarring alopecia due to folliculitis decalvans in a patient with Darier's disease. *Clin Exp Dermatol.*, 2001, 26(3), p. 307–308.
20. CHUNG, J., KIM, J. Y., GYE, J. et al. A case of familial comedonal Darier's disease. *Ann Dermatol.*, 2011, 23(Suppl 3), S398–401.
21. DAICKER, B. Ocular involvement in keratosis follicularis associated with retinitis pigmentosa. Clinico-pathological case report. *Ophthalmologica*, 1995, 209(1), p. 47–51.
22. DARIER, J. De la psorospermo folliculaire vegetante. *Ann Derm Syph* (Paris), 1889, 10, p. 597–605.
23. DARIER, J. Dyskératoses (Parakératoses à pseudo-coccidies, ou psorospermo-ses). *Anatomie Pathologique Générale de la Peau. La Pratique Dermatologique*, 1900, (1), p. 106–108.
24. DELLON, A. L., PECK, G. L., CHRETIEN, P. B. Hypopharyngeal and laryngeal involvement with Darier disease. *Arch Dermatol.*, 1975, 111(6), p. 744–746.
25. DERRICK, E. K., DARLEY, C. R., BURGE, S. Comedonal Darier's disease. *Br J Dermatol.*, 1995, 132(3), p. 453–455.
26. DHITAVAT, J., MACFARLANE, S., DODE, L. et al. Acrokeratosis verruciformis of Hopf is caused by mutation in ATP2A2: evidence that it is allelic to Darier's disease. *J Invest Dermatol.*, 2003, 120(2), p. 229–232.
27. DODIUK-GAD, R., COHEN-BARAK, E., ZIV, M. et al. Health-related quality of life among Darier's disease patients. *J Eur Acad Dermatol Venereol.*, 2013, 27(1), p. 51–56.
28. DODIUK-GAD, R., COHEN-BARAK, E., ZIV, M. et al. Bacteriological aspects of Darier's disease. *J Eur Acad Dermatol Venereol.*, 2013, 27(11), p. 1405–1409.
29. DOLEŽEL, Z., PINKOVÁ, B., BUČKOVÁ, H. et al. Morbus Darier. *Pediatr. Praxi*, 2018, 19(2), p. 107–108.
30. DOWNS, A. M., WARD, K. A., PEACHEY, R. D. Subungual squamous cell carcinoma in Darier's disease. *Clin Exp Dermatol.*, 1997, 22(6), p. 277–279.
31. el-GOTHAMY, Z., KAMEL, M. M. Ultrastructural observations in Darier's disease. *Am J Dermatopathol.*, 1988, 10(4), p. 306–310.
32. ERRICHETTI, E., MAIONE, V., PEGOLO, E. et al. Dermoscopy: a useful auxiliary tool in the diagnosis of type 1 segmental Darier's disease. *Dermatol Pract Concept.*, 2016, 6(2), p. 53–55.
33. ERRICHETTI, E., STINCO, G., LACARRUBBA, F. et al. Dermoscopy of Darier's disease. *J Eur Acad Dermatol Venereol.*, 2016, 30(8), p. 1392–1394.
34. FERRIS, T., LAMEY, P. J., RENNIE, J. S. Darier's disease: oral features and genetic aspects. *Br Dent J.*, 1990, 168(2), p. 71–73.
35. FITZGERALD, D. A., LEWIS-JONES, M. S. Darier's disease presenting as isolated hyperkeratosis of the breasts. *Br J Dermatol.*, 1997, 136(2), p. 290.
36. GHARAEI NEJAD, K., EFTEKHARI, H., RAFIEI, R. et al. Inflammatory myopathies in a patient with Darier disease, a possible association. *Caspian J Intern Med.*, 2018, 9(2), p. 201–203.
37. GOH, B. K., ANG, P., GOH, C. L. Darier's disease in Singapore. *Br J Dermatol.*, 2005, 152(2), p. 284–288.
38. GOH, B. K., KUMARASINGHE, S. P., NG, S. K. Two Singaporean cases of guttate leucoderma in Darier's disease. *Clin Exp Dermatol.*, 2004, 29(3), p. 313–314.
39. GOODALL, J. W., RICHMOND, Q. M. A case of Darier's disease. *Br J Clin Pract.*, 1965, 19, p. 475–476.
40. GORDON-SMITH, K., JONES, L. A., BURGE, S. M. et al. The neuropsychiatric phenotype in Darier disease. *Br J Dermatol.*, 2010, 163(3), p. 515–522.
41. GRAHAM-BROWN, R. A., MANN, B. S., DOWNTON, D. et al. Darier's disease with salivary gland obstruction. *J R Soc Med.*, 1983, 76(7), p. 609–611.

42. GUPTA, I., DAYAL, S., KUMAR, S. Guttate leukoderma in Darier disease: A rare presentation. *Indian Dermatol Online J.*, 2019, 10(3), p. 337–340.
43. GUPTA, L. K., GARG, A., KHARE, A. K. et al. A case of zosteriform Darier's disease with seasonal recurrence. *Indian Dermatol Online J.*, 2013, 4(3), p. 219–221.
44. GUPTA, L. K., SINGHI, M. K. Tzanck smear: a useful diagnostic tool. *Indian J Dermatol Venereol Leprol.*, 2005, 71(4), p. 295–299.
45. GUPTA, S., SHAW, J. C. Unilateral Darier's disease with unilateral guttate leukoderma. *J Am Acad Dermatol.*, 2003, 48(6), p. 955–957.
46. GUPTA, V., BHATIA, R., RAMAM, M. et al. Hypopigmented macules and papules following the lines of Blaschko: a novel variant of Darier's disease. *Int J Dermatol.*, 2016, 55(12), p. e623–e625.
47. HALTEH, P., JORIZZO, J. L., LIPNER, S. R. Darier disease: candy-cane nails and hyperkeratotic papules. *Postgrad Med J.*, 2016, 92(1089), p. 425–426.
48. HAPPLE, R., ITIN, P. H., BRUN, A. M. Type 2 segmental Darier disease. *Eur J Dermatol.*, 1999, 9(6), p. 449–451.
49. HARB, J. N., MOTAPARTHI, K. Clinicopathologic findings of guttate leukoderma in Darier disease: A helpful diagnostic feature. *JAAD Case Rep.*, 2018, 4(3), p. 262–266.
50. HOPF, G. II. Über eine bisher nicht beschriebene disseminierte Keratose (akrokeratosis verruciformis). *Dermatology*, 1931, 60, p. 227–250.
51. HORTON, L., MEHREGAN, D. Unilateral segmental Darier's disease associated with neuropsychiatric disorders. *Clin Case Rep.*, 2019, 7(7), p. 1362–1364.
52. ITIN, P., BÜCHNER, S. A., GLOOR, B. Darier's disease and retinitis pigmentosa; is there a pathogenetic relationship? *Br J Dermatol.*, 1988, 119(3), p. 397–402.
53. KANAKPUR, S. H., CACULO, D. U. Rare ocular manifestations in keratosis follicularis (Darier-White disease). *Indian J Ophthalmol.*, 2017, 65(9), p. 874–876.
54. KANSAL, N. K., HAZARIKA, N., RAO, S. Familial case of Darier disease with guttate leukoderma: A case series from India. *Indian Dermatol Online J.*, 2018, 9(1), p. 62–63.
55. KARAGIANNIDIS, I., BRUNNER, M., ZOUBOULIS, C. C. Exacerbation of Darier disease under interferon- α -2a therapy with clinical signs of lichen nitidus. *Case Rep Dermatol.*, 2016, 8(2), p. 218–223.
56. KATTA, R., REED, J., WOLF, J. E. Cornifying Darier's disease. *Int J Dermatol.*, 2000, 39(11), p. 844–845.
57. KHALED, A., BEN HAMIDA, M., GOUCHA, S., et al. Bullous Darier's disease mimicking Hailey-Hailey disease. *Dermatol Ther (Heidelb)*, 2011, 1(2), p. 31–35.
58. KIM, C., FANGMAN, W. Keratosis follicularis (Darier-White disease), with an unusual palmoplantar keratoderma. *Dermatol Online J.*, 2007, 13(1), p. 7.
59. KOMORI, T., OTSUKA, A., KAKU, Y. et al. Acantholytic dyskeratotic acanthoma: a possible skin adverse event of vemurafenib treatment. *J Eur Acad Dermatol Venereol.*, 2017, 31(10), p. e474–e475.
60. KOUZAK, S. S., MENDES, M. S., COSTA, I. M. Cutaneous mosaicism: concepts, patterns and classifications. *An Bras Dermatol.*, 2013, 88(4), p. 507–517.
61. KREIBICH, K. Zum Wesen der Psorospermiosis Darier. *Arch Dermatol Syphilol (Wien)*, 1906, 80, p. 367.
62. LAGALI, N., DELLBY, A., FAGERHOLM P. In vivo confocal microscopy of the cornea in Darier-White disease. *Arch Ophthalmol.*, 2009, 127(6), p. 816–818.
63. LE, A., RICHERT, B., SASS, U. et al. Painful nails and white macules. *Clin Exp Dermatol.*, 2017, 42(7), p. 817–819.
64. LEVY, S. L., SALVI, S. M. Reactivation of Darier's disease following azathioprine treatment for thyroid eye disease. *Eye (Lond)*, 2013, 27(4), p. 568–569.
65. LINDER, D., MARINELLO, E., DONISI, P. M. et al. Inframammary dermatitis: A case of localized late-onset Darier's disease. *Case Rep Dermatol.*, 2016, 8(2), p. 189–192.
66. MANOJA, K. G., SIRIWARDENA, B. S., JAYASORORIYA, P. R. et al. A rare clinical presentation of intraoral Darier's disease. *Case Rep Pathol.*, 2011, 2011, p. 181728.
67. MATSUI, K., MAKINO, T., NAKANO, H. et al. Squamous cell carcinoma arising from Darier's disease. *Clin Exp Dermatol.*, 2009, 34(8), e1015–1016.
68. MATSUMOTO, A., WANG, R., CARLSON, J. A. Columnar dyskeratosis-A clue to Wong-type dermatomyositis? *J Cutan Pathol.*, 2017, 44(9), p. 813–814.
69. MEDANSKY, R. S., WOLOSHIN, A. A. Darier's disease: An evaluation of its neuropsychiatric component. *Arch Dermatol.*, 1961, 84(3), p. 482–484.
70. MIELKE, J., GRÜB, M., BESCH, D. et al. Recurrent corneal ulcerations with perforation in keratosis follicularis (Darier-White disease). *Br J Ophthalmol.*, 2002, 86(10), p. 1192–1193.
71. MIRACCO, C., PIETRONUDO, F., MOURMOURAS, V. et al. Possible implication of local immune response in Darier's disease: an immunohistochemical characterization of lesional inflammatory infiltrate. *Mediators Inflamm.*, 2010, 2010, p. 350304.
72. MORROW, P. Keratosis follicularis. *J Cutan Venereal Dis.*, 1886, 4, p. 257–264.
73. NGO, J., HABER, R. Exacerbation of Darier disease by lithium carbonate. *J Cutan Med Surg.*, 2010, 14(2), p. 80–84.
74. NGUYEN, Y., SATGUNASEELAN, L., LEE S. A case of acitretin-induced haemorrhagic lesions in Darier disease. *Australas J Dermatol.*, 2018, 59(4), p. e301–e302.
75. NIKKELS, A. F., BEAUTHIER, F., QUATRESOOZ, P. et al. Fatal herpes simplex virus infection in Darier disease under corticotherapy. *Eur J Dermatol.*, 2005, 15(4), p. 293–297.
76. POCK, L., ŠTORK, J. Two case reports of columnar dyskeratosis, an unusual keratinisation disorder. *Dermatology*, 2010, 220(3), p. 274–279.

77. RÁCZ, E., KORNSEÉ, Z., CSIKÓS, M. et al. Darier's disease associated with cutis verticis gyrata, hyperprolactinaemia and depressive disorder. *Acta Derm Venereol.*, 2006, 86(1), p. 59–60.
78. REENSTIERN, J. Dariesche Dermatose mit Schleimhautveränderungen und impetigo artigen Eruptionen. *Arch. Dermat. u. Syph.*, 1917, 124, p. 841.
79. REESE, D. A., PAUL, A. Y., DAVIS, B. Unilateral segmental Darier disease following Blaschko lines: a case report and review of the literature. *Cutis.*, 2005, 76(3), p. 197–200.
80. ROBERTSON, L., SAUDER, M. B. Basal cell carcinoma in type 2 segmental Darier's disease. *J Skin Cance*, 2012, 2012, p. 839561.
81. RODRÍGUEZ-PAZOS, L., GOMEZ-BERNAL, S., LOUREIRO, M. et al. Type 2 segmental Darier disease with twin spot phenomenon. *J Eur Acad Dermatol Venereol.*, 2011, 25(4), p. 496–497.
82. RONAN, A., INGREY, A., MURRAY, N. et al. Recurrent ATP2A2 p. (Pro602Leu) mutation differentiates acrokeratosis verruciformis of Hopf from the allelic condition Darier disease. *Am J Med Genet A.*, 2017, 173(7), p. 1975–1978.
83. SALERNI, G., ALONSO, C., CALLIGARIS, M. et al. Dermoscopy of multiple warty dyskeratomas. *Dermatol Pract Concept*, 2017, 7(4), p. 47–49.
84. SEHGAL, V., RAUT, D., SARDANA, K. Darier's disease (keratosis follicularis): gynaecomastia unique hitherto unreported association. *J Eur Acad Dermatol Venereol.*, 2005, 19(2), p. 267–269.
85. SHIMIZU, H., TAN KINOSHITA, M. T., SUZUKI, H. Darier's disease with esophageal carcinoma. *Eur J Dermatol*, 2000, 10(6), p. 470–472.
86. TANG, C., CHAN, M., LEE, J. et al. Darier's disease and schizophrenia. *East Asian Arch Psychiatry*, 2010, 20(4), p. 190–192.
87. TERROM, M., DHAILLE, F., BALTAZAR, S. T. Gut-tate leukoderma in Darier disease: case report and review. *J Eur Acad Dermatol Venereol.*, 2016, 30(12), p. e205–e209.
88. THAPPA, D. M., GARG, B. R. Darier's disease with circumscribed plantar keratoderma. *J Dermatol.*, 1996, 23(2), p. 139–140.
89. TOMASZEWSKA, K. A., GERLICZ-KOWALCZUK, Z., KRĘGIEL, M. et al. The coexistence of Darier's disease and Hailey-Hailey disease symptoms. *Postepy Dermatol Alergol.*, 2017, 34(2), p. 180–183.
90. TOMKOVÁ, H., VAŇKOVÁ, L., POCK, L. et al. Segmental Darier's disease postpartum and following tubal ligation. *Acta Dermatovenerol Alp Pannonica Adriat.*, 2010, 19(4), p. 31–33.
91. TORRES, K. M., JUNKINS-HOPKINS, J. M. Cystic acantholytic dyskeratosis of the vulva: An unusual presentation of a follicular adnexal neoplasm. *Indian Dermatol Online J.*, 2016, 7(4), p. 272–274.
92. UDAYASHANKAR, C., NATH, A. K., ANURADHA, P. Extensive Darier's disease with pityriasis amiantacea, alopecia and congenital facial nerve palsy. *Dermatol Online J.*, 2013, 19(6), p. 18574.
93. VÁZQUEZ-LÓPEZ, F., LOPEZ-ESCOBAR, M., MALDONADO-SERAL, C. et al. The handheld dermoscope improves the recognition of giant pseudo-comedones in Darier's disease. *J Am Acad Dermatol.*, 2004, 50(3), p. 454–455.
94. VOGT, K. A., LOHSE, C. M., EL-AZHARY, R. A. et al. Kaposi varicelliform eruption in patients with Darier disease: a 20-year retrospective study. *J Am Acad Dermatol.*, 2015, 72(3), p. 481–484.
95. von EIFF, C., BECKER, K., METZE, D. et al. Intracellular persistence of *Staphylococcus aureus* small-colony variants within keratinocytes: a cause for antibiotic treatment failure in a patient with Darier's disease. *Clin Infect Dis.*, 2001, 32(11), p. 1643–1647.
96. WHITE, J. C. A case of keratosis (ichthyosis) follicularis. *J Cutan Genitourin Dis*, 1889, 7, p. 201–209.
97. WRIGHT, J. C. Darier's disease. *Am J Ophthalmol.*, 1963, 55, p. 134–136.
98. YOSHIKAWA, Y., TANAKA, T., TODA, K. et al. A unique case of palmoplantar keratoderma. *J Dermatol.*, 2003, 30(10), p. 755–757.

Do redakce došlo dne 24. 2. 2020.

Adresa pro korespondenci:
MUDr. Miroslav Důra
Dermatovenerologická klinika 1. LF UK a VFN
U Nemocnice 499/2
128 00 Praha 2
e-mail: miroslav.dura@vfn.cz