

## Asymetrické zbytnění mamily. Stručný přehled

Šmejkalová D.<sup>1</sup>, Důra M.<sup>1</sup>, Rosmusová J.<sup>2</sup>, Šlajsová M.<sup>1</sup>, Štork J.<sup>1</sup>

<sup>1</sup>Dermatovenerologická klinika 1. LF UK a VFN  
přednosta prof. MUDr. Jiří Štork, CSc.

<sup>2</sup>Ústav patologie 1. LF UK a VFN  
přednosta prof. MUDr. Pavel Dundr, Ph.D.

*Čes-slov Derm, 96, 2021, No. 6, p. 256–258*

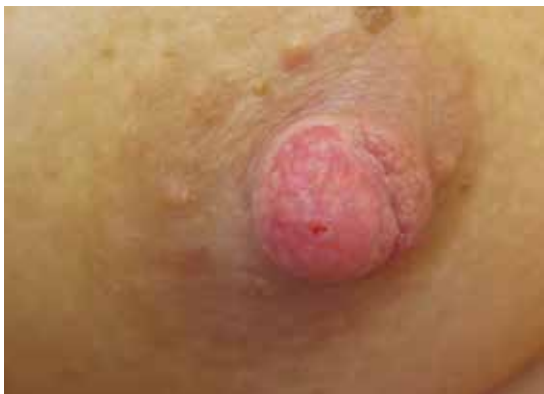### KLINICKÝ PŘÍPAD

Pacientkou byla 38letá žena bezvýznamné rodinné anamnézy. V osobní anamnéze figurovala hypotyreóza substituovaná levotyroxinem a úraz páteře staršího data. Alergie negovala. Občasně užívala nesteroidní analgetika na bolesti zad.

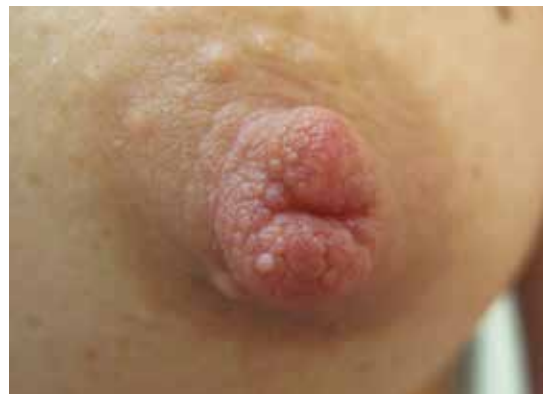Pacientka se dostavila k ambulantnímu vyšetření pro 1 rok trvající změny na pravé bradavce, které jsou sta-

cionární. Léčba dexpanthenolem a ekonazolem lokálně a flukonazolem per os byla bez efektu. Mamografické vyšetření bylo bez patologického nálezu.

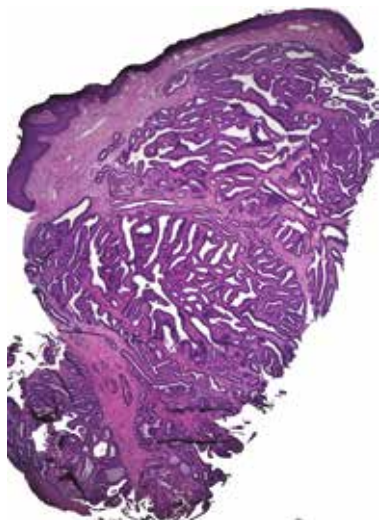
Při klinickém vyšetření vykazovala pravá mamila asymetrické, elastické, nodulární zbytnění s vyhlazenějším nerovným růžovým povrchem a s drobnou erozí v centru (obr. 1). Kontralaterální nepostiženou mamilu ukazuje obrázek 2. Byla provedena probatorní excize z prominence na pravé bradavce (obr. 3, 4).



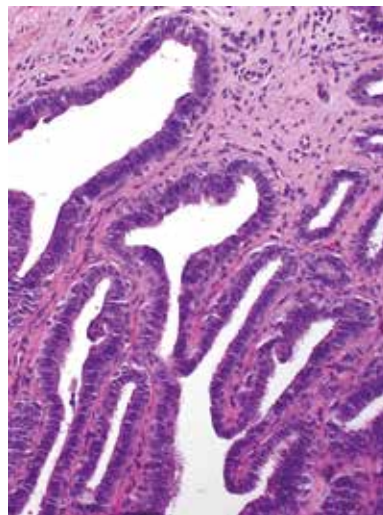
Obr. 1



Obr. 2



Obr. 3



Obr. 4

## HISTOPATOLOGICKÝ NÁLEZ

Epidermis byla bez patologických změn. Celé zastižené korium bylo prostoupeno nepravidelnými tubulárními strukturami krytými cylindrickým epitelem s pravidelnými jádry, apikálně buňky vykazovaly výběžky cytoplazmy. Při spodině léze se nacházela floridnější proliferace papilární úpravy s apokrinní metaplazií (obr. 3, 4).

Imunohistochemicky byla prokázána silná jaderná pozitivita estrogenových a progesteronových receptorů ve více než 90 % buněk léze (v oblasti apokrinní metaplazie byla jejich exprese pod 10 %). Apikálně byla ve většině buněk prokázána exprese vysokomolekulárních cytokeratinů detekovaných protilátkou 34betaE12. Difuzní přítomnost myoepitelů byla imunohistochemicky prokázána pomocí p40 a calponinu. Proliferační index pomocí markeru Ki-67 (MIB-1) byl méně než 1 %.

### Závěr

Adenom mamily.

## PRŮBĚH

Pacientce byla doporučena konzultace pracoviště plastické chirurgie k naplánování kompletní excize.

## DISKUSE A STRUČNÝ PŘEHLED

Pro adenom mamily je v literatuře užíváno mnoho synonym, např. floridní papilomatóza, erozivní adenomatóza či superficiální papilární adenomatóza. Všechny tyto alternativní názvy jsou však dnes považovány za obsoletní [5].

Adenom mamily je benigním nádorem prsní bradavky, vycházejícím z mlékovodů mléčné žlázy (ductus lactiferi). Vyskytuje se u žen ve středním věku, nejčastěji v 5. dekádě života. Vzácně se může vyskytovat i u dívek a zcela raritně u mužů [2].

Klinicky se projevuje jako asymetrické zbytnění bradavky, doprovázené erytémem, erozemi, krustami či šupinami, případně se sekrecí a krvácením. Subjektivně může být léze provázena svěděním, bolestivostí či pálením. Vývoj je pozvolný, může trvat řadu let. Extrémně vzácně dochází k premaligní či maligní transformaci adenomu mamily do duktálního karcinomu in situ (DCIS) či invazivního karcinomu [2].

Mamografické vyšetření ve 2/3 případů nedokáže adenom mamily dostatečně identifikovat díky jeho malé velikosti a lokalitě [5]. Potenciálně přínosnými zobrazovacími metodami je MRI či ultrasonografie.

V několika případech adenomu mamily byla publikována dermatoskopická studie. Popsány byly bezstrukturální červené okrsky představující eroze, čer-

vené tečky v lineárním, radiálním či semicirkulárním uspořádání představující vyústění žlázových struktur na povrch (viz dále). Červené globule a linie pak představují pravidelnou cévní kresbu fibrovaskulárního stromatu [1].

Histopatologicky je tumor nodulární, dobře ohraničený a neopouzdržený. Tvořen je vzájemně anastomózujícími duktálními, tubulárními, kribriformními či solidními projekcemi, krytými uniformními vysokými cylindrickými eozinofilními buňkami bez atypii s fokálním apokrinním typem sekrece. Pravidelné mitózy nejsou výjimkou a neznačí maligní zvrát. Vrstva myoepiteliálních buněk je zachována. Fibrovaskulární stroma může být sklerotizované či reduované, přítomen může být intersticiální lymfoplazmocytní zánětlivý infiltrát. Nádorové formace obvykle komunikují s povrchovým dlaždicovým epitelem bradavky. Dosahují-li žlázové buňky adenomu na povrch bradavky, klinicky se projeví jako eroze či ulcerace. Superficiálně se mohou vyskytovat cystické prostory vystlané cylindrickým či metaplastickým dlaždicovým epitelem.

Podle převažujících histopatologických charakteristik je adenom mamily rozdělován na 4 typy, a to na adenózný, papilomatózní, sklerózní papilomatózní a smíšený typ [2].

Adenózný typ adenomu mamily se klinicky projevuje krvavým či serózním výtokem, povrch léze bývá ulcerovaný a edematózní, histologicky odpovídá klasické adenóze prsu. Papilomatózní typ, mikroskopicky se vyznačující papilomatózní proliferací, se klinicky projevuje podobně jako typ adenózný, přítomna může být výraznější krvavá sekrece. Oproti tomu typ sklerózní papilomatózní (mikroskopicky s výraznější stromální proliferací) se vyznačuje povrchovou deskvamací, histologicky odpovídá skleróznímu papilomu mléčné žlázy. Smíšený typ vzniká variabilní kombinací předcházejících tří typů.

Imunohistochemicky jsou nádorové žlázové buňky pozitivní v průkazu antigenu EMA (epiteliální membránový antigen) a CAM5.2. Variabilní je exprese cytokeratinu 7 a pankeratinu AE1/AE3 [2]. Prokazována bývá nukleární pozitivita estrogenových receptorů. Myoepitelie lze vizualizovat protilátkami proti p40 či calponinu, jejich průkaz je důležitým diferenciacním znakem oproti karcinomu, u něhož myoepitelie chybí.

Molekulárně geneticky byla v 50 % případů adenomu mamily detekována aktivační mutace v genu PIK3CA [3].

V klinické diferenciací diagnostice zvažujeme jak zánětlivé, tak nádorové léze. Ze zánětlivých dermatóz je nutno odlišit postižení bradavek při atopickém ekzému, psoriáze či iritační dermatitidě. Pomýšlet je nutno i na tzv. subareolární absces (Zuskovu chorobu), který se může drénovat mamilární fistulou.

Z nádorových lézí je nutno odlišit zejména mamární Pagetovu chorobu, která často postihuje i areolu. Pagetovu chorobu s jistotou odliší histologický nále

s pagetoidně se šířícími nádorovými buňkami v epidermis. Adenom mamily mohou imitovat i další málo časté benigní tumory, jako je syringomatózní tumor mamily, intraduktální papilom, hidradenom a další kožní adnexální tumory [4].

Terapie je chirurgická s cílem kompletní excize adenomu. Při nekompletní excizi může tumor recidivovat [2].

## SOUHRN

### Asymetrické zbytnění mamily – adenom mamily. Stručný přehled

Autoři předkládají případ 38leté pacientky s asymetrickým zbytněním bradavky. Histologické vyšetření potvrdilo diagnózu benigního adenomu mamily. Článek shrnuje klinický a histopatologický obraz včetně kliniko-patologické korelace.

**Klíčová slova:** adenom mamily – histopatologie – diferenciální diagnostika

## SUMMARY

### Asymmetrical Nipple Enlargement.

#### Minireview

The authors present a case of a 38-year-old female patient with asymmetrical nipple enlargement. Histological examination confirmed the diagnosis of benign nipple adenoma. The article summarizes clinical and histopathological presentation including clinico-pathological correlations.

**Key words:** nipple adenoma – histopathology – differential diagnostics

## LITERATURA

1. ANSARI, MS., TAGHIZADEH FAZLI, J., EHSANI, A. Dermoscopy of nipple adenoma. *Clin Case Rep.*, 2020, 8 (12), p. 3254-3256.
2. HODA, SA., BROGI, E., KOERNER, FC. et al. *Rosen's Breast Pathology*. 4<sup>th</sup> Edition. Philadelphia, PA: Lippincott Williams and Wilkins, 2014, p. 126-138. ISBN 978-1-4511-7653-7.
3. LIAU, JY., LEE, YH., TSAI, JH. et al. Frequent PIK3CA activating mutations in nipple adenomas. *Histopathology*, 2017, 70 (2), p. 195-202.
4. SPOHN, GP, TROTTER, SC., TOZBIKIAN, G. et al. Nipple adenoma in a female patient presenting with persistent erythema of the right nipple skin: case report, review of the literature, clinical implications, and relevancy to health care providers who evaluate and treat patients with dermatologic conditions of the breast skin. *BMC Dermatol.*, 2016, 16 (1), 4.
5. *Breast Tumours*. 5th Edition. Oxford, England: International Agency for Research on Cancer, 2019, p. 182-183. ISBN 978-9-2832-4500-1.

Do redakce došlo dne 6. 4. 2021.

Adresa pro korespondenci:

MUDr. Dana Šmejkalová

Dermatovenerologická klinika 1. LF UK a VFN

U Nemocnice 499/2

128 00 Praha 2

e-mail: dana.smejkalova@vfn.cz



# Česká lékařská společnost J. E. Purkyně, z. s.



Potřebujete uspořádat konferenci, seminář nebo společenské setkání?

Využijte ideální školicí prostory v Lékařském domě České lékařské společnosti J. E. Purkyně. K dispozici je vám moderní přednáškový sál s dalšími prostory, možnost občerstvení a menší konferenční místnost.

