

Mnohočetné papuly na tvářích. Stručný přehled

Důra M., Petráčková M., Štork J.

Dermatovenerologická klinika 1. LF UK a VFN, Praha
přednosta prof. MUDr. Jiří Štork, CSc.

Čes-slov Derm, 98, 2023, No. 3, p. 160–162

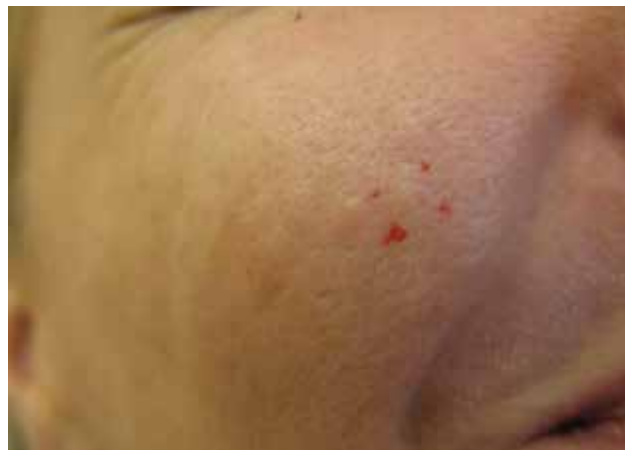KLINICKÝ PŘÍPAD

Pacientkou byla 44letá žena, jejíž otec zemřel v 63 letech na akutní leukémii; matka, bratr a sestra se léčí s hypofunkcí štítné žlázy, u sestry byl zjištěn trombofilní stav na podkladě Leidenské mutace. Obě pacientčiny děti trpí atopickým ekzémem, u syna byla zjištěna hypofunkce štítné žlázy, autismus a arachnoideální cysta. V osobní anamnéze pacientky figuruje atopický ekzém, bronchiální astma, stacionární lineární frontoparietální morfea trvající 23 let a neuropatie dolních končetin. Před 3 lety byl u pacientky diagnostikován invazivní duktální karcinom levého prsu léčený aktinoterapií, chemoterapií, bilaterální ablací prsou a následnou adjuvantní cílenou terapií neratinibem. Před jedním rokem byla provedena preventivní hysterektomie a bilaterální adnexektomie. Pacientka je přenašečkou Wilsonovy choroby a nositelkou heterozygotní kombinované trombofilní mutace genu MTHFR (methylen-tetrahydrofolát-reduktáza). Celková léčba zahrnuje cílený lék neratinib, antiestrogen letrozol, gabapentin a paroxetin při panické úzkosti.

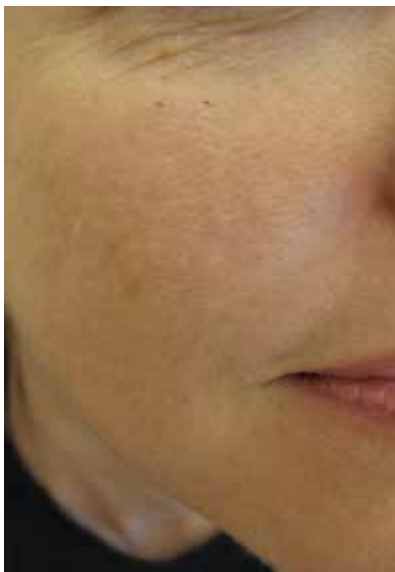Pacientka se dostavila pro přítomnost tuhých projevů na tvářích, které se objevily 3 měsíce po ošetření ji-

zev po akné frakčním CO₂ laserem a „peelingové“ léčbě před 10 lety. Projevy byly bez subjektivních příznaků, nepřibývaly, byly stacionární.

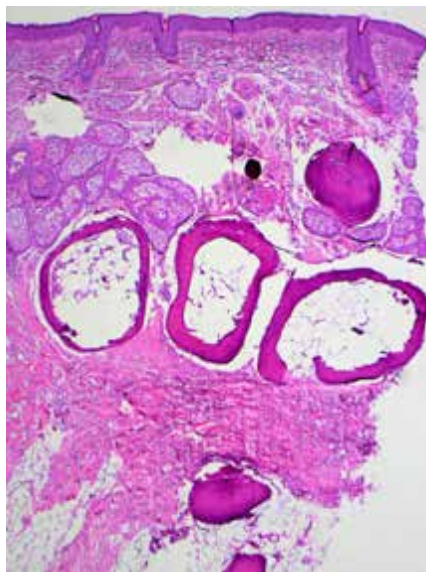
Při objektivním vyšetření byly na tvářích přítomné drobné, málo zřetelné tuhé papulky barvy kůže průměru kolem 2 mm (obr. 1, 2). Provedena byla excize jedné z papul na pravé tváři (obr. 3, 4).



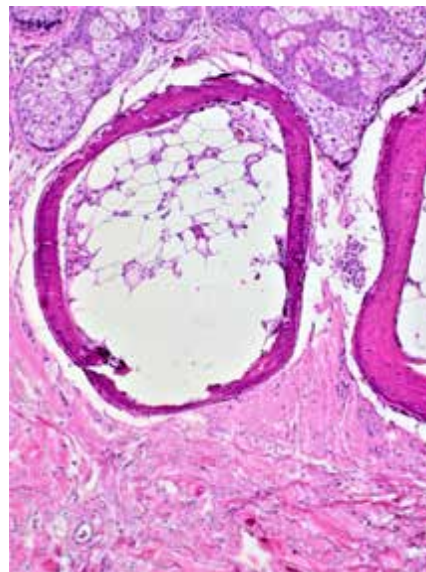
Obr. 2



Obr. 1



Obr. 3



Obr. 4

HISTOPATOLOGICKÝ NÁLEZ

Epidermis je beze změn. Ve středním a dolním koriu a v podkožní tukové tkáni jsou zastíženy drobné osteomy, některé z nich tvořící prstenec s centrálními lalůčky tukové tkáně napodobující kostní dřev. Osteomy jsou tvořeny jak lamelární kostí s přítomností osteocytů, tak osteoidem s periferním lemem osteoblastů (viz obr. 3, 4).

Závěr

Mnohočetný miliární osteom kůže.

PRŮBĚH

Pacientka byla poučena o benigní povaze onemocnění. Vzhledem k mnohočetným projevům a jejich přítomnosti i v podkožní tukové tkáni by léčba u naší pacientky byla problematická a nebyla indikována.

DISKUSE A STRUČNÝ PŘEHLED

Mnohočetné papuly na tvářích – mnohočetný miliární osteom kůže. Stručný přehled

Patologické ukládání solí vápníku v kůži či v podkoží probíhá procesem kalcifikace či osifikace. Při procesu osifikace dochází k tvorbě kostěných struktur, ať už ve formě osteoidu tvořeného osteoblasty či ve formě zralé lamelární kosti s vytvořeným Haversovým systémem. Tato osifikace je desmogenního (intramembranózního) typu, tedy bez předchozí přítomnosti chrupavky. Kostěné formace vytvořené patologickou osifikací v kůži jsou označovány jako osteoma cutis.

Osteoma cutis (OC) vzniká buďto primárně (bez zjevné příčiny či v souvislosti s genetickými abnormalitami) nebo častěji sekundárně (v terénu traumatu, zánětlivého či nádorového procesu). Může vykazovat solitární či mnohočetný výskyt [5]. Klasifikaci OC shrnuje tabulka 1.

Specifickými typy OC je kongenitální nebo získaný plakovitý („plate-like“) OC a mnohočetný miliární OC.

Mnohočetný miliární osteom kůže (MMOC) je extrémně vzácné onemocnění vyznačující se přítomností mnohočetných drobných asymptomatických papul barvy kůže průměru několika milimetrů lokalizovaných v koriu či podkoží v oblasti obličeje, zejména tváří, čela a brady.

Poprvé bylo toto onemocnění popsáno v roce 1864 Virchowem a ve starší literatuře nese název *osteosis cutis multiplex faciei* [5, 7]. Častěji jsou postiženy ženy středního věku s anamnézou akné a světlým fototypem kůže (I–II podle Fitzpatricka). U mužů se projevy vyskytují poněkud častěji též na krku a hrudníku [3]. Při současné terapii tetracyklinovými antibiotiky může dojít k impregnaci osteomů a k jejich barevným změnám [1].

Etiopatogeneze tohoto onemocnění je neznámá, zvažována je osteoblastická metaplazie kožních fibroblastů [4]. Spouštěčem může být chronický zánět (např. akné), trauma či např. předchozí spálení sluncem [4]. Pravděpodobně je tedy možný vznik MMOC jak primárně, tak sekundárně.

MMOC nemá charakteristický dermatoskopický obraz [4]. V diagnostice může pomoci sonografie, RTG či CT. Vysoká denzita osteomů při radiologickém vyšetření může vést k jejich náhodnému nálezu [5].

Histopatologicky je prokazována přítomnost amorfního osteoidu s periferním lemem osteoblastů či zralé lamelární kosti ve formě eozinofilní matrix s přítomností osteocytů v lakunách. V případě větších ložisek může být vyjádřen koncentrický Haversův systém s cementovými liniemi [6]. Vzhledem k tvrdosti osteomu je nutno pamatovat na riziko „vydrolení“ kostěných struktur z parafinového řezu při zpracování tkáně. V histopatologickém obrazu jsou v takovém případě přítomny pouze prázdné prostory. V případě problematického zpracování tvrdé tkáně je možno užít techniky jejího odvápnění.

V diferenciální diagnostice zvažujeme calcinosis cutis, epidermoidní cysty, komedonické akné, adnexální nádory, neurofibromy, lupus miliaris disseminatus faciei či sarkoidózu [5].

V terapii MMOC na prvním místě figuruje chirurgická léčba, zejména incize s následnou extrakcí, dermabrazí, kyretáží či elektrodesikací [2, 4]. Terapie laserem a lokálními retinoidy byla publikována s rozporuplnými závěry [1].

Tabulka 1. Klasifikace osteoma cutis (patologické osifikace v kůži)

Primární osteoma cutis	solitární osteoma cutis
	mnohočetný osteoma cutis
	mnohočetný miliární osteoma cutis*
	kongenitální či získaný plakovitý (plate-like) osteoma cutis
	osteoma cutis v souvislosti s genetickými abnormalitami (např. Albrightova hereditární osteodystrofie)
Sekundární osteoma cutis	zánětlivá etiologie (např. akné, dermatomyositis)
	nádorová etiologie (např. pilomatrixom, bazocelulární karcinom)
	traumatická etiologie (např. jizva, popálenina)

(upraveno podle [5])

*Vznik je možný jak primárně, tak sekundárně.

SOUHRN**Mnohočetné papuly na tvářích – mnohočetný miliární osteom kůže. Stručný přehled**

Autoři uvádí případ 44leté ženy s přítomností mnohočetných tvrdých papul na tvářích, které vznikly před 10 lety po ošetření jizev po akné frakčním CO₂ laserem. Histopatologické vyšetření prokázalo mnohočetný miliární osteom kůže. Diskutována je problematika patologické osifikace v kůži a klasifikace kožních osteomů.

Klíčová slova: mnohočetný miliární osteom kůže – osifikace – histopatologie – klasifikace

SUMMARY**Multiple Papules on the Cheeks – Multiple Miliary Osteoma Cutis. Minireview**

The authors report the case of a 44-year-old woman with the presence of multiple firm papules on her cheeks, which appeared 10 years ago after treatment of acne scars with a fractional CO₂ laser. Histopathological examination revealed multiple miliary osteoma cutis. Pathological ossification in the skin and the classification of cutaneous osteomas are discussed.

Key words: multiple miliary osteoma cutis – ossification – histopathology – classification

LITERATURA

1. AGUINAGA, F., TROPE, B., PIÑEIRO-MACEIRA, J. et al. Miliary osteoma cutis: a case report. *Case Rep Dermatol Med*, 2014, 2014, 347829.
2. ALTMAN, JF., NEHAL, KS., BUSAM, KJ. et al. Treatment of primary miliary osteoma cutis with incision, curettage, and primary closure. *J Am Acad Dermatol*, 2001, 44 (1), p. 96–99.
3. DUARTE-SUMMERS, A., BISTLINE, A., PATEL, V. et al. A rare presentation of secondary multiple miliary osteoma cutis. *JAAD Case Rep*, 2023, 33, p. 84–86.
4. MORO, F., RICCI, F., PENNACCHIA, I. et al. A case of miliaris osteoma cutis in a male: Dermoscopic findings and microablation treatment. *Dermatol Ther*, 2019, 32 (5), e13046.
5. NIEBEL, D., POORTINGA, S., WENZEL, J. Osteoma cutis and calcinosis cutis: “similar but different”. *J Clin Aesthet Dermatol*, 2020, 13 (11), p. 28–31.
6. PATTERSON, JW. *Weedon's Skin Pathology*. 4th Edition. Philadelphia: Churchill Livingstone Elsevier, 2016; p. 430. ISBN 978-0-7020-5183-8.
7. VIRCHOW, R. Die krankhaften Geschwülste. Vol. 2. Berlin, Germany: Hirschwald 1864:103.

Do redakce došlo dne 15. 5. 2023.

Adresa pro korespondenci:

MUDr. Miroslav Důra, Ph.D.

Dermatovenerologická klinika 1. LF UK a VFN

U Nemocnice 499/2

128 00 Praha 2

e-mail: miroslav.dura@vfn.cz