

Autoimunitní puchýřnatá onemocnění část II: Subepidermální autoimunitní bulózní dermatózy

Jedličková H.

I. dermatovenerologická klinika FNUSA a LF Masarykovy univerzity, Brno
přednostka prof. MUDr. Hana Jedličková, Ph.D.

SOUHRN

Autoimunitní puchýřnatá onemocnění (AIBD – autoimmune bullous dermatoses) jsou vzácná, potencionálně letální onemocnění kůže a sliznic. Podle roviny tvorby puchýře je dělíme na skupinu pemfigu s tvorbou intraepidermálního puchýře a skupinu s tvorbou subepidermálního puchýře, do které patří bulózní pemfigoid, pemphigoid gestationis, slizniční jizvící pemfigoid, lineární IgA dermatóza (LABD), epidermolysis bullosa acquisita (EBA) a dermatitis herpetiformis (DHD). Subepidermálním AIBD je věnován tento přehled se zaměřením na aktuální diagnostiku a doporučené postupy terapie. Jednotlivá onemocnění se odlišují cílovými autoantigeny, četností, klinickým obrazem, odpovědí na terapii i prognózou. Velmi důležitá je komplexní diagnostika, která rozliší jednotlivé typy onemocnění a určí nejlepší terapeutický postup.

Klíčová slova: bulózní pemfigoid – pemphigoid gestationis – slizniční jizvící pemfigoid – lineární IgA dermatóza – epidermolysis bullosa acquisita – dermatitis herpetiformis – diagnostika – terapie

SUMMARY

Autoimmune Bullous Diseases Part II: Subepidermal Autoimmune Bullous Dermatoses

Autoimmune bullous dermatoses (AIBD) are rare, potentially fatal diseases of the skin and mucous membranes. According to the level of blister formation, we divide them into the group of pemphigus with intraepidermal blister and the group with subepidermal blister, which includes bullous pemphigoid, pemphigoid gestationis, mucous membrane pemphigoid, linear IgA dermatosis, epidermolysis bullosa acquisita and dermatitis herpetiformis. This review discusses subepidermal AIBD, with a focus on current diagnostics and recommended therapy. Individual diseases are distinguished by target autoantigens, frequency, clinical picture, response to therapy and prognosis. It is very important to have comprehensive diagnostics that differentiates the individual types of the disease and determines the best therapeutic procedure.

Key words: bullous pemphigoid – pemphigoid gestationis – mucous membrane pemphigoid – linear IgA dermatosis – epidermolysis bullosa acquisita – dermatitis herpetiformis – diagnosis – therapy

Čes-slov Derm, 98, 2023, No. 4, p. 183–195

ÚVOD

Autoimunitní puchýřnatá onemocnění (AIBD – autoimmune bullous dermatoses) jsou vzácná, potencionálně letální onemocnění kůže a sliznic. Podle roviny tvorby puchýře je dělíme na dvě skupiny, skupinu pemfigu s tvorbou intraepidermálního puchýře a skupinu s tvorbou subepidermálního puchýře – pemfigoidy a příbuzná onemocnění. Subepidermálním onemocněním (SAIBD), do kterých řadíme onemocnění ze skupiny pemfigoidu (bulózní pemfigoid (BP), pemphigoid gestationis (PG), slizniční jizvící pemfigoid (CP/MMP), lineární IgA dermatózu (LABD), epidermolysis bullosa acquisita (EBA) a dermatitis herpetiformis (DHD), je věnován tento přehled se zaměřením na diagnostiku a terapii onemocnění (tab 1).

Etiopatogeneze

Subepidermální puchýř vzniká následkem zánětu, který je spouštěn navázáním autoprotilátek na cílové antigeny v junkční zóně, tj. v oblasti bazálních keratinocytů, bazální mebrány a přilehlého koria. Tyto antigeny jsou součástí adhezivních komplexů – hemidesmosomů, které jsou klíčové pro soudržnost epidermis s korigem (obr. 1., viz tab. 1). Jejich mutace vedou k hereditárním onemocněním ze skupiny epidermolýz.

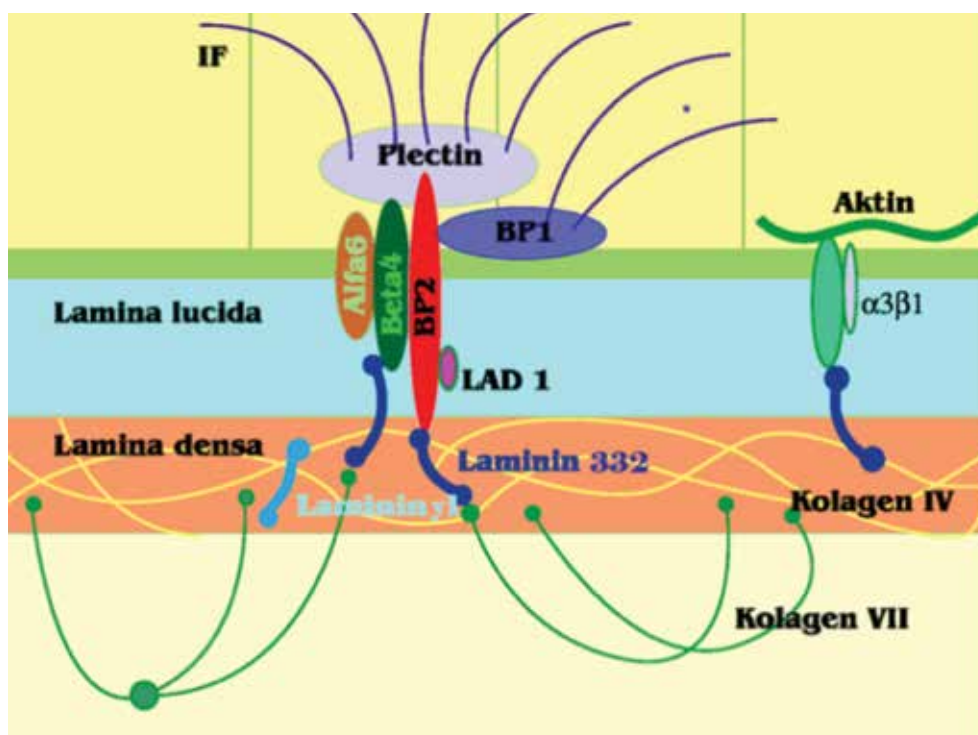
Diagnostika

Diagnóza je stanovena na základě klinického obrazu, histologického a imunofluorescenčního (IF) vyšetření a vyšetření autoprotilátek v séru (tab. 2). Vždy je třeba pozitivita minimálně dvou kritérií, nesmí chybět průkaz protilátek přímou imunofluores-

Tabulka 1. Autoimunitní subepidermální bulózní onemocnění

Subepidermální AIBD	Hlavní cílové antigeny	Typická lokalizace	Poznámka
Bulózní pemfigoid (BP)	BP 180 (kolagen XVII), BP 230	trup, končetiny	nejčastější AIBD
Pemfigoid gestationis (PG)	BP 180 (BP 230)	břicho, kolem pupku, stehna	těhotenská varianta BP
Jizvící pemfigoid slizniční (CP/MMP)	BP 180, laminin 332, $\alpha 6\beta 4$ integriny	dutina ústní, nazofarynx, larynx, ezofagus, spojivka, genitál	slizniční forma
Jizvící pemfigoid Brunsting-Perry	BP180, BP230, laminin 332	hlava, krk, horní třetina trupu	kožní forma
Lineární IgA dermatóza (LABD)	97kD (LAD97), 120kD(LAD-1) – odštěpené distální části BP180	anulární projevy trup, horní končetiny	IgA protilátky, dětská a dospělá forma
Anti-laminin gama1 pemfigoid (anti p200 pemfigoid)	laminin gama1 (p200)	jako BP či EBA	vzácný
Epidermolysis bullosa acquisita (EBA)	kolagen VII (alfa řetězec 290kD, NC1 doména 145 kD)	místa mechanicky namáhaná, dutina ústní	klasická, slizniční a zánětlivá forma zaměnitelná s BP
Dermatitis herpetiformis Duhring (DHD)	epidermální/tkáňová transglutamináza tTG/TG3, tTG/TG2, deamidovaný gliadin, endomyzium,	lokty, kolena, hranice vlasová, gluteální oblast	asociace s celiakií, IgA protilátky

NC1 – nekolagenní doména 1 kolagenu VII, LAD-1 – Ladinin, protein kotvících fibril



Obr. 1. Schéma hemidesomomu a bazální membrány epidermis (Jedličková, volně podle Borradoriho)

cenční metodou nebo sérologicky. Pro průkaz histologický a imunofluorescenční (IF) je zásadní správný odběr vzorku. Pro **histologické** vyšetření je důležité zachycení stropu puchýře, odebírá se proto buď malý puchýřek, nebo okraj většího puchýře se zdravou kůží okolí.

Pro **přímé IF (PIF)** vyšetření kůže a sliznic je nevhodnější perilezionální tkáň, kde jsou detekovatelné protilátky. Vhodný je tedy odběr ze dvou míst, např.

4mm průbojníkem. Vyšetření se provádí na zmražené tkáni, pro transport je možná fixace N-ethylmaleimidem (Michelovo medium), do 24 hodin lze použít i fyziologický roztok. Standardně se používají FITC (fluorescein-5-isothiokyanát) značené protilátky proti lidskému IgG, IgA, a C3 složce komplementu, které se ukládají v linii podél bazální membrány (BM), IgM a fibrinu. Lineární uložení mohou mít několik typů, při zvětšení 400krát lze v řadě případů podle tvaru li-

Tabulka 2. Diagnostický postup

Klinické podezření na SAIBD	postižení sliznic, pevné puchýře na kůži, eroze, fixovaná urtika, drobné puchýřky v predilekcích u DHD
Histologické vyšetření biopsie z drobného nebo okraje čerstvého puchýře	subepidermální puchýř, eozinofily (neutrofil, lymfocyty) v zánětlivém infiltrátu
Přímá imunofluorescenční metoda biopsie z perilezionální tkáně	protilátky antiIgG/IgA, C3 v linii na bazální membráně (n, u typ linie), precipitáty u DHD
Sérologické vyšetření cirkulujících autoprotilátek nepřímou imunofluorescenční metodou	opičí ezofagus s detekcí linie na bazální membráně, přesnější solí dělená kůže (SSS), možnost zjištění titru protilátek, na buněčných substrátech i možnost detekce protilátek proti BP180 NC16A, BP230, nově lamininu 332, EMA
ELISA – komerčně dostupná u některých jednotek	protilátky proti BP180 NC16A, BP230, kolagenu VII, tTG, deamidovanému gliadinu
Imunoblot, imunoprecipitace	méně časté antigeny na specializovaných pracovištích (mimo ČR)
Další Pseudonikolského fenomén – rozšíření tlakem puchýře do stran epidermis	neprovádí se, nevýznamný

EMA – antiendomyziální protilátky

nie odlišit EBA, která vykazuje tzv. „u“ typ linie, oproti u pemfigoidu běžnějšímu typu „n“ [29]. Samotná detekce IgA protilátek ukazuje na LABD či DHD. IgM může být součástí imunokomplexů, vzácně se ukládá lineárně. Fibrin, jako tkáňové „lepidlo“, je detekován nespecificky v místech poškození. IF má výpovědní hodnotu jen u čerstvé léze, nesmí být odtržen kryt puchýře. Ve starších projevech je ukládání imunoreaktantů nespecifické.

Sérologické vyšetření cirkulujících autoprotilátek je nezbytnou součástí diagnostiky. Mělo by se provádět vstupně a pak minimálně jedenkrát za rok u aktivního onemocnění.

Klasickou metodou je **nepřímé imunofluorescenční vyšetření (NIF)**. Používá se několik typů substrátů, nejčastěji opičí ezofagus, citlivější je vyšetření na solí dělené kůži (SSS). Nově jsou k dispozici i transfekované buňky či přímo antigeny fixované na sklo. Detekují se IgG, případně IgA autoprotilátky. Senzitivita vyšetření se liší u jednotlivých onemocnění a u různých substrátů. Nejvyšší je u BP, až 90% na SSS, 80% na opičím ezofagu. U ostatních jednotek je 40–60%. Dle titru lze posuzovat aktivitu onemocnění i reakci na terapii.

ELISA vyšetření detekuje protilátky přímo proti hlavním epitopům, je velmi citlivé, nezachytí ale protilátky proti vzácnějším epitopům. Komerční ELISA vyšetření je již v České republice dostupné, provádí ho několik laboratoří, mělo by být provedeno u každého pacienta spolu s NIF. Dostupná je detekce protilátek proti antigenům BP180 NC16A, BP230, kolagenu VII, transglutamináze a gliadinu.

Dalšími možnými metodami detekce autoprotilátek jsou imunoblot a imunoprecipitace.

CAVE

PIF a NIF jsou komplementární metody. Bez PIF a/ nebo serologického vyšetření nelze stanovit diagnózu!

Terapie

V popisu terapie vycházíme především z recentních Doporučených postupů EADV, které byly publikovány u pemfigoidu bulózního, jizvického a dermatitis herpetiformis, s drobnými úpravami, které reflektují aktuální situaci v České republice [6, 11, 24, 25]. Léčbu by měl zahajovat a vést dermatolog specializovaný na terapii autoimunitních kožních onemocnění, se znalostí imunosupresivní terapie. Udržovací terapii je možno realizovat i u sektorového dermatologa s konzultacemi specializovaného pracoviště.

BULÓZNÍ PEMFIGOID

Bulózní pemfigoid (BP) je v současnosti nejčastější AIBD, jehož incidence se za posledních dvacet let výrazně zvýšila. Silně svědivé onemocnění s tvorbou puchýřů, ovlivňující kvalitu života a přežití nemocných.

Incidence: odhaduje se na 6–43/mil. obyvatel, zvláště v Evropě v posledních letech stoupá, v populaci starší 75 let až na 200/mil. obyvatel [6, 18].

Věk a pohlaví: BP je typické onemocnění senia, při vzniku onemocnění jsou pacienti starší 70 let, průměrný věk je 80 let. Ve středním věku a u dětí je toto onemocnění vzácné.

Mortalita je 2–3krát vyšší v porovnání se stejně starou populací, první rok po začátku onemocnění přežívá jen 62–76 % pacientů [14, 18].

Genetické faktory: U BP byla identifikována řada polymorfismů v HLA komplexu II třídy, které souvisí s prezentací antigenu specifickému T lymfocytu. Nejčastěji je detekována alela HLA-DQB1 0301 [1].

Spouštěcí faktory a asociovaná onemocnění

Onemocnění je výrazně asociováno s degenerativními neurologickými onemocněními jako Alzheimerova cho-

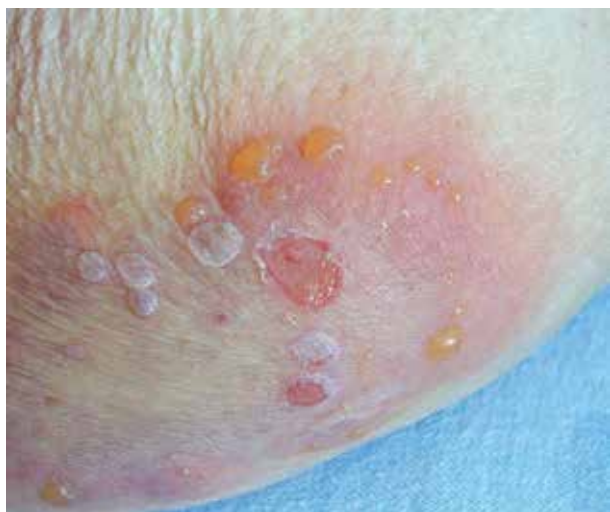roba, Parkinsonova nemoc, parézy po cévních mozkových příhodách, roztroušená skleróza aj. Asi u 10–13 % případů je asociována s neoplazií, především karcinomy prostaty, prsu a střeva a paraproteinemiemi [3, 16, 26]. Známa je indukce léky, popsáno je několik desítek léků (ACE inhibitory, diuretika, betablokátory, NSAID – diklofenak, peniciliny, neuroleptika, vakcíny, anti TNF-preparáty), nově jsou důležitými spouštěči gliptiny – **inhibitory dipeptidyl peptidázy 4**, podporující endogenní sekreci glukagon like peptidu-1 a na glukóze závislého insulinotropního polypeptidu (inkretinů) a **checkpoint inhibitory** (inhibitory kontrolního bodu) nivolumab, pembrolizumab, používané v terapii onkologických onemocnění [6]. Indukce BP byla popsána po vakcinaci na chřipku, tetanus, HZV, prasečí chřipku, hepatitidu B, po hexavakcině (záškrť, tetanus, dávivý kašel, dětská obrna, haemophilus influenzae typu b, hepatitida B) [5, 23], nově i po vakcině proti covid-19 [20].

Etiopatogeneze

Po iniciálním stimulu, na kterém se podílejí mechanismy molekulární podobnosti, alterace cílového antigenu, ztráta tolerance, autoreaktivní T- a B lymfocyty spouštějí tvorbu IgG a IgE autoprotilátek proti antigenům hemidesmozomů. Antigen BP1/BP230 o molekulové hmotnosti 230 kD je uložen v hemidesmozomu intracelulárně, antigen BP2/BP180/kolagen XVII o molekulové hmotnosti 180 kD je transmembránový protein, proti jehož nekolagenní doméně NC16A jsou zaměřeny autoprotilátky u většiny případů BP. Zánětlivá reakce za účasti komplementu, působků keratinocytů, mastocytů, eozinofilů a neutrofilů jako IL5, IL6, IL8, TNF alfa, eotaxin, eozinofilní bazické toxiny, MM9, elastázy, volné kyslíkové radikály a EET (eozinofilní extracelulární pasti) vede k poškození bazální membrány a tvorbě subepidermálního puchýře [10].

Klinický obraz a charakteristika podtypů

Typické jsou pevné, někdy hemoragické buly na červené, infiltrované spodině. Jasně predilekce nejsou,



Obr. 2. Bulózní pemfigoid

ale puchýře často bývají na předních stranách steh a na vnitřních stranách předloktí. Postižená kůže silně svědí. Puchýře se hojí bez jizev a milíí.

Je popsána i řada dalších projevů, důležité je, že asi ve 30 % onemocnění nezačíná puchýři. Pro prebulózní/non-bulózní pemfigoid jsou typické projevy tzv. fixované urtiky, které mohou vytvářet anulární či geografické konfigurace (obr. 2, 3). Projevy mohou imitovat svrab nebo mikrobiální ekzém, prurigo nodularis, erythema multiforme. Puchýře mohou být drobné jako u dermatitis herpetiformis, dyshidrotické při postižení dlaní a plosek, lokalizované, např. v okolí jizev, stomií, na bérkách. Sliznice jsou postiženy pouze v 10–20 %, především dutina ústní a genitál.

Pro klinické hodnocení onemocnění se používá skórovací systém BPDAl (**bullous pemphigoid disease area index**), který prochází validací. Mírný pemfigoid má hodnotu BPDAl < 20, střední BP má BPDAl ≥ 20 < 57. Těžký BP má BPDAl ≥ 57. Dalším nástrojem je hodnocení lékařem – IGA (Investigator's global assessment).

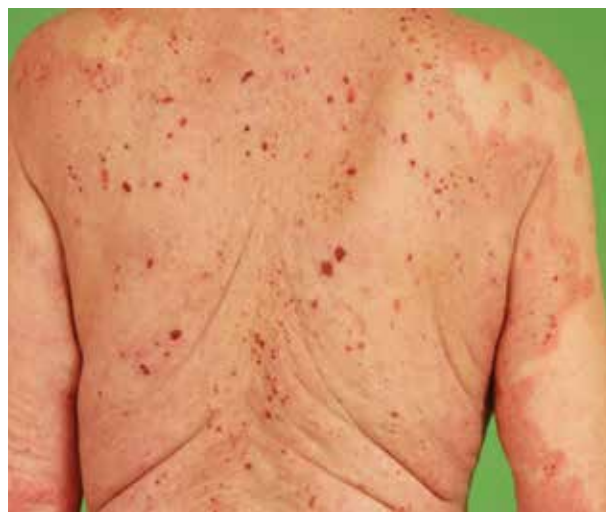Laboratorní vyšetření

Histologické vyšetření

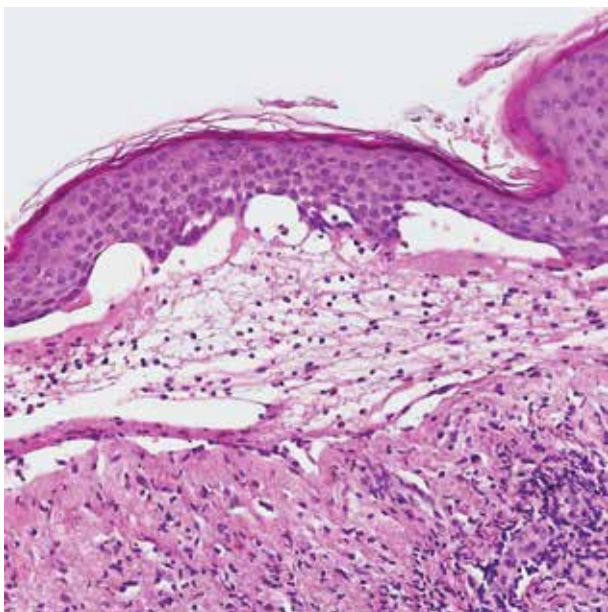
U BP nacházíme subepidermální puchýř, vyplněný fibrinem a zánětlivým infiltrátem s převahou eozinofilů, s příměsí neutrofilů a lymfocytů. Skladba infiltrátu je podobná i v korigu (obr. 4) Prebulózně nacházíme eozinofilní spongiózu, eozinofilní infiltráty v korigu. Ve starším puchýři můžeme nacházet reepitelizaci ve spodině, která může imitovat intraepidermální puchýř. Pokud je infiltrát chudý, připadá v úvahu CP nebo EBA, při prevaze neutrofilů je nutno vyloučit LABD a DHD.

Přímá IF: Depozita IgG, C3 v linii na bazální membráně („n“ typ linie) – obr. 5.

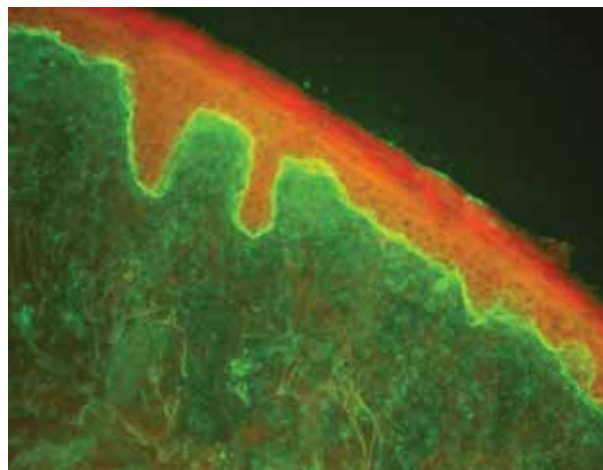
Sérologické vyšetření: nepřímá IF detekce protilátek proti BM, BP180 NC 16A, BP230. ELISA protilátky proti BP180 NC 16A, BP230, viz tab. 2, tab. 3.



Obr. 3. Bulózní pemfigoid



Obr. 4. Bulózní pemfigoid, subepidermální puchýř, H+E (jfeit atlases)



Obr. 5. Bulózní pemfigoid, linie s C3, PIF

Terapie

Cílem léčby je kompletní remise u lehčích forem onemocnění, případně remise na minimální udržovací terapii, u pacientů se závažnými komorbiditami zlepšení kvality života a zachování očekávané délky přežití. Ve strategii léčby je důležitá optimalizace terapie vzhledem k věku a komorbiditám pacienta.

Mírný a lokalizovaný pemfigoid

Tito pacienti by měli být léčeni silnými lokálními kortikosteroidy (klobetasol propionát 0,05%) na postižená místa jednou denně.

Středně těžký pemfigoid

Silné lokální kortikosteroidy (KS) plošně 1–2krát denně a/nebo systémové kortikosteroidy (KS) v dávce

0,5 mg/kg/den. Měly by se vysadit či snížit na udržovací dávku 0,1 mg/kg/den do čtyř až šesti měsíců od zahájení terapie.

Ve druhé linii lze použít dapson nebo tetracyklin (doxycyklin).

Těžký pemfigoid

Lokální terapie klobetasol propionát krém/mast 0,05 %, 30–40 g denně, 2krát denně. Terapie je výhodná pro minimální systémové účinky KS, nicméně je náročná na ošetřující personál, proto se v reálné péči příliš neprosadila.

Systémová kortikosteroidní terapie v dávkách 0,5–0,75mg/kg/den prednisonu. Kombinuje se s terapií lokální. Vysazení kortikosteroidů se doporučuje po šesti měsících, případně je možné ponechat udržovací dávku 0,1 mg/kg/den. V případě relapsu se zvyšuje dávka na předchozí úroveň.

Adjuvantní imunosupresivní terapie se používá pro „kortikošetřící“ účinek. Při kontraindikacích kortikosteroidů při závažných komorbiditách (těžký diabetes, osteoporóza, demence apod.) lze použít i samostatně, efekt ale nastupuje pomaleji.

Tabulka 3. Vyšetření nepřímou IF

Nepřímá IF – substráty opičí ezofagus, játra, primátí SSS, lidský pupečník, transfekované buňky, rekombinantní antigeny (biochip), krysí ledvina, játra aj.	IgG/IgA
Bulózní pemfigoid (BP)	BM+, SSS strop puchýře +, BP230, BP180 NC 16A
Pemphigoid gestationis (PG)	málo citlivé (přidává se čerstvý komplement)
Jizvící pemfigoid slizniční, kožní (CP/MMP)	BM+, SSS strop + (BP180, alfa6beta4 integrin) i dno (laminin 332)
Lineární IgA dermatóza (LABD)	Málo citlivé, SSS strop+ (LAD) i dno + (kolagen VII)
Anti-laminin gama1 pemfigoid (anti p200 pemfigoid)	SSS dno puchýře + (p200)
Epidermolysis bullosa acquisita (EBA)	SSS dno + (kolagen VII), NC1
Dermatitis herpetiformis Duhring (DHD)	IgA antiendomyziální protilátky (EMA) + protilátky proti retikulinu (ARA)

SSS – solí dělená primátí kůže, BM – bazální membrána, BP230 a 180 – antigeny bulózního pemfigoidu

Azathioprin (AZA) 1–3 mg/kg/den, dle snášenlivosti, která souvisí s aktivitou TPMT (thiopurinmethyltransferázy). CAVE u starších pacientů často dochází k útlumům kostní dřeně.

Mykofenolát mofetil (MMF) 1–2 g/den.
 Mykofenolová kyselina 1,44 g/den.
 Metotrexát 5–12,5 mg/týden p. o., i. m.
 Dapson do 1,5 mg/kg/den, i v kombinaci s KS
 Tetracyklin – doxycyklin 200 mg/den samotný nebo s nikotinamidem, v kombinaci s lokálními či systémovými KS. Monoterapie nemá dostačující účinek.

Cyklosporin A – vzhledem k toxicitě a neprokázané efektivitě není doporučován.

Alternativní terapie BP

Vzácně se nezdaří dosáhnout kontroly onemocnění v několika týdnech, popisovány jsou další možnosti s neprokázaným benefitem jako podání intravenózních imunoglobulinů či použití protilátek anti-CD20, jako je rituximab [9]. V jednotlivých případech byly použity další biologické přípravky jako anti-IgE monoklonální protilátka omalizumab a anti-IL-4 R α monoklonální protilátka dupilumab, jejich efekt též zatím nebyl prokázán ve větších studiích.

Podpurná terapie je důležitou součástí péče. Při superinfekcích se podávají antibiotika, antimykotika. U BP jsou často efektivní antihistaminika v tlumení pruritu, důležitá je prevence osteoporózy a antiulceróza při terapii KS, nutriční podpora. Lokálně ložiska ošetřujeme antiseptickými roztoky, podpurně antibiotiky, důležité je nebolestivé krytí ran, např. silikonovými neadhezivními mřížkami.

Do dutiny ústní používáme antiseptické a hojivé vyplachy (šalvěj, chlorhexidin), kortikosteroidy v roztoku či orální pastě.

Doporučeno je očkování proti chřipce, covid-19, pneumokoku, tetanu. Kontraindikovány jsou živé vakcíny u celkové imunosupresivní terapie [2]. Přeočkování na covid-19 je nutno zvážit dle aktuální situace. Pokud pacient popisuje vzplanutí AIBD po předchozím očkování, další již nepodáváme.

Nové možnosti terapie se zkoumají v několika probíhajících klinických studiích u BP s biologickými přípravky, jako je anti IL17 protilátka – ixekizumab, protilátka proti FcRn (neonatal FcReceptor) – efgartigimod, bertilumab – protilátka proti eotaxinu a modulátor inflamazomu AC 203 [15, 26].

PEMPHIGOID GESTATIONIS

Jedná se o vzácnou variantu pemfigoidu, která je vázána na těhotenství. Začíná na konci druhého nebo v třetím trimestru těhotenství nebo krátce po porodu; zpravidla recidivuje v každém dalším těhotenství. Je popsán i u mola hydatidosa a choriokarcinomu, u hormonální antikoncepce [17].

Incidence: 1/1800–50 000 porodů

Genetické faktory: Onemocnění je výrazně asociováno s alelou HLA-DR3 a HLA-DR4.

Asociovaná onemocnění: Perniciózní anémie, thyreopatie – Gravesova nemoc.

Etiopatogeneze: U PG se tvoří IgG protilátky proti několika epitopům, především BP 180 NC16A. BP 180 je exprimován v epitelových buňkách amnionu a v placentě.

Klinický obraz: Svědivé urtikariální, anulární i multifonní projevy se objevují na trupu i končetinách, typicky začínají kolem pupku. V ložiscích se tvoří puchýře. Sliznice nejsou postiženy.

Terapie: Při rozsáhlém onemocnění KS, po porodu možno kombinovat s imunosupresivou.

Laboratorní vyšetření

Histologie: V časných urtikariálních projevech je patrný edém papilárního koria, později subepidermální štěpení, zánětlivý infiltrát, s eozinofily, neutrofilly, lymfocyty, histiocyty.

V přímém IF detekujeme podobný nález jako u BP, vyšší je pravděpodobnost záchytu C3, u nepřímém IF lze zesílit výtěžnost použitím čerstvého komplementu. ELISA může detekovat anti BP180 protilátky.

JIZVÍCÍ PEMFIGOID (CP), SEU SLIZNIČNÍ PEMFIGOID (MMP)

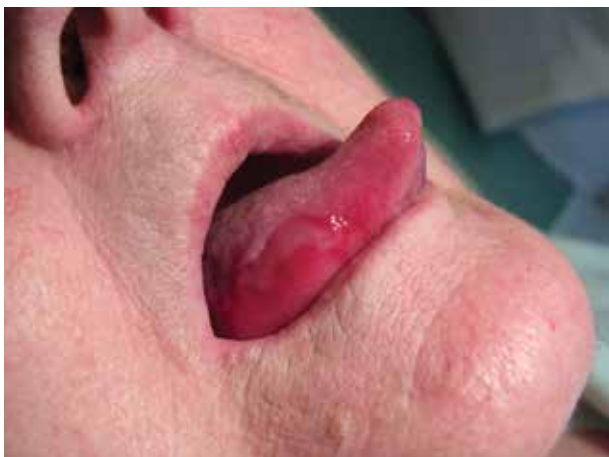Hlavní charakteristikou tohoto onemocnění je jizvení (CP – cicatricial pemphigoid), ačkoliv v soudobé literatuře převažuje označení slizniční pemfigoid („mucous membrane pemphigoid“). Označení slizniční pemfigoid nicméně pomíjí kožní projevy, které se také u tohoto onemocnění vyskytují.

Incidence: 0,9–2,0/mil. obyvatel, věk 60–80 let, častěji ženy.

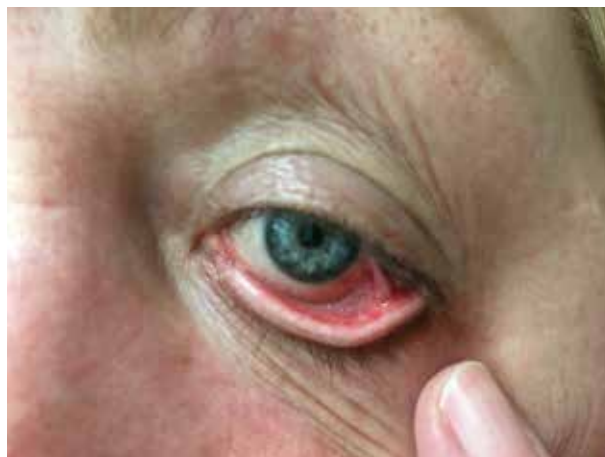Genetické faktory: HLA-DQB1 0301, uvádí se také asociace očního jizvícího pemfigoidu s HLA-DRB1 11 [13].

Spouštěcí faktory a asociovaná onemocnění: CP může být indukován lokální terapií glaukomu, u některých pacientů zjišťujeme přecitlivělost na materiál zubních náhrad, konzervanty zubní hygieny, potravin a pochutiny. Udává se výskyt perniciózní anémie. U anti laminin 332 jizvícího pemfigoidu byla prokázána souvislost s karcinomem žaludku. Asociované malignity se udávají v 11–25 %, onkologický screening je tedy nutný [24]. V lékových asociacích se nyní nově popisuje i indukce gliptiny a check point inhibitory jako u BP [2].

Etiopatogeneze: U CP se tvoří autoprotilátky proti několika antigenům v oblasti bazální membrány – BP180, BP230, lamininu 332, alfa6 integrinu (pouze ústní pemfigoid), beta4 integrinu (pouze oční pemfigoid) [24]. Protilátky jsou třídy IgG, někdy je detekována i pozitivita IgA. Hlavním antigenem je BP180, epitop NC16A, ale i další epitopy na C zakončení, (asi 70 % případů). Lami-



Obr. 6. Slizniční pemfigoid



Obr. 7. Oční pemfigoid

nin 332 je zřejmě hlavním antigenem u postižení faryngu, laryngu a trachey. Pokud jsou detekovány protilátky proti kolagenu VII, jedná se spíše o slizniční variantu EBA.

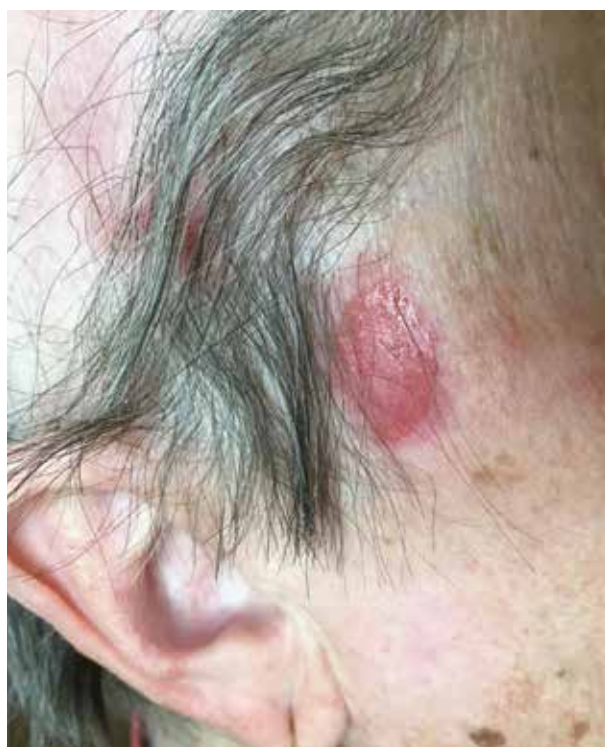Klinický obraz: CP postihuje sliznice s vícevrstevným dlaždicovitým epitelem. V dutině ústní je to gingiva, jazyk, bukální sliznice i patro, nazofarynx, larynx, trachea, ezofagus, zevní zvukovod, glans penis, vulva, vagina, uretra, anus. Důležité je postižení oční spojivky, které se může objevit solitárně jako oční pemfigoid. V dutině ústní se objevují křehké puchýře, po prasknutí pomalu se hojící eroze (obr. 6). U lehčích forem jen afty či deskvamativní gingivitida na dásních. Eroze na epiglotis způsobují chrapot, může být bolestivé polykání. Jizvení vede ke stenózám, které výrazně omezují funkčnost postižených orgánů, dochází ke stenózám jícnu, uretry, vaginy atp. U očního pemfigoidu jsou změny pozvolné, začínají jako keratoconjunctivitis sicca, dále dochází k fibrotizaci a změlnění fornixů víček s entropií a trichiázou (otočení řas do oka), tvorbě symblefar, ke srůstání víček, při nepříznivém průběhu dochází k opacifikaci rohovky a ztrátě zraku (obr. 7).

Varianta **Brunsting-Perry pemphigoid** se objevuje na hlavě a horní třetině trupu – ve kšticí, na obličeji, krku a ve výstrihu. Puchýře často ujdou pozornosti, vznikají eroze s krustami (obr. 8).

Vzhledem k postižení různých lokalit existuje několik skórovacích systémů pro stupeň postižení, komplexní systém specifický pro CP zatím nebyl validován. Jako **mírné** a **střední** se považuje postižení úst a kůže. U **těžkého** CP je postižena jakákoliv lokalita jako spojivka, larynx, farynx, ezofagus, genitál, samotná nebo v kombinaci.

Laboratorní vyšetření

V histologickém vyšetření je často zánětlivý infiltrát minimální, s příměsí eozinofilů a neutrofilů, epidermis se odlučuje i s epitelem adnex. Extrémně obtížná je diagnóza CP na sliznicích, kde je pravidlem špatný odběr vzorku a patolog hodnotí jen spodinu puchýře. Zde bývá hustý lymfocytární infiltrát, zaměnitelný s lichenoidním infiltrátem.



Obr. 8. Brunsting-Perry pemphigoid

Přímá IF: Linie IgG a C3 podél bazální membrány.

Sérologie: NIF na opičím ezofagu je málo citlivá, vyšší citlivost vykazuje SSS, linie může být na stropě i dnu puchýře. Nově je k dispozici biochip k detekci lamininu. ELISA může detekovat protilátky proti BP180, BP 230, detekce dalších antigenů není běžně k dispozici.

Vzhledem k obtížnému průkazu antigenů, kdy dostupná vyšetření mají nízkou senzitivitu, je důležitá diferenciální diagnostika CP. Kromě AIBD zvažujeme polékové erozivní stomatitidy, slizniční lichen, Crohnovu chorobu, lupus erythematosus, alergické reakce, aktinické keratózy, arteficiální dermatitidy, infekce, u očního CP atopickou keratokonjunktivitidu, pterygium spojivky aj.

Terapie

Lokální terapie

U orálního CP se používají kortikosteroidy, ve výplachu, spreji, orální pastě, na dásně je doporučena aplikace v otiskovém nosiči. Adjuvantní terapií jsou antiseptika a protizánětlivá externa. Doporučován je i takrolimus na základě kazuistik. Ten na sliznicích pálí, také není výhodný poměr rizika k benefitu.

U očního pemfigoidu je topická terapie pouze symptomatická. U mírného postižení lze použít KS v kombinaci s tetracykliny podávanými celkově. Používá se cyklosporin a tacrolimus, s částečným efektem. Důležité jsou lubrikanty v kapkách, gelech a mastích, doporučovány jsou i sérové kapky [25].

U genitálního CP byla publikována úspěšná léčba u juvenilního CP lokálními kortikosteroidy [25].

Systémová terapie

Tetracykliny jsou doporučovány pro svůj protizánětlivý a kolagenolytický účinek. Mohou být použity u mírných případů, mají méně nežádoucích účinků než KS, ale i menší efekt. Podává se 100–200 mg/d dlouhodobě i několik měsíců [25].

Dapson je doporučován jako terapie první volby pro mírný a středně těžký CP, v dávce 50–150 mg/den. Před zahájením terapie je doporučeno stanovení hladiny glukoso-6-fosfát dehydrogenázy. U nízkých hladin je zvýšené riziko hemolytické anemie. Dapson může být kombinován s KS, MMF, AZA [25].

Mykofenolát mofetil 2 g/d má prokázanou účinnost u mírného a středně těžkého CP. Přesto nemusí zabránit progresi do těžkého jizvení. Je doporučen jako terapie druhé linie. Může být kombinován s KS lokálními i systémovými [25].

Kortikosteroidy se používají u mírného, středně těžkého i těžkého CP, v dávce 0,5–1,5 mg/kg/d. Mají výborný protizánětlivý účinek, jejich použití v delší terapii je limitováno nežádoucími účinky. Lze je kombinovat s rituximabem a imunosupresivou.

Metotrexát v dávce 7,5–15 mg/týden v monoterapii či v kombinaci s lokálními KS je doporučen v první linii terapie u mírného, středně těžkého a očního CP. Může být kombinován s KS.

Azathioprin 1,5–2 mg/kg/d je možno použít v druhé linii terapie u mírného a středně těžkého CP. Má nižší efekt než ostatní léky, časté jsou nežádoucí účinky.

Rituximab v dávce 2krát 1 g ve 14 dnech je účinný u těžkého a refrakterního CP. Podává se v monoterapii nebo v kombinaci s dalšími imunosupresivou nebo imunoglobuliny. Je doporučen v třetí linii terapie, důležité je riziko infekcí [24, 25].

V třetí linii terapie jsou doporučeny intravenózní imunoglobuliny, pro terapii anti TNF preparáty zatím nejsou dostatečné důkazy [9, 24].

U postižení sliznice úst a gingivy je též zásadní orální hygiena. Pacienti s MMP mají často periodontitidy, tvorbu plaku, kvůli slizničním lézím nedostatečně pečují o chrup.

LINEÁRNÍ IGA DERMATÓZA (LABD)

Incidence: 0,5–1/mil. obyvatel, nejčastější AIBD v dětství.

Genetické faktory: HLA-B8, HLA-DR3, HLA-DQ2, HLA-cw7 [4].

Spouštěcí faktory a asociované choroby: V dospělosti indukce léky, popisován je především vankomycin. Popsána je asociace s lymfoproliferativními onemocněními, zánětlivým onemocněním střev (Crohnova choroba, ulcerózní kolitida).

Etiopatogeneze: Cílovým antigenem je odštěpená část BP180 o molekulové hmotnosti 97 kD (97LAD), v některých případech i část 120 kD (LAD-1). Další cílové antigeny nejsou prokázány, někteří autoři udávají i kolagen VII, BP180, laminin 332 [8].

Klinický obraz: I u LABD může iniciálně onemocnění probíhat bez puchýřů jako fixovaná urtika, výsevy puchýřů, které jsou zvláště u dětí typicky anulárně uspořádané, připomínající korálky (obr. 9). Onemocnění může postihovat i sliznice.

Laboratorní vyšetření

V histologickém vyšetření subepidermální puchýř, v zánětlivém infiltrátu převažují neutrofilly. Štěpení může být lineární i připomínat DHD. Při příměsi eozinofilů i BP. V PIF linii na BM s IgA a C3. NIF má nízkou senzitivitu, je možné provést i SSS s linií ve stropě puchýře.

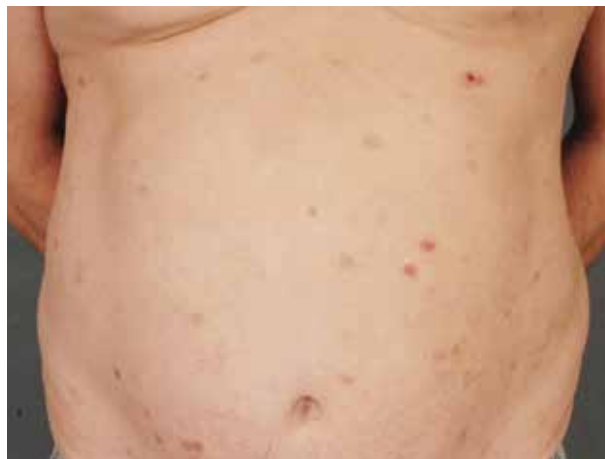Terapie: Lékem první volby je dapson 25–100 mg/d, lze kombinovat zvláště v úvodu s KS. Alternativní léčbou je tetracyklin, u nás doxycyklin.

Prognóza je relativně příznivá, v dětství má tendenci ke spontánní remisi po 2–4 letech, v dospělosti je průběh prodloužený, u léky indukované LABD je ale remise častá.

EPIDERMOLYSIS BULLOSA ACQUISITA (EBA)

Incidence: 0,2–0,5/mil. obyvatel

Objevuje se v dětském věku i v dospělosti, stejně u mužů i u žen.



Obr. 9. Lineární IgA dermatóza

Genetické faktory: Vyšší výskyt genotypu HLA DR2.

Spouštěcí faktory a asociovaná onemocnění:

Onemocnění může být asociováno s diabetem, idiopatickými střevními záněty, lupus erythematosus, thyroepatiemi. Z onkologických onemocnění jsou popisovány lymfomy.

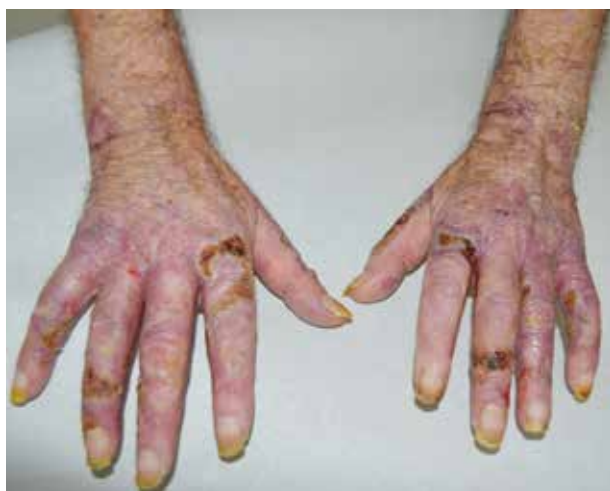Etiopatogeneze

Cílový antigen byl detekován jako kolagen VII, obsažený v kotvících fibrilách pod bazální membránou, které ukotvují hemidesmosom. Kolagen VII je šroubovice tří alfa řetězců (o molekulové váze 290 kD) s nekologenními doménami NC, cílovou doménou je typicky NC1 doména o molekulové váze 145 kD. Autoantilátky jsou třídy IgG, méně často IgA, a fixují komplement. Poškození kolagenu je příčinou špatného hojení klinických projevů [19].

Klinický obraz

Klasická mechanobulózní forma s fragilní kůží je nejčastější, onemocnění má ale i další klinické formy (obr. 10). Zánětlivá forma je podobná bulóznímu pemfigoidu (obr. 11), slizniční forma je podobná jizvícímu pemfigoidu s postižením spojivek, dutiny ústní, LABD podobná forma s anulárními projevy, s fixovanou urtikou, Brunsting Perry pemfigoidu je podobná forma s postižením hlavy a horní poloviny trupu. U klasické mechanobulózní formy pozorujeme plihlé, rozsáhlé puchýře, posléze eroze, především v místech tlaku, jako jsou kolena, dlaně, plošky. Puchýře se velmi pomalu hojí, častá jsou milia. Zhojená kůže je atrofická, má charakter cigaretového papíru. Při postižení prstů může dojít k poškození, dystrofii i odloučení nehtů. Velmi často jsou postiženy sliznice stejně jako u CP. Postižení spojivek může vyústit v slepotu. U zánětlivé formy onemocnění nelze podle klinického obrazu a histologie, i běžného imunofluorescenčního vyšetření EBA odlišit od bulózního pemfigoidu.

Laboratorní vyšetření



Obr. 10. EBA hojení projevů

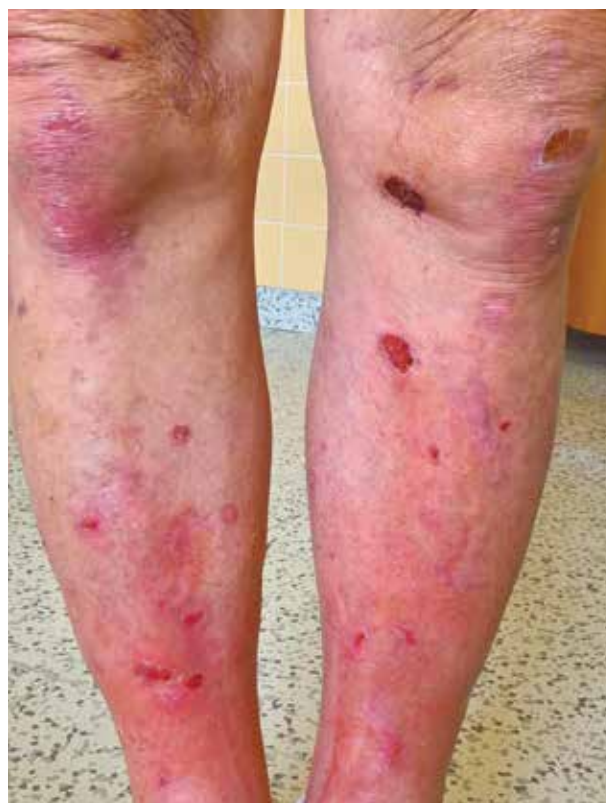V **histologickém vyšetření** nalézáme subepidermální puchýř, u zánětlivé formy s množstvím eozinofilů, u mechanobulózní formy s minimem infiltrátu s příměsí neutrofilů. V imunofluorescenčním vyšetření je na bazální membráně detekovatelný pruh s IgG a C3 složkou komplementu. Depozita IgA protilátek jsou méně častá. Dobrým diagnostickým znakem je tzv. „u“ typ linie.

Sérologie

Ve vyšetření nepřímou imunofluorescencí jsou protilátky detekovatelné pouze asi v 50 % případů. Citlivost vyšetření výrazně zvyšuje provedení na solí dělené kůži, kdy záchyt linie na spodině puchýře je typický pro EBA (v diferenciální diagnóze slizniční pemfigoid, případně vzácný anti laminin gamma 1 pemfigoid, bulózní SLE). Novou možností je biochip s transfekovanými buňkami, exprimujícími NC1 antigen. Dostupné je vyšetření ELISA (doména NC1 kolagenu VII).

Terapie

EBA je onemocnění, které velmi špatně reaguje na terapii, je často kortikorezistentní. Kromě KS se používají stejná imunosupresiva jako u ostatních AIBD, tj. dapson, azathioprin, mykofenolát mofetil, metotrexát, případně cyklosporin. Jako terapie první linie je často doporučován kolchicin v dávce 1–2 mg/d. V dalších možnostech jsou uváděny i intravenózní imunoglobuliny [9], rituximab, imunoabsorpce a extrakorporální fotoferéza [19].



Obr. 11. EBA pretibiální postižení

DERMATITIS HERPETIFORMIS DUHRING (DHD)

Jedná se o AIBD, které postihuje nemocné s celiakií.

Incidence: 1–3,5/mil. obyvatel, prevalence se liší podle zemí, nejvyšší prevalence celiakie a tím i DHD je ve Finsku. V České republice je prevalence celiakie 1 : 200 až 1 : 250 [7].

Genetické faktory: HLA-DQ2 (85 %) nebo HLA-DQ8.

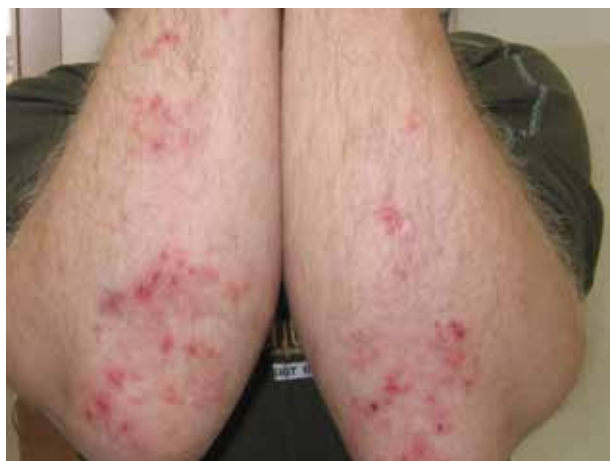Spouštěcí faktory a asociovaná onemocnění: Pacienti mají genetickou predispozici ke glutenové enteropatii, stupeň postižení může být různý (Marsch 0–3). Intolerance glutenu je celoživotní a nemá tendenci k úpravě. Častá je anémie, malabsorpce, deficit železa, neléčení pacienti mají vyšší riziko střevních lymfomů. Asociované choroby jsou autoimunitní thyreoidity, alopecie, vitiligo, diabetes I. typu, vzácně hematologické malignity – non hodgkinské lymfomy.

Etiopatogeneze: Primárním místem autoimunitního zánětu je tenké střevo. Po expozici lepku dochází k imunitně podmíněné enteropatii, se vznikem auto-protilátek IgA/IgG proti enzymu tkáňové transglutamináze (tTG/TG2), která je homologní s epidermální TG (eTG/TG3) [22]. S tou autoprotiilátky reagují v papilách koria za vzniku neutrofilního zánětu a subepidermálního puchýřku.

Klinický obraz: DHD je charakterizována výsevy drobných silně svědivých puchýřků především v predilekčních lokalizacích, což jsou lokty, kolena, gluteální oblast, hranice vlasová. Puchýřky mohou mít herpetiformní či circinární konfigurace (obr. 12). Typickým, i když vzácnějším projevem, jsou třískovité hemoragie na konečcích prstů.

Laboratorní vyšetření

Histologické vyšetření: U DHD je obtížné bioprovat čerstvý puchýřek. V ideálním případě nacházíme drobné subepidermální puchýře, vyplňující papily, s neutrofilním infiltrátem s malou příměsí eozinofilů a lymfocytů. Kolem cév superficiálního plexu bývají též neutrofilní infiltráty s jaderným prachem, až s obrazem vaskulitidy. V PIF perilezio-



Obr. 12. Dermatitis herpetiformis

nální tkáně detekujeme v papilách tečkovité precipitáty IgA a C3.

Sérologie

Sérologická diagnostika DHD je obdobná jako u celiakie. Základem vyšetření je detekce autoprotiilátek proti tTG, které jsou vysoce senzitivní i specifické pro CD i DHD, anti eTG se běžně nevyšetřují (u deficitu IgA i IgG protilátky). Méně specifické vyšetřování protilátek proti lepku nahradilo vyšetření protilátek proti deamidovanému gliadinu (IgA/IgG). Gluten (lepek) je směs proteinů prolaminů (gliadinu a gluteninu) vyskytujících se v evropských obilovinách. Tyto protilátky se vyskytují i u zdravých lidí, pro diagnózu se nedoporučují, mají doplňující význam. Využívá se ELISA a CLIA – chemiluminiscenční imunoanalýza [12]. NIF se používá k průkazu IgA antiendomyziálních protilátek (EMA) na substrátu opičího jícnu, jater či lidského pupečníku. EMA jsou důležitým konfirmačním testem u celiakie, dříve se stanovovaly také protilátky proti retikulinu (ARA), jejich význam ale poklesl [11].

Terapie

Prvním zásadním opatřením je striktní bezlepková dieta, při níž dochází k restituci jejunální sliznice. U většiny pacientů je nutná i farmakoterapie, lékem první volby je dapson v dávce 25–100 mg/d, krátkodobě až 200 mg/d. Je nutná dlouhodobá terapie, u většiny pacientů po vysazení dapsonu dochází k exacerbaci obtíží. Pediatrická dávka je 1–2 mg/kg/d. Pacienti s deficitem glukózo-6-fosfátdehydrogenázy mohou mít vyšší riziko nežádoucích účinků, jako je hemolytická anemie.

KS v systémové aplikaci se uplatní v léčbě akutní exacerbace, v krátkodobém podání.

Doporučováno je i omezení jodu, pacienti mohou reagovat na podání jodu exacerbací kožních projevů.

Lokální terapie je symptomatická, kortikosteroidy zpravidla nemají efekt.

ANTI GAMMA 1 LAMININ PEMFIGOID/ANTI P 200 PEMFIGOID

Incidence není známa, zřejmě je vzácnější než EBA. Pacienti mají kolem 65 let, častěji je popisován u Asiatů.

Asociovaná onemocnění: Častá je psoriáza.

Etiopatogeneze: Cílový antigen byl identifikován jako laminin gama1 o molekulové hmotnosti 200 kD v bazální membráně [27].

Klinický obraz: obdobný jako u BP či EBA, popisováno je také postižení dlaní, plošek a sliznic.

Laboratorní vyšetření

Anti p200 pemfigoid nemá vlastní typický histologický obraz, častěji jsou v infiltrátu detekovány neutrofilny, může vykazovat znaky všech SAIBD [21]. V PIF detekujeme linii jako u BP, NIF na SSS vykazuje linii ve spodině

puchýře. Sérologické vyšetření lamininu gamma 1 není běžně dostupné (blot), bývají detekovány i protilátky proti epitopům ostatních AIBD.

V **terapii** se používají kortikosteroidy, popisován je dapson.

PROGNÓZA

Prognóza pacientů s SAIBD je výrazně závislá na věku pacienta, asociovaným onemocněním, nežádoucích účincích terapie a také včasné diagnóze. Nežádoucí účinky kortikosteroidů a imunosupresiv jsou nepřímou příčinou zkrácení života nemocných. U BP prognóza souvisí úzce s celkovým stavem nemocného, nesoběstační pacienti zpravidla nepřežívají více jak rok od diagnózy. U SAIBD s jizvením pak změny na sliznicích bývají nevratné. Remise onemocnění lze dosáhnout spíše u mladších pacientů, od nových možností terapie lze očekávat i lepší terapeutickou odpověď a tím i lepší prognózu těchto onemocnění.

ZÁVĚR

Cílem druhé části přehledu je představit stručně současné znalosti o etiopatogenezi, diagnostice, klinice a terapii SAIBD. Subepidermální bulózní onemocnění patří mezi nejzávažnější kožní onemocnění, která výrazně ovlivňují kvalitu života nemocných a mají i nezanedbatelnou mortalitu. Jednotlivá onemocnění se odlišují cílovými autoantigeny, četností, klinickým obrazem, odpovědí na terapii i prognózou. Velmi důležitá je komplexní diagnostika, která rozliší jednotlivé typy onemocnění a určí nejlepší terapeutický postup.

LITERATURA

1. AMBER, K. T., ZIKRY, J., HERTL, M. A multi-hit hypothesis of bullous pemphigoid and associated neurological disease: Is HLA-DQB1*03:01, a potential link between immune privileged antigen exposure and epitope spreading? *HLA*, 2017, 89(3), p. 127–134. doi: 10.1111/tan.12960.
2. ANDERSEN, K. M., BATES, B. A., RASHIDI, E. A. et al. Long-term use of immunosuppressive medicines and in-hospital COVID-19 outcomes: a retrospective cohort study using data from the National COVID Cohort Collaborative. *The Lancet Rheumatology*, 2022, 4(1), p. e33–e41
3. ATZMONY, L., MIMOUNI, I., REITER, O. et al. Association of bullous pemphigoid with malignancy: A systematic review and meta-analysis. *J Am Acad Dermatol.*, 2017, 77, p. 691–699.
4. BERNETT, C. N., FONG, M., YADLAPATI, S. et al. Linear IGA Dermatitis. In: *StatPearls* [Internet]. Treasure Island (FL): StatPearls Publishing; 2022. Dostupné na [www: https://www.ncbi.nlm.nih.gov/books/NBK526113/](https://www.ncbi.nlm.nih.gov/books/NBK526113/).
5. BISHERRWAL, K., PANDHI, D., SINGAL, A., SHARMA, S. Infantile Bullous Pemphigoid Following Vaccination. *Indian Pediatr.*, 2016, 53(5), p. 425–426.
6. BORRADORI, L., VAN BEEK, N., FELICIANI, C. et al. Updated S2 K guidelines for the management of bullous pemphigoid initiated by the European Academy of Dermatology and Venereology (EADV). *J Eur Acad Dermatol Venereol.*, 2022, 36(10), p. 1689–1704. doi: 10.1111/jdv.18220.
7. BUREŠ, J. Celiakie v roce 2018. *Vnitř Lék.*, 2018, 64(6), s. 602–610.
8. COZZANI, E., DI ZENZO, G., GASPARINI, G. et al. Autoantibody Profile of a Cohort of 54 Italian Patients with Linear IgA Bullous Dermatitis: LAD-1 Denoted as a Major Auto-antigen of the Lamina Lucida Subtype. *Acta Dermato-Venereologica*, 2020, 100(4), p. 1–5. Dostupné na [www: https://doi.org/10.2340/00015555-3415](https://doi.org/10.2340/00015555-3415).
9. DOURMISHEV, L. A., GULEVA, D. V., MITEVA, L. G. Intravenous immunoglobulins: mode of action and indications in autoimmune and inflammatory dermatoses. *Int J Inflamm.*, 2016, p. 3523057. doi: 10.1155/2016/3523057.
10. GENOVESE, G., DI ZENZO, G., COZZANI, E. New Insights Into the Pathogenesis of Bullous Pemphigoid: 2019 Update. *Front Immunol.*, 2019, 10, 1506. doi: 10.3389/fimmu.2019.01506.
11. GÖRÖG, A., ANTIGA, E., SÁRDY, M. et al. S2k guidelines (consensus statement) for diagnosis and therapy of dermatitis herpetiformis initiated by the European Academy of Dermatology and Venereology (EADV). *J Eur Acad Dermatol Venereol.*, 2021, 35, p.1251–1277. Dostupné na [www: https://doi.org/10.1111/jdv.17183](https://doi.org/10.1111/jdv.17183).
12. HANUŠOVÁ, K., JEDLIČKOVÁ, H. Autoimunitní puchýřnatá onemocnění – současné možnosti diagnostiky. *Alergie*, 2018, 20(3), p. 170–177. Dostupné na [www: https://www.frontiersin.org/article/10.3389/fmed.2018.00362](https://www.frontiersin.org/article/10.3389/fmed.2018.00362).
13. HÜBNER, F., SETTERFIELD, J., RECKE, A. et al. HLA alleles in British Caucasians with mucous membrane pemphigoid. *Eye*, 2018, 32(9), p. 1540–1541. doi: 10.1038/s41433-018-0092-5.
14. CHEN, X., ZHANG, Y., LUO, Z. et al. Prognostic factors for mortality in bullous pemphigoid: A systematic review and meta-analysis. *PLoS One*, 2022, 17(4), e0264705. doi: 10.1371/journal.pone.0264705.
15. IZUMI, K., BIEBER, K., LUDWIG, R. J. Current Clinical Trials in Pemphigus and Pemphigoid. *Front Immunol.*, 2019, 10. doi: 10.3389/FIMMU.2019.00978.
16. JEDLIČKOVÁ, H., HLUBINKA, M., PAVLIK, T. et al. Bullous pemphigoid and internal diseases – A case-control study. *Eur J Dermatol.*, 2010, 20(1), p. 96–101. doi: 10.1684/ejd.2010.0805.
17. JEDLIČKOVÁ, H. Autoimunitní subepidermální dermatózy. In: *Moderní farmakoterapie v derma-*

- tologii, 1. vydání. Praha: Maxdorf, 2020. s. 240–262.
18. JOLY, P., BARICAULT, S., SPARSA, A. et al. Incidence and mortality of bullous pemphigoid in France. *J Invest Dermatol.*, 2012, 132(8), p. 1998–2004. doi: 10.1038/jid.2012.35.
 19. KOGA HIROSHI, PROST-SQUARCIONI, C., IWATA HIROAKI. et al. Epidermolysis Bullosa Acquisita: The 2019 Update. *Frontiers in Medicine*, 2019, 5.
 20. KOMOROUSOVÁ, M., NOVÁK, M., CETKOVSKÁ, P. Případy bulózního pemfigoidu po očkování proti covidu-19. *Čes-slov Derm*, 2022, 97(3), p. 127–131.
 21. KRIDIN, K., AHMED, A. R. Anti-p200 Pemphigoid: A Systematic Review. *Front Immunol.*, 2019, 10, p. 2466. doi: 10.3389/fimmu.2019.02466.
 22. LANDEGREN, N., ISHII, N., ARANDA-GUILLEN, M. et al. A gene-centric approach to biomarker discovery identifies transglutaminase 1 as an epidermal autoantigen. *Proc Natl Acad Sci U S A*, 2021, p. 118.
 23. PINKOVÁ, B., BUČKOVÁ, H., JEDLIČKOVÁ, H., FEIT, J. Bulózní pemfigoid vyvolaný očkováním. *Čes-slov Derm.*, 2013, 88(3), p. 128–131.
 24. RASHID, H., LAMBERTS, A., BORRADORI, L. et al. European guidelines (S3) on diagnosis and management of mucous membrane pemphigoid, initiated by the European Academy of Dermatology and Venereology – Part I. *J Eur Acad Dermatol Venereol.*, 2021, 35(9), p. 1750–1764. doi: 10.1111/jdv.17397.
 25. SCHMIDT, E., RASHID, H., MARZANO, A. V. European Guidelines (S3) on diagnosis and management of mucous membrane pemphigoid, initiated by the European Academy of Dermatology and Venereology – Part II. *J Eur Acad Dermatol Venereol.*, 2021. Dostupné na www: <https://doi.org/10.1111/jdv.17395>.
 26. SCHULZE, F., NEUMANN, K., RECKE, A. et al. Malignancies in pemphigus and pemphigoid diseases. *J Invest Dermatol.*, 2015, 135(5), p. 1445–1447. doi: 10.1038/jid.2014.547.
 27. SOLIMANI, F., POLLMANN, R., ISHII, N. et al. Diagnosis of anti-laminin γ -1 pemphigoid by immunoblot analysis. *J Eur Acad Dermatol Venereol.*, 2019, 33. Dostupné na www: <https://doi.org/10.1111/jdv.15170>.
 28. ULRICHTS, P., GUGLIETTA, A., DREIER, T. et al. Neonatal Fc receptor antagonist efgartigimod safely and sustainably reduces IgGs in humans. *J Clin Invest.*, 2018, 128(10), p. 4372–4386. doi: 10.1172/JCI97911.
 29. VAN BEEK, N., ZILLIKENS, D., SCHMIDT, E. Diagnosis of autoimmune bullous diseases. *JDDG*, 2018, 16(9), p. 1077–1091. doi: 10.1111/ddg.13637.

Do redakce došlo dne 24. 3. 2023.

Adresa pro korespondenci:

prof. MUDr. Hana Jedličková, Ph.D.

1. dermatovenerologická klinika LF a FN u sv. Anny v Brně

Centrum ERN pro bulózní onemocnění

Pekařská 664/53

602 00 Brno

e-mail: hana.jedlickova@fnusa.cz

KONTROLNÍ TEST

1. Mezi nové léky spouštějící bulózní pemfigoid patří:

- a) glitazony
- b) gliptiny
- c) statiny
- d) inkretiny

2. Typ linie u je diagnostickým znakem:

- a) u EBA ve vyšetření přímou IF
- b) u BP ve vyšetření nepřímou IF
- c) u EBA ve vyšetření nepřímou IF
- d) u LABD ve vyšetření přímou IF

3. Dapson se používá u:

- a) všech subepidermálních AIBD
- b) pouze u dermatitis herpetiformis
- c) pouze u jizvicího pemfigoidu
- d) pouze u bulózního pemfigoidu

4. Nejčastějším autoimunitním bulózním onemocněním u dětí je:

- a) bulózní pemfigoid vyvolaný očkováním
- b) dermatitis herpetiformis
- c) lineární IgA dermatóza
- d) EBA

5. Cyklosporin je doporučován v terapii:

- a) EBA lokálně
- b) bulózního pemfigoidu
- c) bulózního pemfigoidu a EBA
- d) očního CP lokálně

6. U DHD mají konfirmační význam protilátky:

- a) proti endomyzium
- b) lepku

- c) gliadinu
- d) tkáňové transglutamináze

7. Diagnózu subepidermálního AIBD stanovíme spolehlivě na základě:

- a) histologického vyšetření
- b) histologického, IF a ELISA vyšetření
- c) kombinace histologického vyšetření a přímé IF
- d) klinického obrazu a histologie

8. Cílovým antigenem u EBA je:

- a) kolagen XVII
- b) kolagen IV
- c) kolagen VII
- d) laminin 332

9. Neurodegenerativní onemocnění jsou významně asociována s:

- a) LABD
- b) EBA
- c) bulózním pemfigoidem
- d) EBA a bulózním pemfigoidem

10. Kortikosteroidy jsou u bulózního pemfigoidu doporučovány:

- a) v systémové terapii 0,5–0,75 mg/kg a den
- b) v systémové terapii 1 mg/kg/d
- c) jen v lokální terapii
- d) jen v kombinaci s tetracykliny

Správným zodpovězením otázek kontrolního testu získáte 2 kredity kontinuálního vzdělávání lékařů ČLK. Správné odpovědi na otázky kontrolního testu budou uveřejněny v příštím čísle časopisu.

Odpovědi pošlete na e-mailovou adresu: kozni@lf1.cuni.cz vždy nejpozději do jednoho měsíce od vydání daného čísla a společně s odpověďmi uveďte svoje **evidenční číslo ČLK, SLK (ID)**.

Odpovědi na otázky kontrolního testu v č. 3/2023: Machovcová A: **Atopická dermatitida: současná doporučení pro diagnostiku a léčbu. Část II.**

Správné odpovědi: 1d, 2d, 3c, 4d, 5d, 6d, 7b, 8d, 9d, 10c.