

## Modročerné makulopapuly v obličeji

Benáková N.<sup>1,2</sup>, Důra M.<sup>2</sup>, Šlajsová M.<sup>2</sup>, Štork J.<sup>2</sup>

<sup>1</sup>Dermatoalergologická ordinace Immunoflow Praha  
vedoucí lékař prim. MUDr. Martin Fuchs

<sup>2</sup>Dermatovenerologická klinika 1. LF UK a VFN v Praze  
přednosta prof. MUDr. Jiří Štork, CSc.

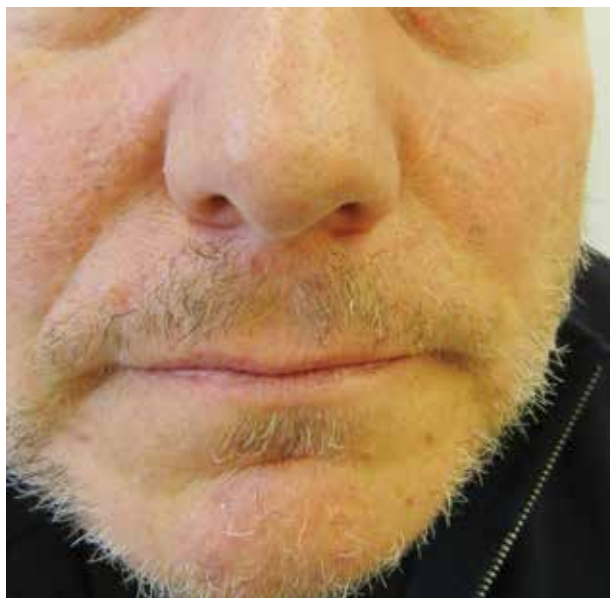*Čes-slov Derm, 98, 2023, No. 4, p. 208–210*

### KLINICKÝ PŘÍPAD

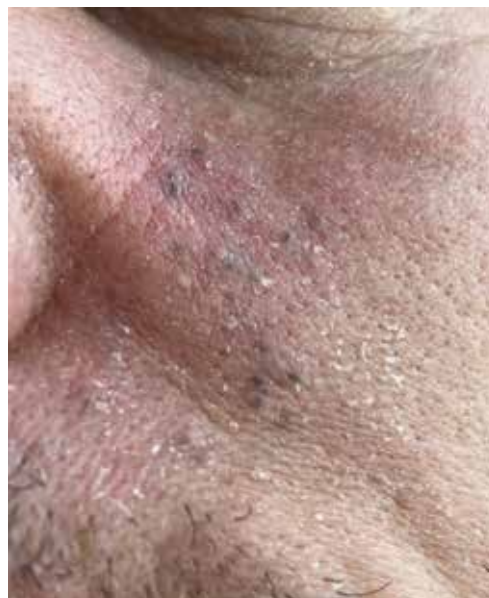Pacientem byl 52letý muž, celkově zdravý, bez trvalé medikace, nikdy vážněji nestonal. Otec měl karcinom prostaty, jinak byla rodinná anamnéza bez pozoruhodností. Při preventivním vyšetření pigmentových névů byly zjištěny projevy v obličeji, které vznikly před 10

lety bez patrných souvislostí a příznaků, které dále nepřibývaly.

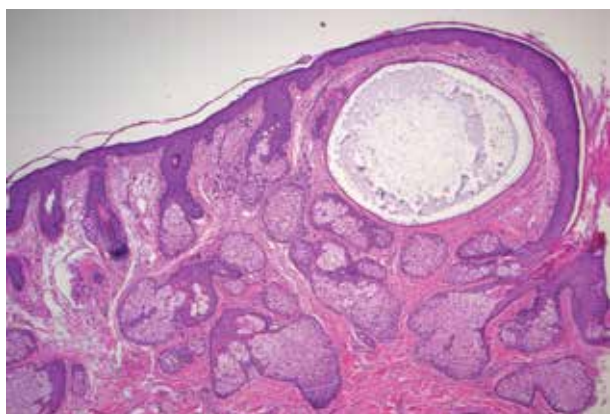
Objektivní vyšetření vykazovalo diseminované modročerné makulopapuly 1–2 mm v průměru, nemizící při vitropresi (obr. 1, 2). Projevy v celkovém počtu cca 20 byly lokalizovány symetricky na obou tvářích. Byla provedena excize jednoho projevu (obr. 3, 4).



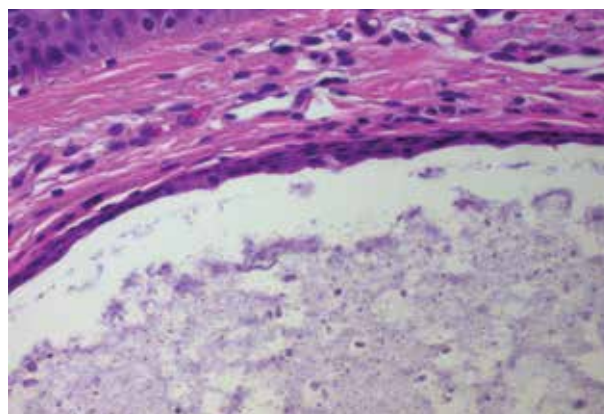
Obr. 1



Obr. 2



Obr. 3



Obr. 4

## HISTOLOGICKÉ VYŠETŘENÍ

V centru excize byl v horním koriu zastížen cystický útvar obsahující místy bazofilní zrnitý materiál, který byl na okrajích ohraničený oploštěnými dvěma řadami buněk.

### Závěr

Apokrinní hidrocystom.

### Průběh

Nemocný byl poučen o povaze kožních projevů, nevyžadoval další léčbu.

## DISKUSE

### Modročerné makulopapuly v obličejí – apokrinní hidrocystom. Stručný přehled

Hidrocystom je adnexální benigní cystický tumor, vycházející převážně z vývodů potních žláz. Příčina jeho vzniku není známa. U častějšího, apokrinního hidrocystomu vychází proliferace zpravidla ze sekreční části apokrinní potní žlázy, nejde jen o retenční cystu, jako tomu bývá u hidrocystomu ekrinního [1, 10].

**Apokrinní hidrocystom** se projevuje nejčastěji jako solitární, asymptomatická, modro-černavá či šedavá, výjimečně průsvitná, proti spodině pohyblivá, tužší papula, zpravidla velikosti 3–15 mm. Apokrinní potní žláza má vazbu na folikuly, proto se projevy mohou klinicky jevit jako folikulárně vázané. Nejčastěji se lokalizuje na hlavě (zejména tvářích) a krku, popsány jsou ale i z oblasti zvukovodů, axil, penisu [9]. Vzácně se vyskytují v místech normálních apokrinních žláz. Obdobné projevy představují cysty Mollových žláz v oblasti očních víček. Spontánně neregreduje, bez léčby se hidrocystom pomalu zvětšuje [1, 4, 7].

Vzácněji se vyskytují formy s mnohočetnými projevy (tzv. Robinsonova varianta), které se někdy vyskytují v rámci Schöpfova-Schulzova-Passargeova syndromu (autozomálně recesivní ektodermální dysplazie s palmo-plantární keratodermií, hyperhidrózou, hypotrichózou, hypodoncií, onychodystrofií a s mnohočetnými hidrocystomy očních víček) a fokální dermální hypoplazie (Gorlinův-Goltzův syndrom – gonozomálně dominantně dědičný zahrnující lineární atrofie, mikrocefalii, mikroftalmii, hypoplazii obličejí, malformace uší, mentální retardaci, abnormity skeletu, mnohočetné hidrocystomy, bilaterální keratokonus, ezofageální papilomatózu, hiátovou hernii).

**Ekrinní hidrocystom** je retenční cista, obvykle velikosti 1–6 mm. Jedná se o papuly barvy kůže až průsvitné, na víčkách a periorbitálně, izolované či mnohočetné. Mnohočetné jsou popsány v souvislosti s morbus Graves a morbus Parkinson [5]. Objevují se ve středním věku, častěji u žen. V horku, vlhku, při cvičení a pocení se zvětšují či se tvoří nové. V chladném počasí mohou zcela zmizet [8]. Výjimečně tyto změny jsou popisovány i u apokrinního hidrocystomu.

Modravé zbarvení hidrocystomů se vysvětluje tzv. *Tyndallovým jevem*. John Tyndall byl irský fyzik, který v roce 1859 objasnil fyzikální povahu tohoto jevu. Dochází zde k rozptylu světla procházejícího kapalinou nebo plynem obsahujícím jemně rozptýlené částice a díky tomu k barevnému efektu související s rozptylem světla hmotným prostředím – modré světlo je rozptylováno více než červené. Hmotné částice kožní afekce pohltí prakticky veškeré dopadající světlo a to, co vidíme, je světlo rozptýlené ve vrstvě kůže nad ní, v němž převažuje modrá složka spektra. Tyndallův jev se uplatňuje v dermatologii u modré barvy podkožních žil či v hloubce uložených melanocytárních névů, které jsou ve skutečnosti tmavě červené či černé.

Hidrocystomy nejsou časté, představují 1 % kožních tumorů, převažují dospělí; muži a ženy jsou postiženi stejně. Spontánně neregredují, mohou i pozvolna růst a i ulcerovat.

Jen výjimečně je popsána malignizace z hidradenomu nebo cystadenomu v agresivní hidradenokarcinom, který jinak vzniká primárně de novo a převážně z ekrinních potních žláz [6]. V literatuře se udává jeho četnost pod 6 % maligních nádorů z ekrinních žláz (a pod 0,01 % všech kožních maligních nádorů) [2, 11].

Histopatologické vyšetření vykazuje unilokulární či multilokulární cystické dermální útvary, často s fibrózní pseudokapsulou a s lemem ze dvou řad epiteliálních buněk: zevní s myoepiteliálními buňkami, a vnitřní, sekreční, s vysokými kolumnárními buňkami s eozinofilní cytoplazmou a oválným jádrem lokalizovaným při bázi. Obvykle jsou zachycené známky apokrinní sekrece, která chybí u ekrinních hidrocystomů. Někdy mohou být přítomné papilární či adenomatózní proliferace představující apokrinní cystadenom [3].

Dermatoskopie nemá u hidrocystomu specifický obraz a používá se spíše k odlišení podobně vypadajících maligních jednotek (zejména melanomu a bazocelulárního karcinomu).

V diferenciální diagnostice se zvažuje především melanom, bazocelulární karcinom, modrý névus, cysty (epidermální, myxoidní), syringom, cévní benigní nádory (hemangiom či lymfangiom).

Léčebně lze izolované projevy excidovat, u mnohočetných se lze pokusit o odstranění elektrochirurgicky kauterem a podobnými termostrukčními přístroji, případně vaporizací laserem. Případně o kaustiku trichloroctovou kyselinou. Dle odborné literatury po odstranění excizí hidrocystom nerecidivuje, zatímco u ostatních metod se udává sklon k recidivám [1, 7, 11].

## SOUHRN

Autoři popisují případ 52letého muže s četnými modročernými makulopapulami na tvářích přítomnými 10 let bez progresu a bez příznaků. Histopatologické vyšetření prokázalo apokrinní hidrocystom. Člá-

nek poskytuje přehled současných poznatků o tomto onemocnění.

**Klíčová slova:** mnohočetný apokrinní hidrocystom – přehled – histopatologie

#### SUMMARY

#### Blue-black Maculopapules on the Face – Apocrine Hidrocystoma

The authors describe the case of a 52-year-old man with numerous blue-black maculopapules on the cheeks present for 10 years without progression or symptoms. Histopathological examination revealed an apocrine hidrocystoma. The article provides an overview of current knowledge of this disease.

**Key words:** multiple apocrine hidrocystoma – review – histopathology

#### LITERATURA

- CALONJE, E., BRENN, T., LAZAR, A. J. et al. *McKee's Pathology of the Skin*. 5th Edition. Amsterdam: Elsevier/Saunders, 2019, 2 vol., p. 1611. ISBN 978-0-7020-6983-3.
- COCO, D., LEANZA, S., CAMPAGNACCI, R. Clear cell hidradenocarcinoma: a rare identity difficult to recognize – case report and review of the literature. *Maedica*, 2021, 16(3), p. 526–530.
- de VIRAGH, P. A., SZEIMIES, R. M., ECKERT, F. Apocrine cystadenoma, apocrine hidrocystoma, and eccrine hidrocystoma: three distinct tumors defined by expression of keratins and human milk fat globulin 1. *J Cutan Pathol*, 1997, 24(4), p. 249–255.
- CHEN, Y., JAMES, C., LEIBOVITCH, I., SELVA, D. Primary orbital apocrine hidrocystoma with sebaceous elements. *Clin Exp Ophthalmol*, 2018, 46(5), p. 560–562.
- LEE, M. R., RYMAN, W. Multiple eccrine hidrocystomas. *Australas J Dermatol*, 2004, 45(3), p. 178–180.
- LIM, S. C., LEE, M. J., LEE, M. S. et al. Giant hidradenocarcinoma: a report of malignant transformation from nodular hidradenoma. *Pathol Int*, 1998, 48(10), p. 818–823.
- MAY, C., CHANG, O., COMPTON, N. A giant apocrine hidrocystoma of the trunk. *Dermatol Online J*, 2017, 23(9), 13030/qt8bm3r2h4.
- NAM, J. H., LEE, G. Y., KIM, W. S., KIM, K. J. Eccrine hidrocystoma in a child: an atypical presentation. *Ann Dermatol*, 2010, 22(1), p. 69–72.
- NITZSCHE, G., ZIEMER, M., VOTH, H. Surgical management of apocrine hidrocystoma on the penile shaft. *Int J Dermatol*, 2018, 57(1), p. 92–93.
- MINARIKOVÁ, E., ADAMICOVÁ, K., KAJO, K. et al. Cysty z potních žliáz-klinický případ apokrinného hidrocystómu. *Čes-slov Derm*, 2003, 78(5), s. 206–208.
- SONI, A., BANSAL, N., KAUSHAL, V., CHAUCHAN, A. K. Current management approach to hidradenocarcinoma: a comprehensive review of the literature. *Ecancermedicalscience*, 2015, 9, p. 517.

Do redakce došlo dne 21. 7. 2023.

Adresa pro korespondenci:

As. MUDr. Nina Benáková, Ph.D.

Dermatovenerologická klinika 1. LF UK a VFN

U Nemocnice 499/2

128 00 Praha 2

e-mail: nina.benakova@email.cz

## NOVINKY V ČLENSKÉ EVIDENCI ČLS JEP

www.cls.cz



### NOVÁ ON-LINE PŘIHLÁŠKA NA WEBOVÝCH STRÁNKÁCH

- \* rychlá registrace pro nové členy
- \* propojení s administrátorem organizační složky
- \* on-line schvalování nových členů

### PŘIHLÁŠENÍ DO PROFILU ČLENA

- \* možnost rychlé aktualizace kontaktních údajů člena
- \* přehled evidovaných odborných společností
- \* možnost rozšíření členství o další společnosti, sekce, spolky
- \* přehled uhrazených a neuhrazených členských příspěvků
- \* možnost on-line platby prostřednictvím QR kódu
- \* doklad o úhradě členského příspěvku ke stažení

Pro přihlášení do profilu člena je nutné znát e-mail člena (zaevidovaný v členské evidenci ČLS JEP) a evidenční číslo (variabilní symbol).

Při potížích s přihlášením vám rádi pomůžeme. Kontaktujte Centrální evidenci členů ČLS JEP [cle@cls.cz](mailto:cle@cls.cz)