

Pityriaziformní makulopapulózní retikulární ložiska na trupu

Ondráčková S.¹, Pock L.², Pavlasová V.¹

¹Dermatovenerologické oddělení, Nemocnice Třebíč p. o.
prim. MUDr. Věra Pavlasová

²Bioptická laboratoř Plzeň s. r. o.
odborná vedoucí lékařka prof. MUDr. Alena Skálová, CSc.

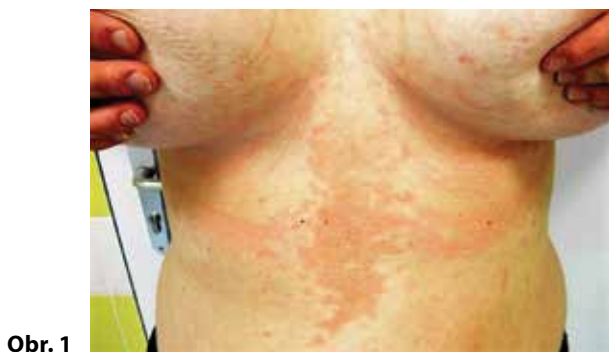Čes-slov Derm, 98, 2023, No. 5, p. 256–260

KLINICKÝ PŘÍPAD

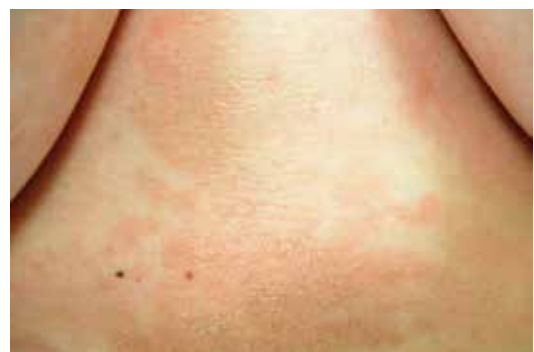Žena ve věku 25 let navštívila naši kožní ambulanci pro několik týdnů trvající červenohnědé šupící se svědivé ložisko v oblasti epigastria, které postupně progredovalo. V poslední době pacientka udávala zvýšenou stresovou zátěž (studovala poslední ročník pedagogické fakulty). Zvíře doma neměla, byla nekuřačka. Lokálně ložisko ničím neošetřovala. Rodinná, osobní, farmakologická i alergologická anamnéza byly negativní. Klinicky bylo v epigastriu patrně nahnědlé relativně ostře ohraničené ložisko nepravidelného tvaru, olupující se drobnými pityriaziformními šupinkami. Bylo doplněno mykologické vyšetření s negativním výsledkem. Lokálně byl použit clotrimazol v krému bez výraznějšího efektu.

Přes rok trvající projevy lokalizované v počátku v oblasti epigastria se rozšířily intermammárně, na prsa, na střední část břicha i na šíji. Při objektivním vyšetření byly přítomny světle hnědé ploché papuly, centrálně splývající v mapovitá nepravidelná ložiska s bělavými šupinkami na povrchu (obr. 1, 2, 3). Ložiska mírně svědila. Nález připomínal pityriasis versicolor, proto byl doporučen lokálně flutrimazol gel a krém. Vyšetření Woodovou lampou bylo negativní.

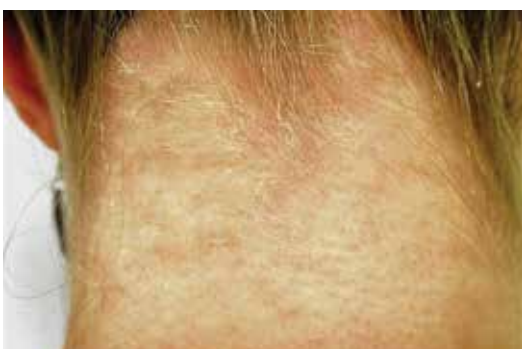Při kontrolním vyšetření po šesti týdnech se stav i přes antimykotickou terapii nezlepšil, svědění v místě postižení přetrvávalo. Doplnila se další vyšetření. Základní hematologické a biochemické parametry, hormony štítné žlázy (fT4, fT3, TSH) odpovídaly fyziologickému rozmezí, gynekologické vyšetření bylo bez patologického nálezu. Následovala probatorní excize z oblasti epigastria.



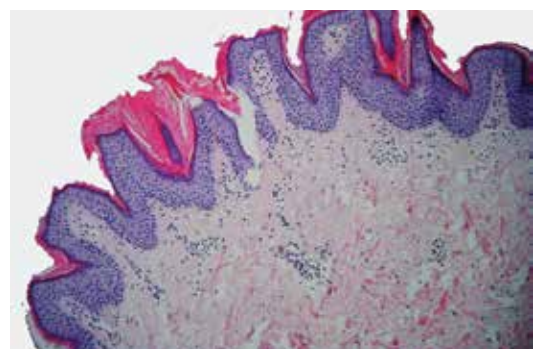
Obr. 1



Obr. 2



Obr. 3



Obr. 4

HISTOPATOLOGICKÝ NÁLEZ

Mikroskopicky byl patrný verrukózně zvlněný povrch kůže s hyperkeratózou, se zcela ojedinělým parakeratotickým jádrem a výrazná papilomatóza, v korii bez patologických změn (doc. MUDr. Lubomír Pock, CSc., obr. 4 na s. 256).

Závěr

Papillomatosis confluens et reticularis.

Průběh

Terapie doxycyklinem 100 mg 2krát denně spolu s emoliencii a keratolytiky po dobu 4 týdnů byla úspěšná. Došlo ke zhojení ad integrum. Při další kontrole za 8 týdnů po přeléčení byla pacientka bez známek recidivy onemocnění.

DISKUSE

Pityriaziformní makulopapulózní retikulární ložiska na trupu – papillomatosis confluens et reticularis

Papillomatosis confluens et reticularis je vzácná benigní dermatóza postihující převážně mladé osoby. Projevuje se ve většině případů asymptomatickými hyperpigmentovanými papulami, které centrálně splývají do plaků a periferně nabývají retikulárního uspořádání. Nejčastější lokalizací je především horní část trupu (intermammární, interscapulární a epigastrická oblast), krk, axily. Má chronický průběh s tendencí k recidivám.

Choroba byla poprvé popsána v roce 1927 Gougerotem a Carteaudem pod názvem papillomatose pigmentée innominée. Dříve se považovala za formu acantosis nigricans, dnes je již všeobecně uznávanou samostatnou nozologickou jednotkou [23].

Papillomatosis confluens et reticularis je velmi vzácné, často poddiagnostikované onemocnění. Výskyt je celosvětový, postihuje obě pohlaví, nejčastěji adolescenty a mladé dospělé [10]. Obvykle jsou popisovány sporadické případy, nicméně byl zdokumentován i familiární výskyt [14, 16]. V retrospektivní studii Mayo Clinic s celkem 39 pacienty byl průměrný věk pacienta v době stanovení diagnózy 15 let s rozmezím od 8 do 32 let s převahou mužů v poměru 1,4 : 1 [8]. Libanonská studie publikovaná v roce 2013 udává průměrný věk pacientů v době stanovení diagnózy 19 let se stejnou frekvencí výskytu u mužů a žen [33]. V ČR byla publikována série 3 případů papillomatosis confluens et reticularis v roce 2010 s průměrným věkem pacienta v době stanovení diagnózy 17,7 let s rozmezím od 14 do 21 let (2 ženy a 1 muž) [9].

Patogeneticky se pravděpodobně uplatňuje porucha diferenciací a zrání keratinocytů. Tuto teorii, kromě elektronmikroskopických a imunohistochemických nálezů, podporuje i dobrá léčebná odpověď některých pacientů na celkovou či lokální léčbu retinoidy. V elek-

tronovém mikroskopu jsou patrné změny v uspořádání a struktuře zrohovatělých buněk, zvýšená vrstva přechodových buněk mezi stratum granulosum a stratum corneum, větší počet lamelárních granul ve stratum granulosum a zmnožení melanozomů ve stratum corneum [7]. Imunohistochemicky byla prokázána zvýšená exprese involucrinu, keratinu 16 a Ki-67-proteinu v lézích [32].

Zpočátku převládal názor, že abnormální epidermální proliferace nastává v důsledku abnormální reakce kůže na osídlení vnímavých jedinců kvasinkami rodu *Malassezia*. Stále více autorů ale tuto teorii zpochybňuje, neboť mnoho publikovaných případů má negativní výsledek mykologického vyšetření a rovněž nereaguje na antimykotickou terapii [8, 23].

V současné době se zdá velmi pravděpodobné, že jednu z hlavních rolí v etiopatogenezi onemocnění hrají bakterie, konkrétně aktinomyceta *Dietzia papillomatosis*, která byla vykultivována přímo z lézí [18, 28].

Mezi další možné spouštěče onemocnění patří endokrinní poruchy. Byla popsána souvislost s Cushingovou nemocí, obezitou, poruchou glukózové tolerance nebo diabetem, tyreopatiemi, dysfunkcí hypofýzy a syndromem polycystických ovarií [4, 10]. Regrese projevů po snížení hmotnosti naznačuje souvislost s inzulínovou rezistencí a následnou hyperinzulinémií [5]. Vysoké hladiny cirkulujícího inzulínu mají mitogenní a antiapoptické účinky na keratinocyty. Tento účinek je zprostředkován aktivací superrodiny tyrozinkinázových receptorů, která vede k epidermální proliferaci a papilomatóze [21]. Byl popsán i případ šestnáctileté dívky, u které se objevily příznaky papillomatosis confluens et reticularis v solární lokalizaci. Autoři vyslovili hypotézu, že by se na patogenezi onemocnění mohla podílet abnormální epidermální odpověď na UV záření [34].

Dále jsou zdokumentovány familiární případy onemocnění, typ dědičnosti není ovšem dosud objasněn [14, 16].

Papillomatosis reticularis et confluens obvykle začíná intermammárně, interscapulárně nebo v oblasti epigastria, postupně se šíří během týdnů až měsíců na prsa, do podpaží, na krk a na dolní polovinu břicha. Vzácněji se ložiska mohou objevit i na ramenou, kolenou, loktech, rukou, v loketních a podkolenních jamkách, v pubické oblasti a na obličeji [3, 12, 20]. Na začátku jsou patrné mírně hyperkeratotické až verrukózní ploché papuly velikosti 1–2 mm v průměru, barvy růžové, nahnědlé až šedohnědé, postupně se zvětšující až do velikosti 4–5 mm. Jsou neostře ohraničené, centrálně splývají a vytvářejí souvislá ložiska, na periférii nabývají spíše retikulárního charakteru. Po poškrábání se jemně bělavě olupují. Léze jsou často asymptomatické, ale mohou i mírně svědit. Sliznice postiženy nebývají [32].

Diagnóza se opírá především o klinický obraz a histopatologické vyšetření [23]. Histopatologicky bývá patrná orthohyperkeratóza, papilomatóza, fokální mírná akantóza omezená na oblasti prodloužení rete ridges, hyperpigmentace bazální vrstvy, snížená nebo chybějící

cí vrstva granulárních buněk a může být přítomen i perivaskulární infiltrát v horní části dermis [15, 23]. V rámci diferenciální diagnostiky je vhodné doplnit mykologické vyšetření. Dermatoskopicky jsou patrné vyvýšeniny a prohlubně (gyri et sulci) odpovídající papilomatóze v histologickém obraze. Dále mohou být patrné hnědé polygonální globule napodobující dlažební kostky, ložiskové bílé oblasti, šupiny lokalizované perifolikulárně a podél kožních rýh [2, 5].

Davis et al. na základě retrospektivní studie 39 pacientů s diagnostikovanou papilomatosi confluens et reticularis navrhl v roce 2006 tato diagnostická kritéria: přítomnost šupících se nahnědých makul či plaků, z nichž alespoň část nabývá retikulárního či papilomatózního charakteru, léze jsou lokalizovány v oblasti horní části trupu a na krku, mykologické vyšetření šupin je negativní, antimykotická terapie je bez efektu, zato je dobrá léčebná odpověď na podávání minocyklinu [17]. Vzhledem k tomu, že v literatuře bylo popsáno několik případů s postižením axil, podkolenních nebo loketních jamek, navrhl Jo et al. v roce 2014 úpravu diagnostických kritérií tak, aby zahrnovala navíc postižení v oblasti flexurální a brala v úvahu i možnou mykocikózní koinfekci a terapeutické použití jiných antibiotik než jen minocyklinu [17, 20].

Diferenciální diagnostika je velmi široká. V první řadě se uvažuje o acanthosis nigricans. Je třeba mít na paměti, že obě onemocnění se mohou vyskytovat u jednoho pacienta současně [21]. Retikulární hyperpigmentace se mohou objevit u morbus Dowling-Degos, morbus Galli-Galli a dyskeratosis congenita [23]. Pokud je přítomné výraznější svědění, může se jednat o prurigo pigmentosa [30]. U pityriasis versicolor bývá pozitivní mykologické vyšetření. Ve Woodově lampě fluoreskují kvasinky rodu *Malassezia* žlutavě. Darierova choroba je autozomálně dominantně dědičné onemocnění, které se projevuje kromě postižení kůže i postižením nehtů a sliznic. Dále je diferenciálně diagnosticky zvažována terra firma-forme dermatóza a makulární amyloidóza, která se projevuje svědivými makulami v oblasti proximální a střední části zad [4, 23].

K terapii se využívá celá řada prostředků. Z celkově podávaných léků jsou to především perorální antibiotika, která působí nejen svým antimikrobiálním efektem, ale i svými protizánětlivými a antiproliferativními účinky. Antibiotika tetracyklinové řady působí inhibičně na metaloproteinázy, hydrolázy, fosfolipázu A2, TNF- α , IL-1 β a IL-6, což vede k protizánětlivým účinkům. Makrolidy mají imunomodulační účinky díky supresi IL-8 [19]. Nejčastěji používanými antibiotiky v této indikaci jsou minocyklin v dávce 50–100 mg 2x denně, doxycyklin v dávce 100 mg 2krát denně celkem 8–12 týdnů, azithromycin 500 mg 3krát týdně po dobu 8 týdnů nebo v režimu 500 mg 1krát denně celkem 1–2 týdny. Dále je možné použití erythromycinu 1 000 mg denně, clarithromycinu 500 mg denně nebo cefdiniru 300 mg 2krát denně [3, 10, 17, 19, 20, 22, 27, 29, 31].

Další možností celkové terapie u pacientů, kteří nereagují na antibiotickou léčbu jsou systémové retinoidy. Byla popsána úspěšná perorální léčba isotretinoinem, acitretinem a etretinátem [6, 7, 31]. U 13letého chlapce s těžkou formou papilomatosi confluens et reticularis byl s úspěchem použit metotrexát v dávce 15 mg týdně [26]. Použití antimykotik vyplývá z dřívějšího přesvědčení, že papilomatosi reticularis et confluens vzniká v důsledku osídlení kůže vnímavých jedinců kvasinkami rodu *Malassezia* [23]. S úspěchem byl použit perorální fluconazol [25].

Lokálně lze v léčbě použít emoliencia, keratolytika, lokální retinoidy, analoga vitamínu D, lokální antimykotika, topické imunomodulátory [1, 10, 13, 25, 31]. S úspěchem byl použit i sulfid selenu (2,5% selenium sulfide lotio) [11]. Mezi režimová opatření patří hlavně redukce hmotnosti [5].

SOUHRN

Autoři popisují případ 25leté pacientky s pityriaziiformními projevy lokalizovanými intermamárně, které se během 1 roku rozšířily na hrud, břicho a šíji. Léčba lokálními antimykotiky byla bez efektu. Histologické vyšetření bylo slučitelné s diagnózou papilomatosi confluens et reticularis. Celková léčba doxycyklinem byla úspěšná a vedla ke zhojení lézí. Práce poskytuje přehled současných poznatků o tomto onemocnění.

Klíčová slova: papilomatosi confluens et reticularis – diagnostika – doxycyklin

SUMMARY

Pityriasisiform Maculopapulous Reticular Lesions on the Trunk – Papilomatosi Confluens et Reticularis

The authors report the case of a 25-year-old woman with the presence of pityriasisiform lesions in the intermammary area, which spread to the chest, abdomen and neck within 1 year. Treatment with topical antifungals was without effect. Histological examination was compatible with the diagnosis of papilomatosi confluens et reticularis. Treatment with doxycycline resulted in successful healing of the lesions. This article provides an overview of current knowledge about this disease.

Key words: papilomatosi confluens et reticularis – diagnosis – doxycycline

LITERATURA

1. ALSULAMI, M., ALHARBI, B., ALOTAIBI, Y., ALGHAMDI, F., ALSANTALI, A. Confluent and Reticulated Papilomatosi Successfully Treated with Topical Vitamin A Derivative. *Case Rep Dermatol Med*, 2023, 6, p. 1–4.
2. ANKAD, B. S., SMITHA, S.V., NIKAM, B. P., RANGAPPA, M. Dirty Papules and Plaques in Skin of Color: New Observations by Dermoscopic Dissection. *J Cutan Aesthet Surg*, 2022, 15(3), p. 216–225.
3. ATASOY, M., ALIAĞAOĞLU, C., ERDEM, T. A case of early onset confluent and reticulated papilomato-

- sis with an unusual localization. *J Dermatol*, 2006, 33(4), p. 273–277.
4. BASU, P., COHEN, P. R. Confluent and Reticulated Papillomatosis Associated with Polycystic Ovarian Syndrome. *Cureus*, 2019, 11(1), p. 1–7.
 5. BERNARDES FILHO, F., QUARESMA, M. V., REZENDE, F. C., KAC, B. K., NERY, J. A., AZULAY-ABULAFIA, L. Confluent and reticulate papillomatosis of Gougerot-Carteaud and obesity: dermoscopic findings. *An Bras Dermatol*, 2014, 89(3), p. 507–509.
 6. BETÜL, D., SULTAN, A., ÖZGE SEVİL, K., DEMET, Ç., ÖZLEM, Ü. Gougerot-Carteaud syndrome treated with acitretin: A case report. *Turkderm-Turk Arch Dermatol Venereology*, 2017, 51, p. 56–58.
 7. CARLIN, N., MARCUS, L., CARLIN, R. Gougerot-Carteaud Syndrome Treated with 13-cis-retinoic Acid. *J Clin Aesthet Dermatol*, 2010, 3(7), p. 56–57.
 8. DAVIS, M. D., WEENIG, R. H., CAMILLERI, M. J. Confluent and reticulate papillomatosis (Gougerot-Carteaud syndrome): a minocycline-responsive dermatosis without evidence for yeast in pathogenesis. A study of 39 patients and a proposal of diagnostic criteria. *Br J Dermatol*, 2006, 154(2), p. 287–293.
 9. DRLÍK, L., POCK, L., PAVLASOVÁ, V., BARTOŇOVÁ, J. Papillomatosis confluens et reticularis Gougerot Carteaud. *Čes-slov Derm*, 85, 2010, 6, s. 331–336.
 10. FITE, L. P., COHEN, P. R. Polycystic Ovarian Syndrome-associated Confluent and Reticulated Papillomatosis: Report of a Patient Successfully Treated with Azithromycin. *J Clin Aesthet Dermatol*, 2017, 10(9), p. 30–35.
 11. FRIEDMAN, S. J., ALBERT, H. L. Confluent and reticulated papillomatosis of Gougerot and Carteaud: treatment with selenium sulfide lotion. *J Am Acad Dermatol*, 1986, 14, p. 280–282.
 12. HALLEL-HALEVY, D., GRUNWALD, M. H., HALEVY, S. Confluent and reticulated papillomatosis (Gougerot-Carteaud) of the pubic region. *Acta Derm Venereol*, 1993, 73(2), p. 155.
 13. HAMAGUCHI, T., NAGASE, M., HIGUCHI, R., TAKIUCHI, I. A case of confluent and reticulated papillomatosis responsive to ketoconazole cream. *Nihon Ishinkin Gakkai Zasshi*, 2002, 43(2), p. 95–98.
 14. HENDERSON BERG, M.-H., PEHR, K. Familial Confluent and Reticulated Papillomatosis in 2 Kindreds Including 3 Generations. *Journal of Cutaneous Medicine and Surgery*, 2018, 22(3), p. 330–332.
 15. CHO, Y. M., JUNG, K. E., KOO, D. W., LEE, J. S. Clinical and Histopathologic Study of Confluent and Reticulated Papillomatosis by Anatomic Site and Age. *Ann Dermatol*, 2018, 30(5), p. 550–555.
 16. İNALÖZ, H. S., PATEL, G. K., KNIGHT, A. G. Familial Confluent and Reticulated Papillomatosis. *Arch Dermatol*, 2002, 138(2), p. 276–277.
 17. JO, S., PARK, H. S., CHO, S., YOON, H. S. Updated diagnosis criteria for confluent and reticulated papillomatosis: a case report. *Ann Dermatol*, 2014, 26(3), p. 409–410.
 18. JONES, A. L., KOERNER, R. J., NATARAJAN, S., PERRY, J. D., GOODFELLOW, M. *Dietzia papillomatosis* sp. nov., a novel actinomycete isolated from the skin of an immunocompetent patient with confluent and reticulated papillomatosis. *Int J Syst Evol Microbiol*, 2008, 58, p. 68–72.
 19. LE, C., BEDOCS, P. M. Confluent And Reticulated Papillomatosis. Dostupné na [www: https://www.ncbi.nlm.nih.gov/books/NBK459130/](https://www.ncbi.nlm.nih.gov/books/NBK459130/).
 20. LEE, D., CHO, K. J., HONG, S. K., SEO, J. K., HWANG, S. W., SUNG, H. S. Two cases of confluent and reticulated papillomatosis with an unusual location. *Acta Derm Venereol*, 2009, 89(1), p. 84–85.
 21. LEE, E., KANG, B. S., CHO, S. H., LEE, J. D. Three Cases of Concomitant Acanthosis Nigricans with Confluent and Reticulated Papillomatosis in Obese Patients. *Ann Dermatol*, 2008, 20(2), p. 94–97.
 22. LEE, S. W., LOO, C. H., TAN, W. C. Confluent and reticulated papillomatosis: Case series of 3 patients from Kedah, Malaysia and literature review. *Med J Malaysia*, 2018, 73(5), p. 338–339.
 23. LIM, J. H., TEY, H. L., CHONG, W. S. Confluent and reticulated papillomatosis: diagnostic and treatment challenges. *Clin Cosmet Investig Dermatol*, 2016, 25(9), p. 217–223.
 24. MUFTI, A., SACHDEVA, M., MALIYAR, K., LANSANG, R. P., LYTVYN, Y., SIBBALD, R. G., YEUNG, J. Treatment outcomes in confluent and reticulated papillomatosis: A systematic review. *J Am Acad Dermatol*, 2021, 84(3), p. 825–829.
 25. NOORMOHAMMADPOUR, P., KHEZRI, S., SAFAEE NARAGHI, Z., GHANADAN, A., KHEZRI, F. Confluent and reticulate papillomatosis: response to topical terbinafine and oral fluconazole; a case report. *Iranian Journal of Dermatology*, 2012, 15(4), p. 134–136.
 26. NUNES DE MATTOS, A. B., BRUMMER, C. F., FUNCHAL, G. D. G., NUNES, D. H. Use of methotrexate in an exuberant case of confluent and reticulated papillomatosis of Gougerot and Carteaud in a teenager. *An Bras Dermatol*, 2019, 94(6), p. 717–720.
 27. RAJA BABU, K.K., SNEHAL, S., SUDHA VANI, D., Confluent and reticulate papillomatosis: successful treatment with azithromycin. *British Journal of Dermatology*, 2000, 142(6), p. 1252–1253.
 28. RAMMER, P., CALUM, H., MOSER, C., BJÖRNSDÓTTIR, M. K., SMEDEGAARD, H., HØIBY, N., BJARNSHOLT, T. *Dietzia papillomatosis bacteremia*. *J Clin Microbiol*, 2013, 51(6), p. 1977–1978
 29. RAO, T. N., GURUPRASAD, P., SOWJANYA, C. L., NAGASRIDEVI, I. Confluent and reticulated papillomatosis: Successful treatment with minocycline. *Indian J Dermatol Venereol Leprol*, 2010, 76, p. 725–725.
 30. SHEVCHENKO, A., VALDES-RODRIGUEZ, R., HSU, S., MOTAPARTHI, K. Prurigo pigmentosa: Case series and differentiation from confluent and reticulated papillomatosis. *JAAD Case Rep*, 2017, 4(1), p. 77–80.

31. SCHEINFELD, N. Confluent and reticulated papillomatosis : a review of the literature. *Am J Clin Dermatol*, 2006, 7(5), p. 305–313.
32. SCHWARTZ, R. A. Confluent and Reticulated Papillomatosis. Dostupné na www: <http://emedicine.medscape.com/article/1106748-overview>.
33. TAMRAZ, H., RAFFOUL, M., KURBAN, M., KIBBI, A. G., ABBAS, O. Confluent and reticulated papillomatosis: clinical and histopathological study of 10 cases from Lebanon. *Journal of the European academy of dermatology and venerology*, 2013, 27(1), p. 119–123
34. VASSILEVA, S., PRAMATAROV, K., POPOVA, L. Ultraviolet light-induced confluent and reticulated papillomatosis. *J Am Acad Dermatol*, 1989, 21, p. 413–414.

Autorka v souvislosti s tématem práce v posledních 12 měsících nespolupracovala s žádnou farmaceutickou firmou.

Do redakce došlo dne 11. 9. 2023.

Adresa pro korespondenci:

MUDr. Soňa Ondráčková

Koží oddělení Nemocnice Třebíč, příspěvková organizace

Purkyňovo náměstí 133/2

674 01 Třebíč

e-mail: sondrackova@nem-tr.cz

NOVINKY V ČLENSKÉ EVIDENCI ČLS JEP

www.cls.cz



NOVÁ ON-LINE PŘIHLÁŠKA NA WEBOVÝCH STRÁNKÁCH

- * rychlá registrace pro nové členy
- * propojení s administrátorem organizační složky
- * on-line schvalování nových členů

PŘIHLÁŠENÍ DO PROFILU ČLENA

- * možnost rychlé aktualizace kontaktních údajů člena
- * přehled evidovaných odborných společností
- * možnost rozšíření členství o další společnosti, sekce, spolky
- * přehled uhrazených a neuhrazených členských příspěvků
- * možnost on-line platby prostřednictvím QR kódu
- * doklad o úhradě členského příspěvku ke stažení

Pro přihlášení do profilu člena je nutné znát e-mail člena (zaevidovaný v členské evidenci ČLS JEP) a evidenční číslo (variabilní symbol).

Při potížích s přihlášením vám rádi pomůžeme.
Kontaktujte Centrální evidenci členů ČLS JEP cle@cls.cz