

Kožní endometrióza v pupku. Popis případu

Povalová J.¹, Tomková H.¹, Dolinská D.²

¹Kožní oddělení, Krajská nemocnice Tomáše Bati, Zlín
primářka MUDr. Hana Tomková, Ph.D., MBA

²Patologicko-anatomické oddělení, Krajská nemocnice Tomáše Bati, Zlín
primářka: MUDr. Dagmar Dolinská

SOUHRN

Autorky popisují případ 24leté ženy s bolestivým nodulem v oblasti umbiliku, trvajícím více než jeden rok a zvětšujícím se v čase. Po excizi a histologickém vyšetření byla potvrzena diagnóza kožní endometriózy. Pacientka byla následně vyšetřena v gynekologické ambulanci, kde byly doporučeny pravidelné gynekologické prohlídky s ultrazvukovým vyšetřením, bez nutnosti další terapie.

Klíčová slova: kožní endometrióza – umbilikální endometrióza

SUMMARY

Cutaneous Endometriosis in the Umbilicus. Case Report

The authors describe the case of a 24-year-old woman with a painful nodule in the umbilical area, lasting more than one year and enlarging with time. After excision and histological examination, the diagnosis of cutaneous endometriosis was confirmed. The patient was subsequently examined at the gynecological clinic, where regular follow-up visits with ultrasound examinations were recommended, without the need of further therapy.

Key words: cutaneous endometriosis – umbilical endometriosis

Čes-slov Derm, 99, 2024, No. 1, p. 18–21

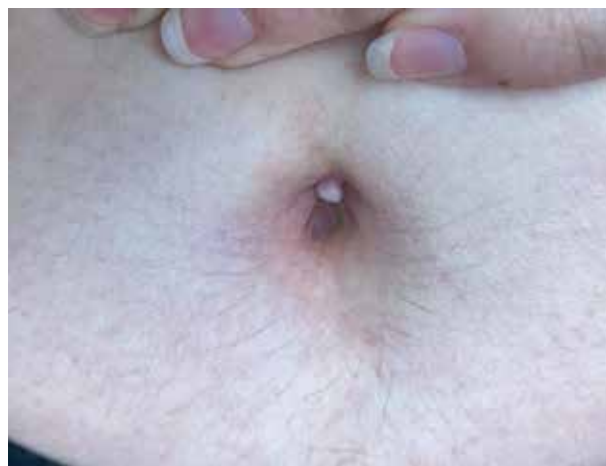ÚVOD

Endometrióza je chronické onemocnění charakterizované přítomností endometriální tkáně mimo děložní dutinu. Kožní endometrióza je poměrně vzácnou manifestací tohoto onemocnění, autoři proto uvádí případ nemocné s kožním postižením umbiliku.

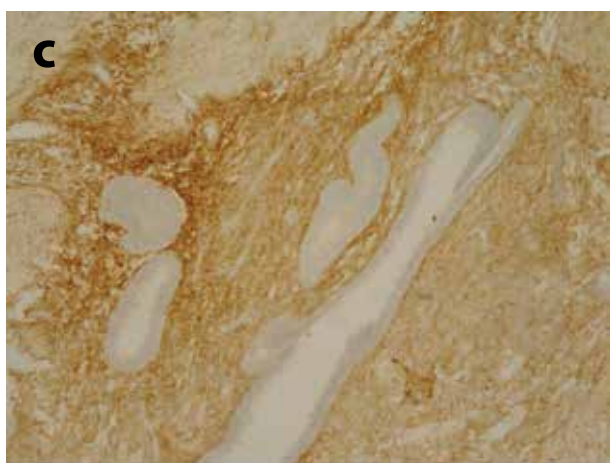
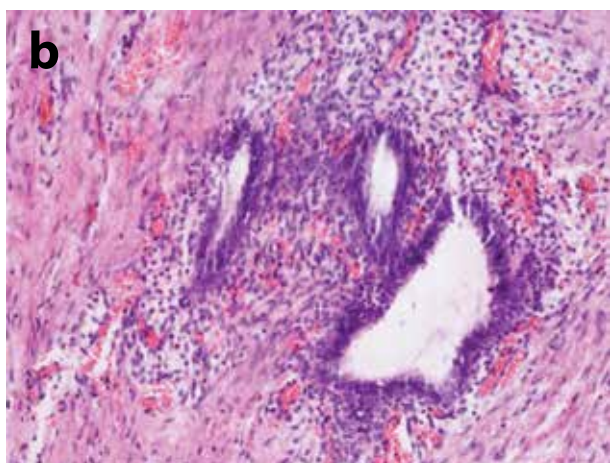
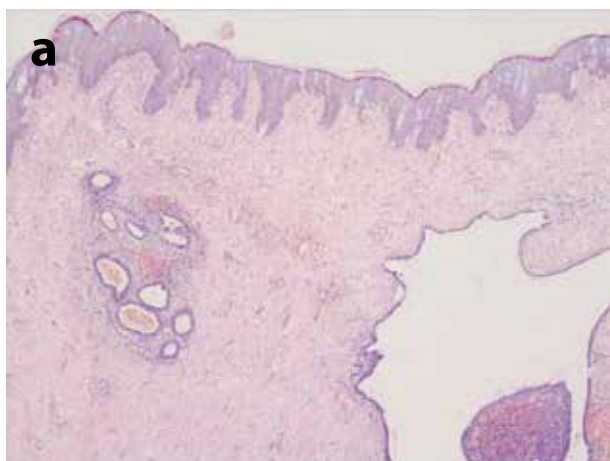
POPIS PŘÍPADU

Pacientka ve věku 24 let byla odeslána na naše pracoviště k vyšetření pro asi rok trvajícím, pozvolna se zvětšujícím útvar v oblasti pupku. Podle pacientky byl projev během menstruace někdy bolestivý, nikdy však nedošlo k jeho krvácení. V rodinné anamnéze se kožní onemocnění nevyskytovala, pouze matka otce byla v minulosti léčena pro karcinom žaludku. Pacientka měla zjištěnu Leidenskou mutaci a neléčila se pro žádné interní onemocnění, ani nebrala žádnou trvalou medikaci. V minulosti byla vyšetřována pro bolesti a křeče břicha a podbřišku. Bylo u ní provedeno kolonoskopické a gastrokopické vyšetření, vše bez patologického nálezu. První menstruace se objevila ve 14 letech, byla nepravidelná, nestěžovala

si na dyspareunii. Asi pět let užívala hormonální antikoncepci, nicméně po jejím vysazení si začala stěžovat na bolestivou menstruaci. Při klinickém vyšetření v kožní ambulanci byl zjištěn tuhý, exofyticky rostoucí nodule velikosti asi 10 x 10 mm v oblasti umbiliku, který se jevil palpačně tuhý, měl lehce nafialovělou barvu, ale nekrvácel (obr. 1). Pacientce byl na naše doporučení následně tento útvar excido-



Obr. 1. Klinický obraz



Obr. 2. Histologický náález
A, B.: hematoxylin-eozin, **C:** pozitivita, CD-10 ve stromatu

ván. Histologické vyšetření nepravidelného zvrásněného útvaru s podkožím o průměru 10–14 mm ukázalo v subkutis ložiska endometriózy s krvácením, endometriální žlásky dilatované až cysticky a mírně edematózní stroma (obr. 2A, B). Bylo doplněno imunohistochemické vyšetření na CD-10, což je marker normálního endometriálního stromatu a endometriálních stromálních neoplazií. Toto vyšetření prokázalo pozitivitu CD-10 ve stromatu (obr. 2C), zatímco žlásky endometria byly negativní, a potvrdilo tak diagnózu

endometriózy. Pacientka byla odeslána do gynekologické ambulance k vyšetření. Bylo provedeno ultrazvukové vyšetření s následujícím závěrem: děloha vpředu, cervix souměrný, endometrium homogení, přední kompartment volný, zadní kompartment částečně omezený, ovarium vlevo volně pohyblivé, mírná deprese fundu, ovarium vpravo s folikulem 16mm, mírně fixováno vs. infiltrace zadního vazů vs. endometriózou. Z gynekologického hlediska dále bez nutnosti terapie, doporučena pravidelná ultrazvuková vyšetření s kontrolami v čase.

DISKUSE

Endometrióza je chronické a benigní gynekologické onemocnění, které postihuje 10–15 % žen reprodukčního věku [7], některé studie uvádějí postižení dokonce až 22 % žen v populaci. Je charakterizována přítomností endometriální tkáně mimo děložní dutinu [11], nejčastěji v oblasti pánevního peritonea, ovarií a rektovaginálního septa. Jedná se o hormonálně závislé zánětlivé onemocnění, postihující ženy v reprodukčním věku. Bývá nejčastěji spojena s bolestí pánve, dysmenoreou, dyspareunií a neplodností [2]. U žen s endometriózou se uvádí, že jsou vystaveny vyššímu riziku vzniku malignit, jako je rakovina vaječníku a prsou, nebo také melanom kůže [6]. Rizikovými faktory pro vznik endometriózy abdominální stěny jsou nízký body mass index, časná menarché, pozdní menopauza, ženy, které dosud nerodily a které mají blízkou příbuznou s přítomností endometriózy [7].

Kožní forma endometriózy představuje přibližně 1 % veškerého ektopického endometria [1]. Primární pupeční endometrióza je nejasného původu, vzniká bez předchozího chirurgického výkonu a představuje tuhý, pigmentovaný nebo namodralý uzlík s bolestí a citlivostí, někdy spojenou s cyklickým krvácením nebo výtokem z pupku během menstruace. Může být také asymptomatická [5]. Jedná se o vzácnou jednotku, která představuje pouze 0,4–4,0 % všech endometrióz [1].

Sekundární kožní forma endometriózy je iatrogenního původu a vzniká v důsledku iatrogenní implantace endometriálních buněk během předchozího chirurgického výkonu [1]. V literatuře je uváděno, že tato sekundární forma vzniká u asi 3,5 % pacientek, které podstoupily gynekologickou operaci a u 0,8 % všech žen s předchozí sectio caesarea. Průměrná latence mezi sectio caesarea a vznikem příznaků je 3,7–4,5 roku. Obvykle je lokalizována v jizevnatých tkáních po těchto chirurgických intervencích (tzv. scar endometriosis) [7]. Jako hluboká infiltrující endometrióza (DIE) je označována forma endometriózy, která proniká více jako 5 mm pod peritoneální povrch. Jde o velmi aktivní formu, a je spojena se silnou pánevní bolestí [8].

Diagnostika lézí vznikajících v pupku nebo bezprostředně kolem něj je velmi náročná. Asi 60 % umbilikálních tumorů je maligních a pouze volným okem

je náročné rozlišit, o jakou lézi se vůbec jedná [13]. Diferenciální diagnostika umbilikální endometriózy je velmi široká, zahrnuje benigní onemocnění jako hernie, keloid, granulom z cizích těles, absces, pyogenní granulom, dermatofibrom a myxom. Z malignit je nutno pomýšlet na nodulární maligní melanom či kožní metastázu karcinomu z oblasti malé pánve a břišní dutiny tzv. Sister Mary's Joseph nodule, přičemž nejčastějším zdrojem umbilikálních metastáz jsou karcinomy gastrointestinálního traktu a gynekologické karcinomy [4, 10, 12].

Dermatoskopie může pomoci zúžit diferenciální diagnostiku. Dermatoskopické rysy kožní endometriózy jsou obvykle nespecifické, nicméně přítomnost homogenní léze s namodralou skvrnou v oblasti pupku nebo kolem ní by nás měla přimět k zařazení kožní endometriózy do diferenciální diagnostiky [13]. Někdy je možné v ložisku dermatoskopem identifikovat červené globulární struktury označované jako „červené atoly“, které korelují s přítomností nepravidelných žláz obsahujících erythrocyty, které jsou zavzaty do buněčného stromatu. Červený homogenní obraz pak odpovídá vaskulárnímu stromatu s myxoidním vzhledem obsahujícím extravazované erythrocyty [9].

Diagnóza kožní endometriózy může být stanovena pomocí ultrazvuku, CT skenu, magnetické rezonance, anamnézy a klinického vyšetření, konečná diagnóza je však stanovena na základě histologického vyšetření.

Etiopatogeneze endometriózy zahrnuje interakci endokrinních, imunologických, prozánětlivých a proangiogenních procesů. Uplatňují se zde buňky imunitního systému, adhezivní molekuly, extracelulární matrixové metaloproteinázy a prozánětlivé cytokiny, které aktivují či alterují peritoneální mikroprostředí, které vytváří podmínky pro diferenciaci, adhezi, proliferaci a přežití ektopických endometriálních buněk [3].

Chirurgické odstranění exogenní tkáně endometria je rychlá léčba, která může zlepšit kvalitu života. Při léčbě hormonální antikoncepcí a agonisty gonadotropinu dochází k vymizení symptomů a částečné úlevě. Po vysazení však dochází k recidivě [7]. Kromě medikamentózní a chirurgické léčby je v literatuře diskutována také role doplňků stravy, které mohou působit synergicky svými protizánětlivými, antioxidantními, antiproliferativními a imunomodulačními účinky. Nízké hladiny vitamínu D, zinku a vitamínu E s sebou nesou vyšší riziko endometriózy. Zlepšení bolestí provázející endometriózu bylo pozorováno při podávání omega-3 a kyseliny lipové. Ve studiích na zvířecích modelech byl pozorován příznivý účinek podávání hořčičku, kurkuminu, resveratrolu a epigalokatechin-3-galatu (EGCG), nejsilnějšího katechinu zeleného čaje, díky jejich antiangiogenním účinkům. U zvířat vedlo podávání kurkuminu, omega-3, N-acetyl-cysteinu, vitamínu C a EGCG ke zmenšení

velikosti ložisek endometriózy a podávání kurkuminu, omega-3 a N-acetyl-cysteinu k prevenci onemocnění či recidivy [3].

U naší pacientky byla provedena kompletní excize léze. Pacientka je dále pravidelně sledována v gynekologické ambulanci včetně ultrazvukového vyšetřování.

ZÁVĚR

Závěrem lze říct, že endometrióza patří k důležité diferenciatně diagnostické jednotce u pacientek s nálezem umbilikálního nodulu. Zvýšený počet císařských řezů a laparoskopických výkonů zvýšil riziko nálezu kožní formy endometriózy. K prevenci kožní endometriózy je proto nutná osvěta za účelem informovanosti i mezi porodníky [7]. V dosud známé největší a nejkompexnější analýze endometriózy a rakoviny kůže podporují publikovaná data možnou souvislost mezi osobní anamnézou endometriózy a rizikem vzniku kožního melanomu [6]. Pro nás jako dermatology je proto důležité vědět o přítomnosti endometriózy v osobní anamnéze a při vyšetření neopomenout celotělové vyšetření kůže s využitím dermatoskopu.

LITERATURA

- ADOLFO, D., BRANDAO, P., RAMOA P, et al. Umbilical endometriosis in a patient without abdominal surgery. *Obstet Gynecol Int J.*, 2018, 9(5), p. 326–327.
- ARKOULIS, N., CHEW, B. K. An unusual case of asymptomatic spontaneous umbilical endometriosis treated with skin-sparing excision, *Journal of Surgical Case Reports, Journal of Surgical Case Reports*, 2015, 3, p. 1–3.
- BAHAT, P. Y., AYHAN, Y., OZDEMIR, E. U. et al. Dietary supplements for treatment of endometriosis: A review. *Acta Biomed*, 2021, 91(1), p. e2022159.
- BATISTA, M., ALVES, F., CARDOSO, J., GONCALO, M. Cutaneous Endometriosis: A Differential Diagnosis of Umbilical Nodule Endometriose. *Acta Med Port*, 2020, 33(4), p. 282–284.
- BEZVODOVÁ, A., MARINENKO, E., GKALPAKIOTIS, S., DOLNÁ, Z., PROUZOVÁ, Z. Krvácející nodul v pupku. *Čes-slov Derm*, 2020, 95(6), p. 218–220.
- CALAGNA, G., PERINO, A., CHIANETTA, D., VINTI, D., TRIOLO, M. M., RIMI, C., CUCINELLA, G., AGRUSA, A. Primary umbilical endometrioma: Analyzing the pathogenesis of endometriosis from an unusual localization, Taiwanese, *Journal of Obstetrics and Gynecology*, 2015, 54(3), p. 306–312.
- FARLAND, L. V., LORRAIN, S., MISSMER, S. A., DARTOIS, L., CERVENKA, I., SAVOYE, I., MESRINE, S., BOUTRON-ROUULT, M. C., KVASKOFF, M. Endo-

- metriosis and the risk of skin cancer: a prospective cohort study. *Cancer Causes Control*, 2017, 28(10), p. 1011–1019.
8. GONZALEZ, R. H., SINGH, M. S., HAMZA, S. A. Cutaneous Endometriosis: A Case Report and Review of the Literature. *Am J Case Rep.*, 2021, 22, p. e932493.
 9. CHAPRON, CH., FAUCONNIER, A., DUBUISSON, J. B., BARAKAT, H., VIEIRA, M., BREART, G. Deep infiltrating endometriosis: relation between severity of dysmenorrhoea and extent of disease. *Human Reproduction*, 2023, 18(4), p. 760–766.
 10. JAIME, T. J., JAIME, T. J., ORNIGA, P. et al. Umbilical endometriosis: report of a case and its dermoscopic features. *An Bras Dermatol.*, 2013, 88(1), p. 121–124.
 11. LOH, S. H., LEW, B. L., SIM, W. Y. Primary Cutaneous Endometriosis of Umbilicus, *Ann Dermatol.*, 2017, 29(5), p. 621–625.
 12. ODHAR, Z. A., MUHI, M. R., ODHAR, H. A. A Case of Primary Endometriosis Associated With an Umbilical Hernia. *Cureus*, 2022, 14(8), p. e27626.

13. PROCHÁZKOVÁ, M., TOMKOVÁ, H., DOLINSKÁ, D., ZÁBOJNÍKOVÁ, M. Noduly umbiliku. Stručný přehled. *Čes.-slov. dermatol.*, 2020, 95(4), p. 148–151.
14. SANDOVAL, M., MEZA-ROMERO, R., PENAILILLO, A., VILLASECA, M. A., NAVARRETE-DECHENT, C. Dermoscopy findings of umbilical endometriosis. *Australas J Dermatol*, 2021, 62, p. e139–e141.

Prohlášení

V souvislosti s tématem práce nemám žádný střet zájmů.

Do redakce došlo dne 28. 6. 2023.

Adresa pro korespondenci:

MUDr. Jana Povalová

Kožní oddělení, Krajská nemocnice T. Bati, a.s., Zlín

Havlíčkovo nábřeží 600

762 75 Zlín

e-mail: janka.povalova@gmail.com

6.–7. září 2024 v Praze



Vážené kolegyně a kolegové,

ráda bych Vás pozvala na Dermatoskopický kurz EADV, který se bude konat 6.–7. září 2024 v Praze. Je pro Vás připraven zajímavý program s nejlepšími evropskými odborníky na dermatoskopii (Argenziano, Arenbergerová, Briatico, Fikrle a Pásek). Program doplní i Důra, Finsterle a Arenberger. Kromě klasických sekcí pro Vás máme připravené kazuistiky, procvičování a kvízy. Na společné večeři u Vltavy na Kampě pak můžeme pohovořit s ostatními evropskými kolegy zapálenými pro dermatoskopii. Těšíme se na Vás a nezapomeňte se včas přihlásit na tento svátek dermatoskopie na elektronickém odkazu: Face-to-face courses on Dermatology and Venereology | EADV. prof. MUDr. Monika Arenbergerová, PhD.



Argenziano



Arenbergerová



Briatico



Fikrle



Pásek

<https://eadv.org/education/face-to-face/>