

Kalcifikace a osifikace v dermatologii a dermatopatologii

Důra M., Štork J.

Dermatovenerologická klinika 1. LF UK a VFN
přednosta prof. MUDr. Jiří Štork, CSc.

SOUHRN

Patologická kalcifikace v kůži a v podkoží je poměrně heterogenním tématem. Z etiopatogenetického hlediska jsou patologické kalcifikace rozdělovány na dystrofické, metastatické, idiopatické a iatrogenní. Zvláště je vyčleňována kalcifylaxe. Ektopická osifikace v dermatologii je jevem vzácným, vznikajícím buď jako izolovaný nálezn, či jako součást řady nádorů, pro které je osifikace typickým znakem.

Práce shrnuje problematiku patologické kalcifikace a ektopické osifikace v dermatologii a dermatopatologii. Článek předkládá definici, stručný popis etiopatogeneze a výčet nejčastějších onemocnění spojených s jednotlivými typy patologického ukládání vápníku v kůži, podkoží a měkkých tkáních. Text dále shrnuje problematiku osteoma cutis z hlediska klinického obrazu a histopatologie. V závěru je uveden stručný přehled diagnostických a terapeutických možností.

Klíčová slova: dystrofická kalcifikace – metastatická kalcifikace – idiopatická kalcifikace – kalcifylaxe – osifikace – osteoma cutis

SUMMARY

Calcification and Ossification in Dermatology and Dermatopathology

Pathological calcification in the skin and subcutaneous tissue is relatively heterogenous issue. From the etiopathogenic point of view, the pathological calcifications are divided into dystrophic, metastatic, idiopathic, and iatrogenic type. Calciphylaxis is distinguished as a distinctive type.

Ectopic ossification in dermatology is a rare phenomenon, which arises as an isolated finding or as a part of the range of tumours, in which the ossification is a typical feature.

The article summarizes the topic of the pathological calcification and the ectopic ossification in dermatology and dermatopathology. The paper presents the definition, the brief description of the etiopathogenesis and the list of the most common diseases connected to the particular types of the pathological calcium deposition in the skin, the subcutaneous tissue and the soft tissue. The review also summarizes the problematics of the osteoma cutis from the view of the clinical picture and the histopathology. Finally, the short summary of the diagnostic and therapeutic alternatives is discussed.

Key words: dystrophic calcification – metastatic calcification – idiopathic calcification – calciphylaxis – ossification – osteoma cutis

Čes-slov Derm, 99, 2024, No. 2, p. 48–60

ÚVOD

Ukládání solí vápníku (kalcifikace) v kůži a v podkoží či tvorba kostních struktur (osifikace) jsou poměrně vzácnými jevy, vznikajícími v souvislosti s celou řadou patologických procesů. Příčina jejich vzniku však nemusí být ve všech případech zřejmá. Následující text se bude zabývat chorobnými jednotkami zánětlivého či neoplastického původu s přítomností kalcifikace a osifikace.

Kalcifikace (přesněji řečeno **patologická kalcifikace**) označuje patologický stav ukládání nerozpustných solí vápníku v tkáních. Archaicky je tento stav nazýván patologickým zvápenatěním či zvápeněním.

Osifikace (přesněji řečeno **heterotopická osifikace**) označuje patologický stav tvorby kostních struktur v lokalitách, které za normálních okolností osifikaci nepodléhají.

KALCIFIKACE V KŮŽI

Pro patologické ukládání vápníku v kůži je široce užíváno synonymum *calcinosis cutis*. Jsou rozlišovány čtyři základní typy – dystrofická, metastatická, idiopatická a iatrogenní. Dle některých autorů je za zvláštní typ kalcifikace považována kalcifylaxe. Klasifikaci patolo-

gické kalcifikace v kůži s příklady konkrétních onemocnění uvádí tabulka 1.

Při *dystrofické kalcifikaci* dochází k ukládání solí vápníku do již patologicky změněné tkáně (např. pilomatrixom či dermatomyozitida). V případě *metastatické kalcifikace* jsou soli vápníku ukládány do jinak normálních tkání z důvodu poruchy kalciofosfátového metabolismu, a to jak při hyperkalcemii, tak při normokalcemii (např. chronická renální insuficience). Pokud není příčina patologické kalcifikace zřejmá, označuje se jako *idiopatická* (např. idiopatická skrotální kalcinóza). V případě vzniku patologické kalcifikace v souvislosti s medicínským výkonem se jedná o kalcifikaci *iatrogenní* (např. následek extravazace).

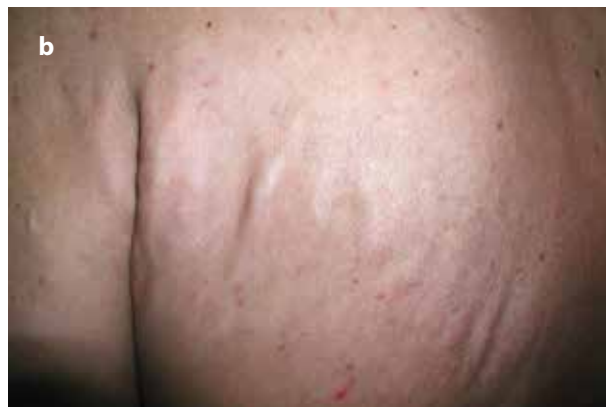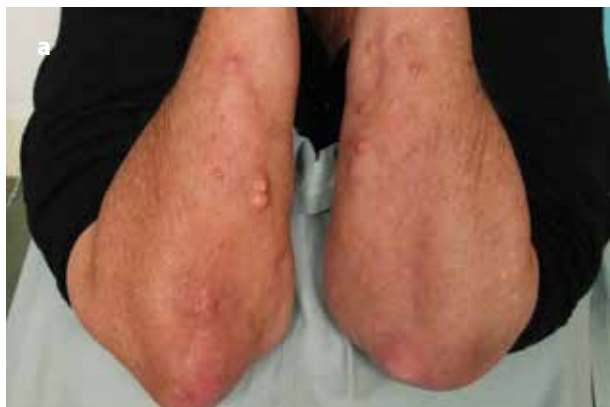Biochemicky jsou depozita kalcia, bez závislosti na typu patologické kalcifikace, tvořena především hydroxyapatitem a sloučeninami od něho odvozenými [31].

Dystrofická kalcifikace v kůži

Dystrofická kalcifikace je nejčastějším typem patologické kalcifikace v kůži. Tento typ kalcifikace je limitován na tkáň již změněné předchozím patologickým neoplastickým nebo zánětlivým procesem či

následkem traumatu. K ukládání solí vápníku dochází v koriu či v podkoží, a to bez současného postižení vnitřních orgánů. Hladina vápníku a fosfátu v séru je normální.

Řada benigních a maligních kožních tumorů epitelálního či mezenchymálního původu je provázána dystrofickou kalcifikací. Jedná se buďto o nádory, u nichž je kalcifikace jejich typickou vlastností (např. kalcifikující aponeurotický fibrom či zcela recentně pojmenovaný kalcifikovaný chondroidní mezenchymální nádor [24]) nebo o nádory, u kterých se dystrofické kalcifikace v různé míře vyskytují jakožto vedlejší jev. Mezi takové patří především pilomatrixom, jehož tendence k tvorbě kalcifikací zaznívá v jeho původním, dnes již obsoletním názvu – „Malherbův kalcifikující epitelium“. Dalšími příklady takových novotvarů je bazocelulární karcinom, mikrocystický adnexální karcinom, keratolakantom či epidermoidní a trichilemální cysta. Ze vzácných měkkotkáňových nádorů vykazujících dystrofické kalcifikace je možno jmenovat synoviální sarkom (asi ve 30 % případů) či vzácný fosfáturický mezenchymální nádor, typicky provázený paraneoplastickou osteomalií z patologické produkce růstového faktoru FGF23 regulujícího fosfátový metabolismus [4, 49].



Obr. 1a,b. Klinický obraz různých forem dystrofické kalcifikace u dermatomyozitidy

Tabulka 1. Klasifikace patologické kalcifikace v kůži a příklady onemocnění

Dystrofická kalcifikace	zánětlivá etiologie (např. dermatomyozitida, systémová sklerodermie)
	nádorová etiologie (např. pilomatrixom)
	traumatická etiologie (např. jizva, popálenina)
Metastatická kalcifikace	chronická renální insuficience
	primární hyperparathyreóza
	syndrom milk-alkali
Idiopatická kalcifikace	idiopatická skrotální kalcinóza
	subepidermální kalcifikovaný nodule
	tumorální kalcinóza
Iatrogenní kalcifikace	následek extravazace
	„heel-stick calcinosis cutis“
Kalcifylaxe	nefrogenní kalcifylaxe
	non-nefrogenní kalcifylaxe

Dystrofická kalcifikace vznikající na podkladě zánětlivého procesu je popsána u řady autoimunitních a parazitárních kožních onemocnění, v místech proběhlého traumatu či např. u pankreatické pankulitidy (viz dále). Mezi autoimunitní onemocnění provázená kalcifikacemi patří dermatomyozitida, systémová sklerodermie a lupus erythematosus. Kalcifikace vykazuje u těchto onemocnění měnlivý rozsah postižení, v případě vzniku rozsáhlých ložisek se užívá termínu *calcinosis universalis*.

Dermatomyozitida je komplikována dystrofickou kalcifikací ve 20–40 % případů juvenilní formy a asi ve 20 % případů adultní formy tohoto onemocnění [9] (obr. 1a,b).

Zvýšené riziko vzniku kalcifikací je spojeno s opožděným nasazením imunopresivní léčby u juvenilní formy a s dlouhotrvajícím onemocněním u adultní formy. Vznik dystrofické kalcifikace je též asociován s výskytem některých specifických autoprotilátek (anti-MDA-5, anti-NXP-2, anti-PM/Scl). Oproti tomu, přítomnost autoprotilátky anti-TIF- γ má u adultní formy dermatomyozitidy proti vzniku kalcifikací protektivní charakter [48].

Dystrofické kalcifikace se u dermatomyozitidy objevují buďto ve formě superficiálních spongiformních či nodulárních deposit, nebo ve formě hlubších tumorálních formací, které mohou postihovat fascii či kosterní sval. Extrémně vzácně může dojít k extenzivní generalizované kalcifikaci do podoby tzv. exoskeletonu. Nejčastěji jsou postiženy končetiny v místech vystavených tlaku. Možnými komplikacemi je omezení hybnosti kloubu či vznik ulcerace s nasedající infekcí.

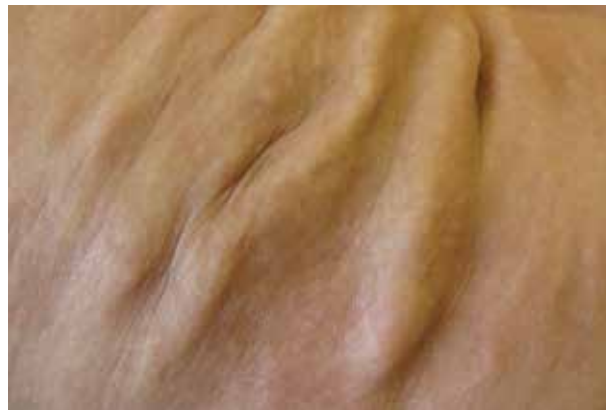Dystrofické kalcifikace jsou komplikací asi u 25 % pacientů se *systémovou sklerodermií* [48] (obr. 2).

Kalcifikacemi jsou postiženy zejména volární strany prstů rukou, méně často i proximálnější části končetin. Klinicky se projevují jakožto tuhé, bělavě či žlutavě prosvítající noduly. Projevy vznikají až v horizontu řady let od prvního výskytu Raynaudova fenoménu. Popsána byla jejich asociace s digitálními ulceracemi, pozitivním kapilaroskopickým nálezem, akroosteolýzou a okluzí ulnární arterie. Častější výskyt kalcifikací byl zjištěn u pacientů s přítomností autoprotilátky anti-PM/Scl. Asociace zvýšeného rizika vzniku kalcifikací s dalšími, pro systémovou sklerodermii specifickými autoprotilátkami nebyla potvrzena. Méně závažná varianta systémové sklerodermie s výskytem kožních kalcifikací je označována jako CREST syndrom (Calcinosis, Raynaudův fenomén, Ezofageální dysfunkce, Sklerodaktylie, Telangiektazie) (obr. 3).

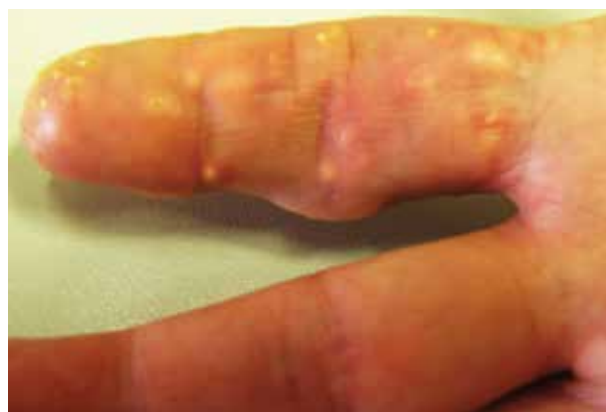Dystrofické kalcifikace jsou vzácně popisovány i v případech lokalizované sklerodermie (syn. *morphea*) [11] (obr. 4). Pseudosklerodermické změny a dystrofická kalcifikace je dále popisována u pacientů s *porphyria cutanea tarda* [46].

Dystrofická kalcifikace kůže je velmi vzácnou komplikací *systémového lupus erythematosus* (SLE). Popsáno bylo několik desítek případů [22, 32]. Kalcifikace u těchto pacientů vznikly až po několika letech od stanovení

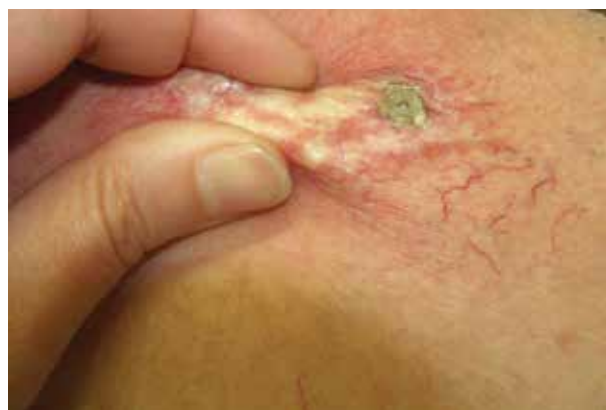diagnózy SLE a jejich vznik často koreloval s klinickou a sérologickou aktivitou onemocnění. Kalcifikace byly nejčastěji generalizované, často komplikovány sekundárními infekcemi při jejich ulceraci pravděpodobně vzhledem k imunopresivní terapii u těchto pacientů. Vznik dystrofických kalcifikací je popsán i u kožních forem lupus erythematosus bez systémového postižení, zejména u *lupus profundus* (syn. *lupus panniculitis*) [32, 34].



Obr. 2. Klinický obraz dystrofické kalcifikace u systémové sklerodermie



Obr. 3. Klinický obraz dystrofických kalcifikací u CREST syndromu



Obr. 4. Klinický obraz dystrofické kalcifikace u lokalizované morfeje

Pankreatická panikulitida je vzácným typem lobulární panikulitidy, která vzniká nejčastěji v souvislosti s akutní či chronickou pankreatitidou, zřídka s karcinomem pankreatu jakožto paraneoplastický jev. Patogeneticky je zvažován vliv uvolněných pankreatických enzymů na podkožní tukovou tkáň. Klinicky se projevuje bolestivými podkožními noduly predilekčně na dolních končetinách (obr. 5).

Diagnóza pankreatické panikulitidy se opírá o anamnestický údaj onemocnění pankreatu, klinický obraz a specifický histopatologický nálezn. Typickým mikroskopickým znakem plně rozvinutého onemocnění je enzymatická koagulační nekróza skupin adipocytů zanechávající pouze bezjaderné buněčné kontury („ghost adipocytes“), s častou přítomností dystrofických kalcifikací [42].

Dystrofické kalcifikace jsou v některých případech součástí podkožní tukové nekrózy novorozenců (syn. *adiponecrosis subcutanea neonatorum*), lobulární panikulitidy vznikající vzácně u novorozenců s vyšší porodní hmotností následkem porodního traumatu či podchlazení. Toto onemocnění je často provázeno hyperkalcemií, jejíž etiologie však dosud nebyla zcela objasněna.

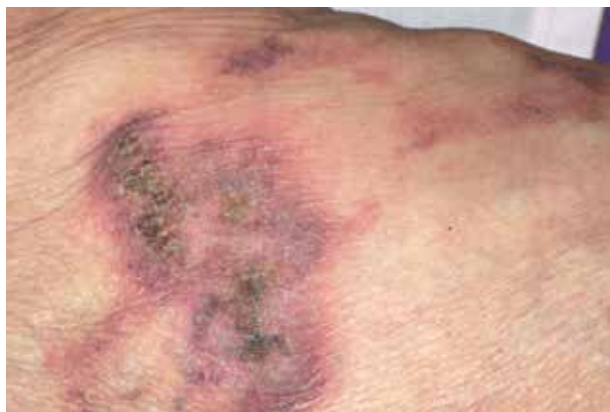Spektrum *infekčních onemocnění* kůže, která mohou být provázena dystrofickou kalcifikací, není široké, dominují *parazitární onemocnění*. Dystrofické kalcifikace byly popsány u drakunkulózy, filariózy, trichinelózy, onchocerkózy či echinokokózy.

Mnohočetné drobné papulózní kalcifikace na obličeji jsou vzácnou komplikací *akné* [19]. Kromě dystrofických kalcifikací jsou s akné spojovány i mnohočetné miliární faciální osteomy kůže (viz dále).

Dystrofické kalcifikace jsou dokumentovány u *chronické žilní insuficience*. Popsán je vznik kalcifikací ve dvou lokalitách – v žilní stěně pokročilého onemocnění a v podkožní tukové tkáni v terénu lipodermatosklerózy, bérceových vředů či jizev po zhojených ulceracích [6].

K dystrofickým kalcifikacím jsou náchylná určitá geneticky podmíněná onemocnění kůže, zejména *pseudoxanthoma elasticum*.

Pseudoxanthoma elasticum je monogenní onemocnění s autozomálně recesivním typem dědičnosti, způsobené mutací v genu *ABCC6*, s postižením kůže, cév a oka [25]. Dochází při něm k fragmentaci elastických



Obr. 5. Klinický obraz pankreatické panikulitidy

vláken a k jejich patologické kalcifikaci z důvodu deficitu antimineralizačního faktoru fetuin-A. Klinicky se projevuje mnohočetnými splyvajícími žlutavými papulami na krku a ve flexurách. Histopatologický obraz je patognomický, s přítomností fragmentovaných a kalcifikovaných elastických vláken vmezeřených mezi kolagenní vlákna retikulárního koría.

Perforující kalcifikovaná elastóza (syn. periumbilikální perforující pseudoxanthoma elasticum) představuje získanou variantu pseudoxanthoma elasticum, typickou pro obézní pacientky středního věku s tvorbou erytematózních či hnědavých tužších ložisek v periumbilikální oblasti [29].

Ke vzniku dystrofických kalcifikací jsou predisponováni pacienti i s dalšími geneticky podmíněnými onemocněními, např. Ehlersův-Danlosův syndrom, Wernerův syndrom či Rothmundův-Thomsonův syndrom.

Dystrofická kalcifikace však nemusí být limitována pouze na kůži či podkoží. Postihnout může i hlubší struktury přístupné fyzikálnímu či zobrazovacímu vyšetření, např. šlachy, synoviální membránu či chrupavku. Příklady takových onemocnění jsou kalcifikovaná tendinitida, synoviální chondromatóza či obraz „zkamenělého ucha“.

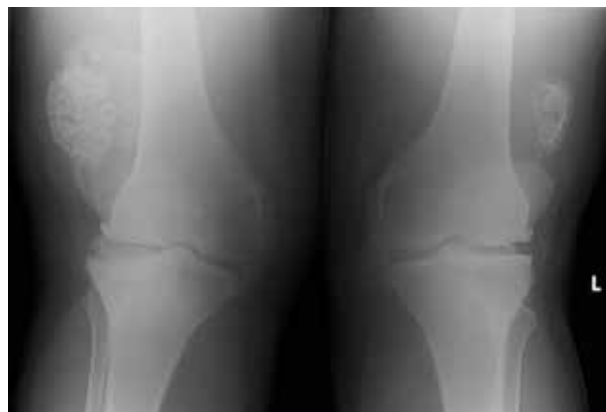Kalcifikovaná tendinitida je známa především v oblasti traumatizované rotátorové manžety ramenního kloubu či šlachy m. gluteus medius, postižena však může být prakticky jakákoli šlacha. Dominujícím klinickým projevem je bolestivost postiženého kloubu.

Synoviální chondromatóza je vzácné onemocnění nejasné etiologie, u něhož dochází k chrupavčité metaplastii synoviální membrány. Postihuje zejména nosné klouby dolních končetin. Projevuje se bolestivostí kloubů a jejich edémem. V pozdních fázích dochází k dystrofické kalcifikaci s patognomickým radiologickým obrazem (obr. 6).

Dalším vzácným příkladem je kalcifikace elastické chrupavky ušního boltce („zkamenělé ucho“) jakožto následek traumatu či omrzliny [27].

Metastatická kalcifikace v kůži

V případě metastatické kalcifikace dochází k ukládání solí vápníku do jinak normálních, fyziologických tkání.



Obr. 6. RTG snímek synoviální chondromatózy

Kromě kůže a podkoží dochází ke kalcifikaci i v jiných orgánech, zejména plicích, ledvinách, žaludku a endokardu. S metastatickou kalcifikací kůže se dermatolog setkává v klinické praxi spíše zřídka.

Příčinou vzniku metastatické kalcifikace je porušení kalciofosfátového metabolismu. K této dysbalanci dochází z mnoha příčin, např. zvýšeným příjmem kalcia či vitamínu D potravou, v souvislosti s chronickou renální insuficiencí či primární nadprodukcí hormonu parathormonu příštitnými tělisky.

Chronická renální insuficience je nejčastější příčinou poruchy metabolismu kalcia a fosfátu, jelikož dochází k poruše hydroxylace 25-hydroxycholecalciferolu (kalcidiolu) na účinný 1,25-dihydroxycholecalciferol (kalcitriol), probíhající v ledvinách. Nedostatek kalcitriolu zodpovídá za snížení resorpce vápníku ze střeva s následným vznikem hypokalcemie. Snížená hladina kalcia má za následek zvýšení produkce parathormonu příštitnými tělisky, dochází k tzv. *sekundární hyperparathyreóze*. Tento hormon kromě jiného vyvolává zvýšenou osteoklastickou resorpci kostní tkáně či zvýšené vstřebávání vitamínu D ve střevě. S aktuální kalcemií je spřažena i fosfatemie.

Oproti tomu, v případě *primární hyperparathyreózy* dochází k hyperkalcemii vlivem nadprodukce parathormonu hyperplastickými či ektopickými příštitnými tělisky, jejich adenomem, případně karcinomem.

K hyperkalcemii nezřídka dochází v souvislosti s maligními nádory, avšak nikoli pouze z důvodu resorpce kostí metastatickým postižením, nýbrž i produkcí tzv. peptidu podobného parathormonu (PTHrP, Parathyroid Hormone related Peptide). Tento peptid je produkován např. kožním a mimokožním dlaždicobuněčným karcinomem, některými adenokarcinomy či hematologickými malignitami [28].

Syndrom milk-alkali je vzácnou komplikací zvýšeného příjmu vápníku v potravě či užívání alkalizujících léků (zejména antacid). Jeho název pochází ze dvou složek původní terapie peptického vředu, tedy požívání mléka společně s antacidou. V případě jeho chronického průběhu je možným následkem metastatická kalcifikace a renální insuficience.

Svébytnou problematiku činí *sarkoidóza*, která může způsobovat jak metastatickou, tak dystrofickou kalcifikaci. Bylo zjištěno, že histiocyty granulomatózního zánětu zapříčiňují zvýšenou produkci účinného 1,25-dihydroxycholecalciferolu, bez závislosti na hladině parathormonu. Zjištěna byla vyšší aktivita 1-hydroxylázy v histiocytech [36]. Publikovány byly případy vzniku dystrofických kalcifikací v místech zhojené kožní sarkoidózy [51].

Idiopatická kalcifikace v kůži

V některých případech není příčina patologické kalcifikace v kůži objasněna. Takové stavy se označují jako idiopatická kalcifikace. Do této skupiny onemocnění se řadí idiopatická skrotální kalcinóza, subepidermální kalcifikované noduly a tumorální kalcinóza. Pacienti s těmito onemocněními mají normální hladinu vápníku v séru.

Idiopatická skrotální kalcinóza je vzácné onemocnění nejasné etiologie s pozvolným vznikem vícečetných, nápadně tvrdých, bělavě či žlutavě prosvítajících nodulů kůže skrota [18]. Toto onemocnění je však známé i u žen ve formě idiopatické vulvární kalcinózy. Histopatologicky jsou v přehledném zvětšení evidentní objemné kalcifikované noduly v celé šíři koría. Některými autory je toto onemocnění vysvětlováno dystrofickou kalcifikací preexistujících epidermoidních cyst [45]. V diferenciální diagnostice zvažujeme kromě epidermoidních cyst např. mnohočetné steatocystomy.

Subepidermální kalcifikovaný nodul (syn. Winerova nodulární kalcinóza) se většinou projevuje jako solitární, posunlivá, žlutavá papula v oblasti hlavy a krku (predilekčně na očních víčkách či na ušním boltci) u pacientů dětského věku. Asi v jedné třetině jsou postiženi i dospělí, dvakrát častěji muži [52]. Histopatologicky se časná fáze tohoto onemocnění vyznačuje mnohočetnými drobnými subepidermálně lokalizovanými globulemi obklopenými obrovskými mnohojadernými buňkami a chronickým lymfohistiocytárním infiltrátem. Pozdní fáze se vyznačuje již splynuvším objemnějším nodulem s vazivovou pseudokapsulou. V diferenciální diagnostice stojí zejména molluscum contagiosum a benigní adnexální nádory.

Tumorální kalcinóza představuje velmi vzácnou poruchu vyznačující se tvorbou nebolestivých objemných kalcifikovaných nodulů v blízkosti velkých nosných i malých ručních i nožních kloubů. U části těchto případů je příčinou genetická porucha, způsobená mutací genu *FGF23*, s autozomálně dominantním typem dědičnosti.

Extrémně vzácně je popisována ještě *idiopatická kalcifikace podobná miliím* („milia-like calcinosis cutis“), která je charakteristická svou lokalitou na rukou a nohou u dětských pacientů v silné vazbě s Downovým syndromem [17]. Klinicky se jedná o vícečetné drobné bělavé papuly. Onemocnění se s věkem samovolně odhojuje a terapie není nutná.

Iatrogenní kalcifikace v kůži

Patologická kalcifikace vznikající jako následek medicínského výkonu je označována jako iatrogenní kalcifikace. Nejčastěji vzniká následkem aplikace subkutánní či intramuskulární injekce (obr. 7), případně následkem extravazace léku určeného pro intravenózní podání. Z těchto léků je riziko vzniku kalcifikací dokumentováno např. při úniku roztoku fosforečnanu draselného či glukonátu vápenatého [38, 50].

Specifickým příkladem dystrofické kalcifikace iatrogenního původu je kalcinóza paty u dětí po vícečetných odběrech kapilární krve v novorozeneckém věku („heel-stick calcinosis cutis“). Ke vzniku kalcifikace však dochází až v horizontu prvních měsíců života, následně spontánně regredují [1].

Calciphylaxis

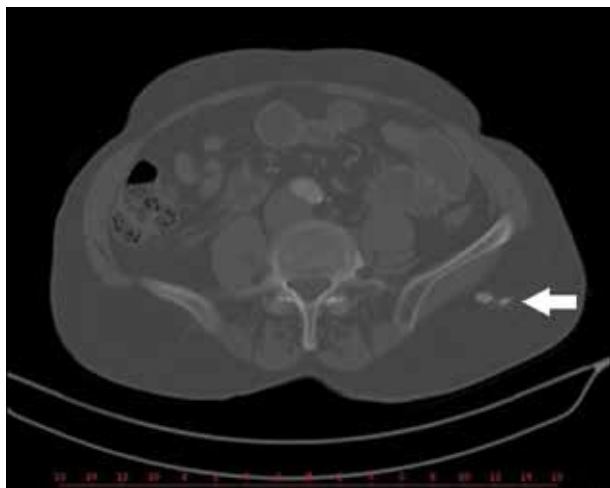
(syn. kalcifikující uremická arteriolopatie)

Kalcifylaxe je některými autory vyčleněna jakožto samostatný typ patologické kalcifikace. V minulosti

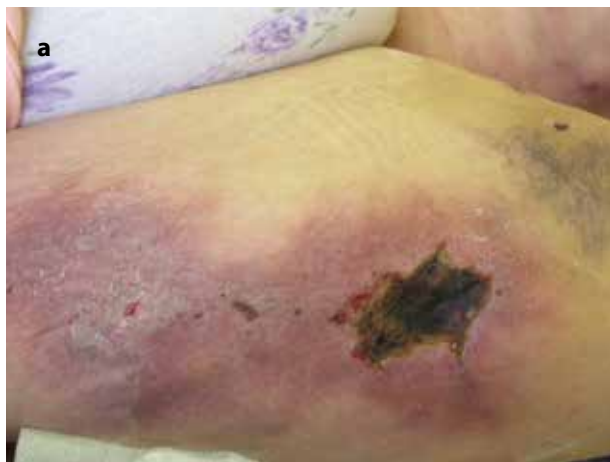bylo pro kalcifylaxi užíváno termínu kalcifikující panikulitida. V současné době je však tímto pojmem označována jakákoli panikulitida s přítomností kalcifikace.

Kalcifylaxe je vážný a potenciálně život ohrožující stav. Při kalcifylaxi dochází ke kalcifikaci stěn kožních a podkožních cév a k následné nekróze kůže a měkkých tkání. Vyskytuje se asi u 4 % dialyzovaných pacientů, kalcifylaxe se však může rozvinout i u pacientů bez renálního postižení (tzv. non-nefrogenní či non-uremická kalcifylaxe). Rizikovými faktory, kromě ledvinného selhání, je obezita, ženské pohlaví, diabetes mellitus, malignita či hyperkalcemie.

Na počátku se kalcifylaxe klinicky vyznačuje přítomností bolestivých infiltrovaných podkožních nodulů podobných panikulitidě bez porušení kontinuity kůže. Přítomna může být purpura. Následně dochází k nekróze kůže a ke vzniku nepravidelné či mapovité suché eschary (obr. 8a). Bolestivost může předcházet vzniku kožních lézí [41].



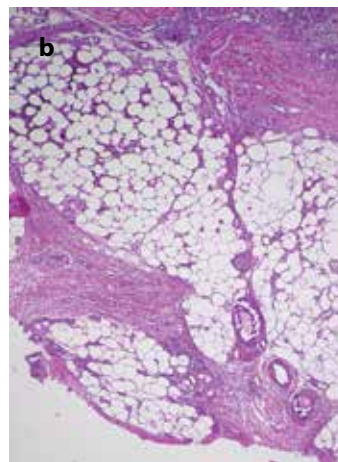
Obr. 7. CT obraz iatrogenní kalcifikace po aplikaci subkutánní injekce (bílá šipka)



Obr. 8a,b. Kalcifylaxe

a) klinický obraz, b) histopatologický obraz s nálezem kalcifikací ve stěně podkožních cév (vpravo dole)

(Hematoxylin a eozin, 40x)



Predilekčními lokalitami vzniku jsou místa s větším množstvím podkožního tuku, zejména stehna, břicho či prsy.

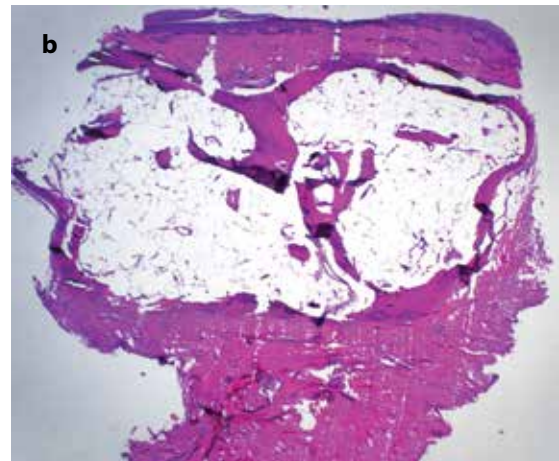
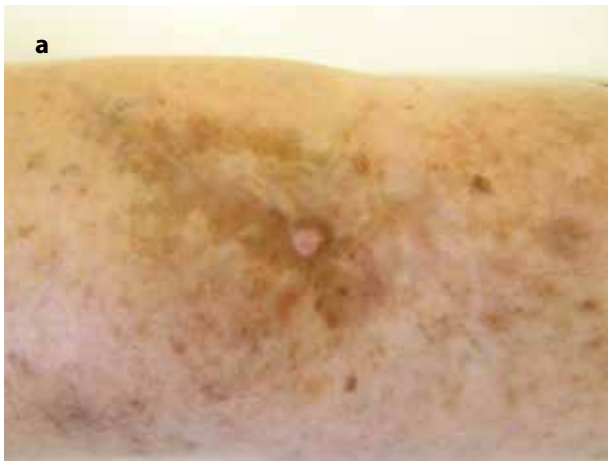Diagnostika kalcifylaxe je obtížná zejména pro svůj vzácný výskyt a polymorfní klinický obraz v závislosti na fázi onemocnění. Vedle klinického obrazu se v diagnostice uplatňuje histopatologické vyšetření. Nutností je hluboká biopsie z okraje projevu. Obvyklými histopatologickými nálezy je vaskulární a extravaskulární přítomnost depozit kalcia v korii a podkožní tukové tkáni (obr. 8b), intravaskulární fibrinové tromby a různý rozsah ischemické nekrózy kůže a podkoží. K detekci kalciových depozit je možno užít histochemického barvení (von Kossa, alizarinová červeně). V časných fázích onemocnění však mohou být tato depozita submikroskopická a diskontinuální, činící histopatologickou diagnostiku kalcifylaxe mimořádně obtížnou [7].

V klinické diferenciální diagnostice jsou zvažovány panikulitidy (např. erythema nodosum či lupus panniculitis), vředy žilní či arteriální etiologie, pyoderma gangrenosum, polyarteritis nodosa, agresivní kožní lymfomy a hluboké infekce, zejména mykotické a mykobakteriální.

OSIFIKACE V KŮŽI

Při procesu heterotopické osifikace dochází k tvorbě kostěných struktur, konkrétně osteoidu a lamelární kosti, v lokalitách, které za fyziologických okolností osifikaci nepodléhají.

Osteoid představuje nezralou kostní matrix produkovanou osteoblasty, která dosud nebyla mineralizována. *Lamelární kost* představuje zralé kostěné struktury, které jsou organizovány do tzv. Haversova systému. Heterotopické struktury lamelární kosti mohou být jak kompaktního, tak spongiózního typu. Tato osifikace je desmogenního (syn. intramembranózního) typu, tedy bez předchozí přítomnosti chrupavky.

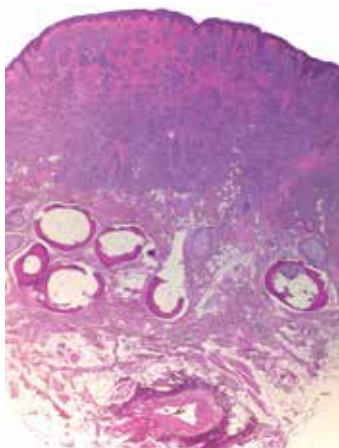


Obr. 9a,b. Osteoma cutis vytvořený v terénu jizvy po excizi melanomu
a) klinický obraz, b) histopatologický obraz

(Hematoxylin a eozin, 25x)

K patologické osifikaci v kůži může docházet primárně či sekundárně. V případě primární osifikace figuruje tento jev jako primární patologický proces, jak je tomu např. u některých podtypů osteoma cutis (viz dále). Sekundární osifikace je jevem druhotným v terénu měkkotkáňových nádorů či zánětlivých procesů.

Osteoma cutis (OC) je vzácným benigním novotvarem kůže představující tuhý kožní nodulus. OC vzniká buďto primárně (bez zjevné příčiny nebo v souvislosti s genetickými abnormalitami), či častěji sekundárně (v terénu traumatu, nádorového či zánětlivého procesu) (obr. 9a,b). Může vykazovat solitární či mnohočetný výskyt. Specifickými typy OC je kongenitální nebo získaný plakovitý („plate-like“) OC a mnohočetný miliární OC [2,12,13]. OC vzniknuvší sekundárně v terénu melanocytárního névu je extrémně vzácným jevem, označován je jako *Nantův osteonévus* (obr. 10). Klasifikaci OC shrnuje tabulka 2.



Obr. 10 Histopatologický obraz Nantova osteonévu – intra-dermálního melanocytárního névu v hloubce s přítomností kostních struktur (Hematoxylin a eozin, 25x)

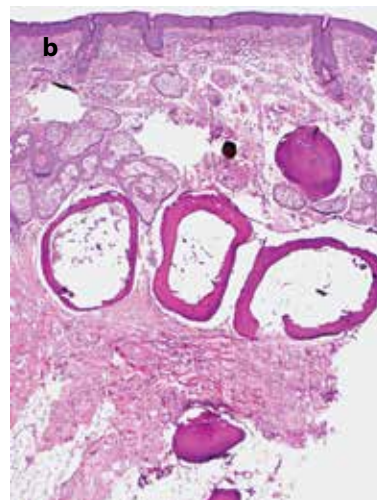
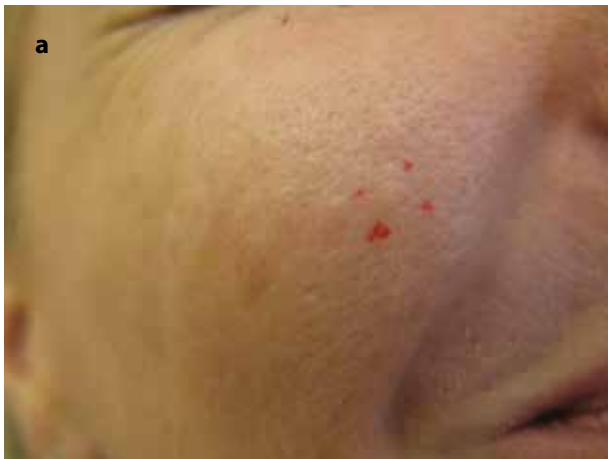Mnohočetný miliární OC je velmi vzácné onemocnění vyznačující se přítomností mnohočetných drobných asymptomatických papul barvy kůže průměru několika milimetrů lokalizovaných v korii či podkoží v oblasti obličeje, zejména tváří, čela a brady (obr. 11a,b). Spouštěčem může být chronický zánět (např. akné), trauma či např. předchozí spálení sluncem. Vyvolávající příčina však nemusí být ve všech případech odhalena. Pravděpodobně je tedy možný vznik jak primárně, tak sekundárně.

Histopatologicky je u OC prokazována přítomnost amorfního osteoidu s periferním lemem osteoblastů či zralé lamelární kosti ve formě eozinofilní matrix s přítomností osteocytů v lakunách. V případě větších ložisek může být vyjádřen koncentrický Haversův systém s cementovými liniemi (obr. 12).

Tabulka 2. Klasifikace osteoma cutis (upraveno dle [37])

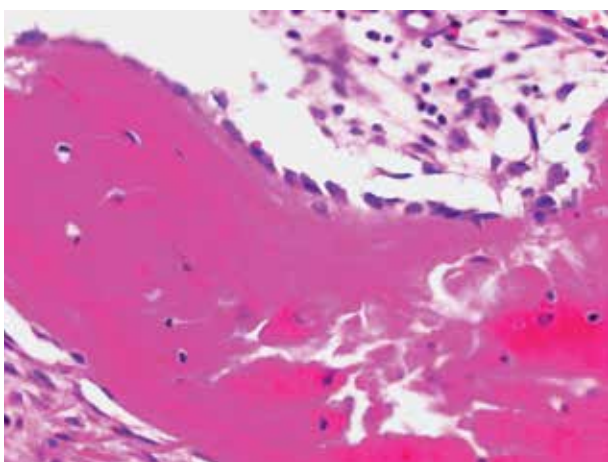
Primární osteoma cutis	solitární osteoma cutis
	mnohočetný osteoma cutis
	mnohočetný miliární osteoma cutis*
	kongenitální či získaný plakovitý („plate-like“) osteoma cutis
	osteoma cutis v souvislosti s genetickými abnormalitami (např. Albrightova hereditární osteodystrofie)
Sekundární osteoma cutis	zánětlivá etiologie (např. akné)
	nádorová etiologie (např. Nantův osteonévus)
	traumatická etiologie (např. jizva, popálenina)

*vznik je možný jak primárně, tak sekundárně

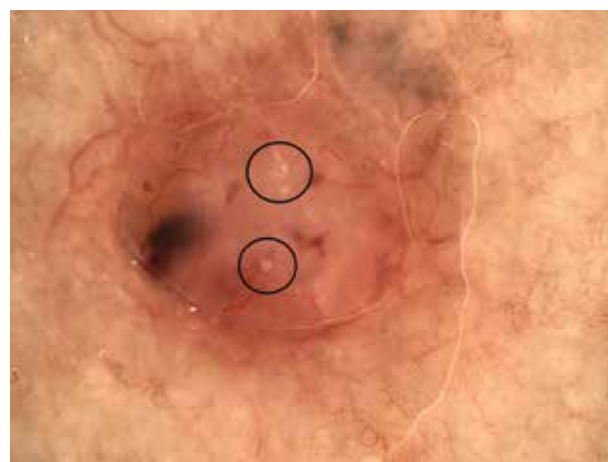

Obr. 11a,b. Mnohočetný miliární osteoma cutis
a) klinický obraz, b) histopatologický obraz

(Hematoxylin a eozin, 40x)



Obr. 12. Histologický obraz lamelární kosti s periferním lemem osteoblastů a naznačeným Haversovým systémem
(Hematoxylin a eozin, 400x)



Obr. 13. Dermatoskopický obraz nodulárního bazocelulárního karcinomu s přítomností dystrofické kalcifikace, označované jako tzv. MAY globules (černé kroužky)

Častým nálezem u osteomu je periferní prstenec kostní tkáně s centrálními lalůčky tukové tkáně napodobující kostní dřev (viz obr. 9b, 11b).

Vzácně je vznik kostěných struktur spjat se zánětlivým procesem či genetickou poruchou. Příkladem zánětlivé léze je myositis ossificans. *Myositis ossificans* představuje přítomnost metaplastické kostní struktury v terénu posttraumatického intramuskulárního hematomu. Nejčastěji vzniká u pacientů mladšího věku v oblasti proximálních končetin. Léze je zprvu edematózní a bolestivá, následně se stává tuhou a ohraničenou.

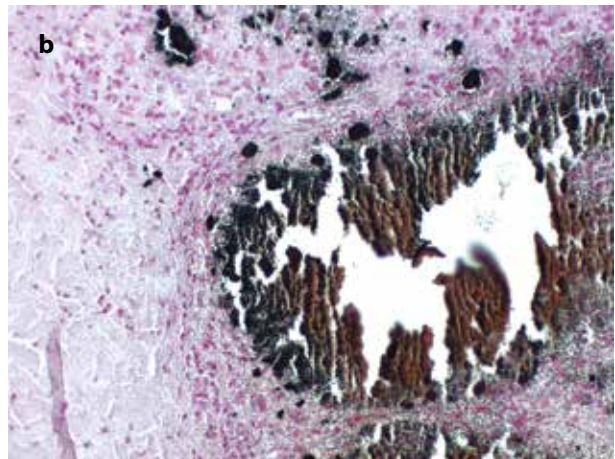
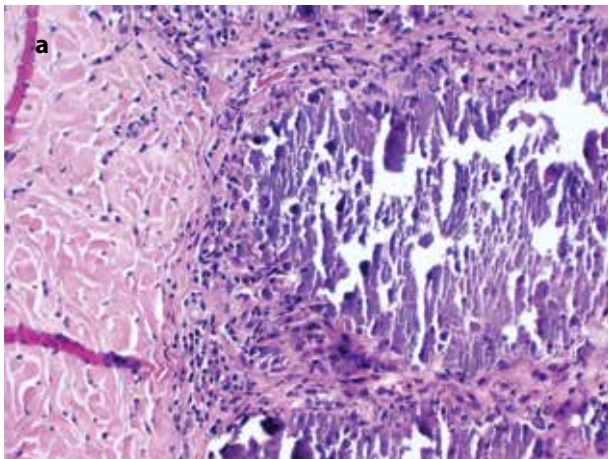
Příklady geneticky podmíněných poruch jsou fibrodysplasia ossificans progressiva a progresivní kostní heteroplazie. *Fibrodysplasia ossificans progressiva* (syn. nemoc zkamenělých lidí) je vzácná, progresivní, autosomálně dominantně dědičná choroba charakterizovaná patologickou osifikací kosterních svalů a pojivové tkáně v oblastech kloubů, vedoucí k znehybnění a deformitám hrudníku, v pozdních stádiích způsobující dechovou nedostatečnost. *Progresivní kostní heteroplazie*

je extrémně vzácné monogenní onemocnění projevující se vznikem ektopických osifikací v kůži a podkoží od útlého věku s jejich postupným rozšiřováním do měkkých tkání, svalů a fascií. Existuje výrazný klinický překryv s *Albrightovou hereditární osteodystrofií*, další geneticky podmíněnou poruchou, u které jsou navíc přítomny kromě jiného skeletální malformace [5].

Dále je uvedena stručná charakteristika některých vzácných měkkotkáňových nádorů se sekundární osifikací, které mohou vznikat v kůži či do ní extendovat.

Fibrooseózní pseudotumor prstu je extrémně vzácná reaktivní fibroblastická proliferace s kostní diferenciací. Klinicky se projevuje jako nodule na prstu ruky či nohy velikosti do 15 mm. Dosud bylo popsáno pouze několik desítek případů [21].

Bizarní parosteální osteochondromatózní proliferace (v anglojazyčné literatuře často označována jako Nora's lesion) je vzácný benigní nádor vznikající v oblasti článků prstů či metakarpů a metatarzů. Její název koresponduje s histopatologickým obrazem, který se vy-



Obr. 14a,b. Histopatologický obraz

- a) histopatologický obraz kalcifikace s přítomností artefaktu připomínajícího žalužii u pacienta se systémovou sklerodermií (Hematoxylin a eozin, 200x)
- b) histochemické barvení von Kossa znázorňující depozita kalcia černě (200x)

značuje dezorganizovanou směs fibroblastické, chondroblastické a osteoblastické diferenciace [8].

Subunguální (Dupuytrenova) exostóza je benigní tumorózní proliferace vyrůstající z distálního článku prstu nebo nohy. Jedná se o často bolestivý nodule nadzdvihující nehtovou ploténku s následným vznikem onycholýzy.

Osifikující fibromyxoidní tumor je vzácný nádor měkkých tkání s častým zasahováním do podkožní tkáně. Ve většině případů je tento nádor inkompletně obkroužen kostěnou lamelou.

Osifikující plexiformní tumor je extrémně vzácný nádor popsaný dosud výlučně v oblasti prstů. Je charakteristický plexiformně uspořádanými nádorovými noduly s přítomností kostních struktur [30].

Z maligních nádorů s kostní diferenciací je nutno zmínit zejména *extraskelální osteosarkom*. Jedná se o vzácný mezenchymální nádor u pacientů vyššího věku, vznikající nejčastěji v měkkých tkáních dolní končetiny, zejména stehna. Vykazuje agresivní biologické chování s rizikem zakládání vzdálených metastáz.

DIAGNOSTIKA KALCIFIKACE A OSIFIKACE V KŮŽI

Tyto patologické procesy je možno detekovat jak klinicky, tak radiologicky a histopatologicky. Klinická diagnostika kalcifikací většinou nečiní obtíže, kožní či podkožní projevy bývají nápadně tvrdé, často bělavé či žlutavě prosvítající papuly či noduly. V některých případech mohou ulcerovat a secernovat křídově bílé hrudkovité hmoty. Možnou komplikací jsou v takových případech sekundární infekce.

Při vyšetření původu kalcifikace je rutinně prováděno základní laboratorní vyšetření (včetně hladiny kalcia a fosfátu, parathormonu, vitamínu D, renálních funkcí a základního panelu autoprotílátek), 24hodinový sběr moči ke stanovení kalciurie, RTG hrudníku a případně RTG postižené oblasti.

Radiologicky jsou kožní kalcifikace či osifikace nejlépe zobrazovány pomocí RTG, CT či sonografie [43]. Na RTG představují kalcifikace dobře viditelné stíny (obr. 6), CT vizualizuje tato depozita jako vysoce hyperdenní ložiska (obr. 7). Sonograficky mají kalcifikované léze vysoce hyperechogenní charakter se vznikem lineárního echogenního stínu. Zobrazení na MRI není pro detekci kalcifikací metodou volby, a to z důvodu rozdílné intenzity těchto ložisek při různých sekvencích.

Kalcifikace je možno v některých případech prokázat i dermatoskopicky. Příkladem je bazocelulární karcinom, u něhož depozita kalcia představují recentně popsané tzv. mnohočetné agregované žlutobílé globule („Multiple Aggregated Yellow-white globules – MAY globules“), viditelné v polarizovaném i nepolarizovaném světle [39] (obr. 13). Kalcifikace se vyskytují asi ve 14 % bazocelulárních karcinomů a dle některých autorů mohou být asociovány s jejich rizikovými podtypy [15].

Dalším příkladem je subepidermální kalcifikovaný nodule, u něhož jsou dermatoskopicky přítomné mnohočetné agregované bílo-žlutavé globule obklopené lineárními cévami [52].

Histopatologicky jsou depozita kalcia v přehledném barvení hematoxylinem a eozinem viditelná jakožto amorfní, jasně ohraničené, bazofilní, fialově se barvící hmoty. Častým artefaktem je „rozpolíčkování“ kalcifikovaných hmot vznikající nedokonalým řezem nože mikrotomu vzhledem k větší tvrdosti těchto depozit oproti okolní tkáni. Tento artefakt je přirovnáván k jistému typu žaluží („venetian blinds“) [23] (obr. 14a). U osteoma cutis je častým artefaktuálním nálezem potrhání kostních struktur či jejich přehnutí (viz obr. 9b).

Vzhledem k tvrdosti kalcinózy či osteomu je nutno pamatovat na riziko „vydrolení“ těchto struktur z parafinového řezu při zpracování tkáně. V histopatologickém obrazu jsou pak přítomny pouze prázdné prostoro-

ry. V případě problematického zpracování tvrdé tkáň je možno užít techniky jejího odvápnění.

Histochemicky je možno soli kalcia prokázat impregnací stříbrem dle von Kossy (při kterém mají depozita kalcia černou barvu, obr. 14b) či barvením alizarinovou červení za vzniku syté červené barvy depozit. Chemické složení kalciových depozit je možno typizovat spektroskopickými technologiemi [31].

TERAPIE PATOLOGICKÝCH KALCIFIKACÍ A OSIFIKACÍ

Terapie patologické kalcifikace a osifikace v kůži a podkoží je svízelná a závisí na jejím typu, asociovaných onemocněních a subjektivních obtížích pacienta.

Izolované projevy (např. idiopatické skrotální kalcinózy či osteoma cutis) je možno chirurgicky exstirpovat či abradovat. Dokumentován byl efekt laseroterapie u idiopatické skrotální kalcinózy [35]. Publikovány byly případy úspěšné léčby dystrofických kalcifikací pomocí litotrypse extrakorporální rázovou vlnou [3].

Medikamentózní léčba patologických kalcifikací kůže má poměrně nízkou účinnost. Nejvyššího efektu dosahuje thiosulfát (thiosíran) sodný, který je možno aplikovat intravenózně, intradermálně, intralézionálně či lokálně [47]. Mechanismus jeho účinku není přesně znám, zvažováno je zvýšení rozpustnosti kalciových depozit či jeho chelatační účinek. Díky jeho vlastnostem je ho též užíváno jako antidota při otravě kyanidy.

Podle porovnávací studie z roku 2020 vykázala lokální a intradermální aplikace thiosulfátu sodného signifikantně vyšší efekt v porovnání s jeho intravenózním podáním, zejména pro léčbu drobných depozit u pacientů se systémovými onemocněními pojiva. Intradermální aplikace nevykázala efekt u depozit větších

než 2 cm [20]. Při lokální aplikaci thiosulfátu sodného (většinou používaného v 25% koncentraci ve vazelině, zinkové pastě či roztoku) může být též dosaženo rozpuštění mikroskopických kožních kalciových depozit včetně nehojících se ulcerací v souvislosti se systémovými onemocněními pojiva [33]. Efekt lokální terapie thiosulfátem byl zaznamenán i v léčbě iatrogenní kalcifikace vzniknuvší po extravazaci [50]. Alternativně je pro lokální léčbu užíván disiričitan sodný (metabisulfít sodný), jehož je thiosulfát metabolitem [10].

Intravenózní aplikace thiosulfátu se pro léčbu calcinosis cutis jeví jako méně vhodná a méně účinná a může být zároveň komplikována hypotenzí, nevolnostmi a metabolickou acidózou [44].

Thiosulfát sodný se uplatňuje i v terapii kalcifylaxe [40]. Toto onemocnění vyžaduje multidisciplinární přístup ve spolupráci nefrologa, dermatologa, specialisty na hojení ran, eventuálně chirurga. Základem je léčba renálního onemocnění u nefrogenní kalcifylaxe, revize medikace s vysazením možných zhoršujících léků a lokální léčba ulcerací. Ke zvážení je aplikace zmíněného thiosulfátu sodného intravenózně. Doporučována je též antikoagulační léčba. Warfarin se v souvislosti s kalcifylaxí ukázal být nevhodným, lepšího výsledku komplexní léčby kalcifylaxe bylo dosaženo při současné terapii nefrakcionovaným heparinem nebo apixabanem [40]. Nedílnou součástí léčby je zvládnání bolesti. V českém písemnictví byl publikován případ úspěšné léčby non-uremické kalcifylaxe apremilastem [26]. Terapeutická doporučení v léčbě kalcifylaxe shrnuje tabulka 3.

Farmakoterapie kalcifikací dalšími léky kromě thiosulfátu sodného vykazuje signifikantně nižší účinnost [14, 16]. V léčbě se dle literatury může uplatnit colchicin, bisfosfonáty, ceftriaxon, diltiazem, rituximab, minocyclin či intravenózní imunoglobuliny [14, 47]. Warfarin byl po dlouhou dobu považován za účinný lék v léčbě

Tabulka 3. Souhrn terapeutických doporučení v léčbě kalcifylaxe

Multidisciplinární přístup	nefrolog
	dermatolog/specialista na hojení ran
	chirurg
Udržení homeostázy elektrolytů	monitorace hladiny kalcia a fosfátu v séru, případná aplikace fosfát-vázajících preparátů (např. sevelamer)
	monitorace hladiny parathormonu, případná aplikace kalcimimetik (např. cinacalcet)
	zvážení aplikace i.v. thiosulfátu sodného
Revize léků	vysazení možných provokujících léků (kalcium, vitamín D, warfarin, železo, systémové kortikosteroidy)
	aplikace antikoagulancií (nefrakcionovaný heparin, apixaban)
Péče o rány	moderní krytí
	chirurgická nekrektomie
	širokospektrá antibiotika při superinfekci
Kontrola bolesti	konzultace algeziologa
Další možnosti léčby	hyperbarická komora, bisfosfonáty, pentoxifylin, vitamín K, nízké dávky tkáňového aktivátoru plazminogenu

(upraveno dle [40])

kalcifikací. Podle robustní analýzy terapeutických možností calcinosis cutis u dermatomyozitidy a systémové sklerodermie z roku 2020 však warfarin nevykázal signifikantní efekt [47]. V případě kalcifylaxe použití warfarinu dokonce zhoršuje prognózu onemocnění (viz výše).

Terapie rozsáhlých kalcifikací v asociaci se základním interním či revmatologickým onemocněním je založena na multioborové spolupráci mezi nefrologem, revmatologem a dermatologem.

LITERATURA

- ADYA, K. A., INAMADAR, A. C. Clinical, dermoscopic and radiological features of heel stick calcinosis cutis. *Dermatol Pract Concept*, 2022, 12 (3), p. e2022108.
- ARAGHI, F., DADKHAHFAR, S., TABARY, M., RAKHSHAN, A., GHEISARI, M. Progressive primary plate-like osteoma cutis of the scalp. *Skin Appendage Disord*, 2021, 7 (3), p. 216–219.
- BEATTY, P., KILLION, L., POWER, R., ROCHE, M. Dystrophic calcinosis cutis successfully treated with extracorporeal shockwave lithotripsy. *Clin Exp Dermatol*, 2021, 46 (8), p. 1656–1658.
- BENSON, J. C., TREJO-LOPEZ, J. A., NASSIRI, A. M. et al. Phosphaturic mesenchymal tumor. *AJNR Am J Neuroradiol*, 2022, 43 (6), p. 817–822.
- BOLOGNIA, J., JORIZZO, J. L., SCHAFFER, J. V. *Dermatology*. 3rd Edition. Philadelphia: Elsevier/Saunders, 2012, 2, p. 729–736. ISBN 978-0723435716.
- CAGGIATI, A., MOSTI, G. Subcutaneous calcifications in legs with chronic venous diseases. *J Vasc Surg Venous Lymphat Disord*, 2022, 10 (3), p. 689–696.
- CALONJE, E., BRENN, T., LAZAR, A. J. et al. *McKee's Pathology of the Skin*. 5th Edition. Amsterdam: Elsevier/Saunders, 2019, 2 vol., p. 370–371. ISBN 978-0-7020-6983-3.
- COCKS, M., HELMKE, E., MEYERS, C. A., FAYAD, L., MCCARTHY, E., JAMES, A. W. Bizarre parosteal osteochondromatous proliferation: 16 cases with a focus on histologic variability. *J Orthop*, 2018, 15 (1), p. 138–142.
- DAVULURI, S., DUVVURI, B., LOOD, C., FAGHIHI-KASHANI, S., CHUNG, L. Calcinosis in dermatomyositis: Origins and possible therapeutic avenues. *Best Pract Res Clin Rheumatol*, 2022, 36 (2), p. 101768.
- DEL BARRIO-DÍAZ, P., MOLL-MANZUR, C., ÁLVAREZ-VELIZ, S., VERA-KELLET, C. Topical sodium metabisulfite for the treatment of calcinosis cutis: a promising new therapy. *Br J Dermatol*, 2016, 175 (3), p. 608–611.
- DEZA, G., SÁNCHEZ-SCHMIDT, J. M., PUJOL, R. M. Solitary plaque-type morphea with dystrophic calcinosis cutis. *Acta Derm Venereol*, 2016, 96 (3), p. 418–419.
- DUARTE-SUMMERS, A., BISTLINE, A., PATEL, V. et al. A rare presentation of secondary multiple miliary osteoma cutis. *JAAD Case Rep*, 2023, 33, p. 84–86.
- DŮRA, M., PETRÁČKOVÁ, M., ŠTORK, J. Mnohočetné papuly na tvářích. Stručný přehled. *Čes-slov Derm*, 2023, 98 (3), p. 160–162.
- ELAHMAR, H., FELDMAN, B. M., JOHNSON, S. R. Management of calcinosis cutis in rheumatic diseases. *J Rheumatol*, 2022, 49 (9), p. 980–989.
- FOROUZAN, P., CALAME, A., UEBELHOER, N. S., COHEN, P. R. Basal cell carcinoma with calcification: Case report of calcifying basal cell carcinoma and review of calcinosis cutis associated with basal cell carcinoma. *Cureus*, 2021, 13 (1), e12721.
- GORREPATI, P. L., SMITH, G. P. Treatments for calcinosis cutis in autoimmune connective tissue diseases. *J Am Acad Dermatol*, 2022, 87 (5), p. 1211–1212.
- GRAZZINI, M., BASSI, A., MAZZATENTA, C. Milium-like idiopathic calcinosis cutis: when waiting is the best option. *J Pediatr*, 2020, 224, p. 173–174.
- HAVLÁN, P., CÍSAŘOVÁ, K., ČEPELOVÁ, E. Tvrdé noduly na skrotu. Stručný přehled. *Čes-slov Derm*, 2021, 96 (5), p. 227–229.
- HORGAN, T., MCNAMARA, C., IRELAND, A., SANDY, J., PURYER, J. Calcifying acne: An unusual extraoral radiographic finding. *Case Rep Dent*, 2017, 2017, p. 3514936.
- HOWARD, R. M., SMITH, G. P. Treatment of calcinosis cutis with sodium thiosulfate therapy. *J Am Acad Dermatol*, 2020, 83 (5), p. 1518–1520.
- CHAUDHRY, I. H., KAZAKOV, D. V., MICHAL, M., MENTZEL, T., LUZAR, B., CALONJE, E. Fibro-osseous pseudotumor of the digit: a clinicopathological study of 17 cases. *J Cutan Pathol*, 2010, 37 (3), p. 323–329.
- JEREMIC, I. R., SIMEUNOVIC, B., DOLIJANOVIC, S. P., MANOJLOVIC GACIC, E. Calcinosis cutis in a patient with systemic lupus erythematosus: Case-based review. *The Egyptian Rheumatologist*, 2023, 45 (4), p. 333–337.
- JOSHI, R. Venetian blinds' artifact in dermatohistopathology. *Indian Dermatol Online J*, 2012, 3 (1), p. 59–61.
- KALLEN, M. E., MICHAL, M., MEYER, A. et al. Calcified chondroid mesenchymal neoplasm: Exploring the morphologic and clinical features of an emergent entity with a series of 33 cases. *Am J Surg Pathol*, 2023, 47 (6), p. 725–737.
- KOVÁČIKOVÁ CURKOVÁ, A., RASOCHOVÁ, E. Pseudoxanthoma elasticum. *Čes-slov Derm*, 2010, 85 (4), p. 219–223.
- KRISTLOVÁ, H., BOČKOVÁ, J., HORAŽĎOVSKÝ, J. et al. Apremilast v léčbě ulcerací při suspektní non-uremické kalcifylaxi. Popis případu. *Čes-slov Derm*, 2021, 96 (3), p. 142–148.
- LAGUNA, E. V., MARTINEZ, A. A., BURGOS, F. Petrified ear – a case of calcinosis cutis. *Acta Derm Venereol*, 2009, 89 (5), p. 527–528.

28. LAI, N. K., MARTINEZ, D. Physiological roles of parathyroid hormone-related protein. *Acta Biomed*, 2019, 90 (4), p. 510–516.
29. LAL, N. R., BANDYOPADHYAY, D., VERMA, R., SHUKLA, A. K. Perforating calcific elastosis: Revisiting a rare entity. *Indian J Dermatol*, 2018, 63 (2), p. 186–188.
30. LEE, S. S., BAKER, B. L., GAPP, J. D., ROSENBERG, A. E., GOOGE, P. B. Ossifying plexiform tumor. *J Cutan Pathol*, 2015, 42 (1), p. 61–65.
31. LIN, S. Y. Biochemical and molecular aspects of spectral diagnosis in calcinosis cutis. *Expert Rev Mol Med*, 2014, 16, p. e6.
32. LOPEZ, A. T., GROSSMAN, M. E. Facial calcinosis cutis in a patient with systemic lupus erythematosus: A case report of tissue injury owing to photosensitivity as the cause of dystrophic calcification. *JAAD Case Rep*, 2017, 3 (5), p. 460–463.
33. MA, J. E., ERNSTE, F. C., DAVIS, M. D. P., WETTER, D. A. Topical sodium thiosulfate for calcinosis cutis associated with autoimmune connective tissue diseases: the Mayo Clinic experience, 2012–2017. *Clin Exp Dermatol*, 2019, 44 (5), p. e189–e192.
34. MEDINA, Y. F., ROLON, M., IGLESIAS, A. Calcifying lupus panniculitis in a patient without manifestations of systemic lupus erythematosus. *Revista Colombiana de Reumatología*, 2011, 18 (2), p. 140–145.
35. MEISSNER, M., KLEEMANN, J., KAUFMANN, R., OCHSENDORF, F. The erbium:YAG laser: a new technique for the treatment of scrotal calcinosis. *J Eur Acad Dermatol Venereol*, 2017, 31 (4), e207–e209.
36. MULKAREDDY, V., BHALLA, V., UPADHYE, S., SID-DAM, P. The diagnostic dilemma of sarcoidosis: A case of acute hypercalcemia. *Cureus*, 2020, 12 (9), p. e10399.
37. NIEBEL, D., POORTINGA, S., WENZEL, J. Osteoma cutis and calcinosis cutis: „similar but different“. *J Clin Aesthet Dermatol*, 2020, 13 (11), p. 28–31.
38. PACHECO COMPAÑA, F. J., MIDÓN MÍGUEZ, J., DE TORO SANTOS, F. J. Lesions associated with calcium gluconate extravasation: Presentation of 5 clinical cases and analysis of cases published. *Ann Plast Surg*, 2017, 79 (5), p. 444–449.
39. PAGNONI, A., GIROUD, S., KOULOURI, A., HOHL, D., GAIDE, O. White globules in basal cell carcinoma: A dermoscopic sign with preoperative implications. *Dermatol Pract Concept*, 2020, 11 (1), e2021103.
40. RICK, J., RRABI, R., CHAND, S. et al. Calciphylaxis: Treatment and outlook-CME part II. *J Am Acad Dermatol*, 2022, 86 (5), p. 985–992.
41. RICK, J., STROWD, L., PASIEKA, H. B. et al. Calciphylaxis: Part I. Diagnosis and pathology. *J Am Acad Dermatol*, 2022, 86 (5), p. 973–982.
42. SEGUÍ, M., RODRÍGUEZ-JIMÉNEZ, P., FRAGA, J. et al. Pancreatic panniculitis revisited: A series of 34 patients. *J Cutan Pathol*, 2023, 50 (11), p. 983–990.
43. SHAHI, V., WETTER, D. A., HOWE, B. M., RINGLER, M. D., DAVIS, M. D. Plain radiography is effective for the detection of calcinosis cutis occurring in association with autoimmune connective tissue disease. *Br J Dermatol*, 2014, 170 (5), p. 1073–1079.
44. SMITH, G. P. Intradermal sodium thiosulfate for exophytic calcinosis cutis of connective tissue disease. *J Am Acad Dermatol*, 2013, 69 (3), e146–147.
45. SOLANKI, A., NARANG, S., KATHPALIA, R., GOEL, A. Scrotal calcinosis: pathogenetic link with epidermal cyst. *BMJ Case Rep*, 2015, 2015, bcr2015211163.
46. TKACHENKO, E., PIERSON, J. C., VLEUGELS, R. A. Porphyria cutanea tarda masquerading as systemic sclerosis: Two cases demonstrating an important clinical observation. *J Rheumatol*, 2021, 48 (1), p. 145–146.
47. TRINEAU, H., AGGARWAL, R., MONFORT, J. B. et al. Treatment of calcinosis cutis in systemic sclerosis and dermatomyositis: A review of the literature. *J Am Acad Dermatol*, 2020, 82 (2), p. 317–325.
48. VALENZUELA, A., CHUNG, L. Subcutaneous calcinosis: Is it different from systemic sclerosis and dermatomyositis? *J Scleroderma Relat Disord*, 2022, 7 (1), p. 7–23.
49. WILKERSON, B. W., CRIM, J. R., HUNG, M., LAYFIELD, L. J. Characterization of synovial sarcoma calcification. *AJR Am J Roentgenol*, 2012, 199 (6), W730–734.
50. XIE, C. B., KIDACKI, M., RING, N., PANSE, G., LEVENTHAL, J. S. Iatrogenic calcinosis cutis from extravasated phosphate-containing solution treated with topical sodium thiosulfate. *JAAD Case Rep*, 2021, 17, p. 31–33.
51. YOSHIKAWA, M., AKASAKA, E., NAKANO, H., SAWAMURA, D. Dystrophic calcinosis cutis in a patient with cutaneous sarcoidosis in remission. *Skin Health Dis*, 2022, 3 (1), e174.
52. ZHU, X., ZHANG, X., YANG, K. Diagnostic aid to subepidermal calcified nodule with dermoscopy and reflectance confocal microscopy: a case report. *BMC Pediatr*, 2023, 23 (1), p. 102.

Poděkování

Autoři děkují MUDr. Mateji Kuchárovi z Radiodiagnostické kliniky 1. LF UK a VFN za laskavé poskytnutí radiologické dokumentace.

Do redakce došlo dne 8. 3. 2024.

Adresa pro korespondenci:
MUDr. Miroslav Důra, Ph.D.
Dermatovenerologická klinika 1. LF UK a VFN
U Nemocnice 499/2
128 00 Praha 2
e-mail: miroslav.dura@lf1.cuni.cz

KONTROLNÍ TEST

1. Histochemické barvení znázorňující přítomnost kalcia je:

- a) kongo červeň
- b) von Kossa barvení
- c) alcianová modř
- d) sudanová čern

2. Nejúčinnějším lékem v léčbě patologických kalcifikací je:

- a) warfarin
- b) bisfosfonáty
- c) thiosulfát sodný
- d) intravenózní imunoglobuliny

3. Pro diagnostiku kalcifikací je nejméně vhodnou zobrazovací metodou:

- a) sonografie
- b) CT
- c) RTG
- d) MRI

4. Hormon parathormon:

- a) zvyšuje ukládání kalcia do kostí
- b) zvyšuje vylučování kalcia ledvinami
- c) zvyšuje resorpci kostní tkáň
- d) zvyšuje aktivitu osteoblastů

5. O metastatické kalcifikaci platí:

- a) vzniká v místech proběhlého zánětu
- b) vzniká poruchou kalciofosfátového metabolismu
- c) vzniká v místech přítomnosti nádorových metastáz
- d) vzniká rozsevem po inkompletní chirurgické exstirpaci

6. Skrotální kalcinóza patří mezi kalcifikace:

- a) metastatické
- b) dystrofické
- c) idiopatické
- d) iatrogenní

7. Pro dermatomyozitidu platí:

- a) kalcifikace jsou častější u adultní formy
- b) riziko vzniku kalcifikací nezávisí na typu autoprotilátky
- c) vznikají u ní jak hluboké, tak povrchové kalcifikace
- d) vznikají u ní nejčastěji ankylozující periartikulární osifikace

8. Příčinou sekundární hyperparatyreózy může být:

- a) adenom přštítného tělíska
- b) chronické renální selhání
- c) nadprodukce PTHrP
- d) produkce parathormonu ektopickým tělískem

9. Mezi příznaky syndromu CREST nepatří:

- a) endokrinopatie
- b) telangiektazie
- c) Raynaudův fenomén
- d) sklerodaktylie

10. Osteoma cutis je:

- a) prekurzorová léze extraskeletálního osteosarkomu
- b) kožní benigní nádor s kostní diferenciací
- c) obsoletní název pro pilomatrixom
- d) iatrogenní zavlečení kostních struktur do kůže

Správným zodpovězením otázek kontrolního testu získáte 2 kredity kontinuálního vzdělávání lékařů ČLK. Správné odpovědi na otázky kontrolního testu budou uveřejněny v příštím čísle časopisu.

Odpovědi pošlete na e-mailovou adresu: kozni@lf1.cuni.cz vždy nejpozději do jednoho měsíce od vydání daného čísla a společně s odpověďmi uveďte svoje **evidenční číslo ČLK, SLK (ID)**.

Odpovědi na otázky kontrolního testu v č. 1/2024: Kodet O.: **Obliterující vaskulopatie v dermatologii**

Správné odpovědi: 1b, 2a, 3c, 4c, 5d, 6a, 7b, 8d, 9a, 10b.