

# Syndrom Klippel-Trénaunay. Série případů

Kylarová M.<sup>1</sup>, Hirmerová J.<sup>2</sup>, Fikrle T.<sup>3</sup>

<sup>1</sup>Dermatovenerologická klinika FN a LF UK v Plzni  
přednosta MUDr. Jan Říčař, Ph.D.

<sup>2</sup>II. Interní klinika FN a LF UK v Plzni  
přednosta prof. MUDr. Jan Filipovský, CSc.

<sup>3</sup>Dermafit centrum s. r. o., Plzeň

## SOUHRN

Syndrom Klippel-Trénaunay je vzácná, vrozená malformace charakterizovaná přítomností triády příznaků: kapilární malformací, žilní dysplazií nejčastěji v podobě varixů a hypertrofií dané oblasti (typicky končetiny). Autoři prezentují jednotlivé klinické případy s cílem připomenout tento vzácný syndrom včetně diferenciální diagnostiky a léčby.

**Klíčová slova:** syndrom Klippel-Trénaunay – diferenciální diagnostika – léčba

## SUMMARY

### Klippel-Trénaunay Syndrome. Case Series

Klippel-Trénaunay syndrome is a rare congenital malformation characterized by a triad of symptoms: capillary malformation, venous dysplasia (most frequently varicosity) and hypertrophy of the affected area (most typically the limbs). The authors present particular clinical cases in order to remind this infrequent syndrome, including its differential diagnosis and treatment.

**Key words:** Klippel-Trénaunay Syndrome – differential diagnosis – treatment

Čes-slov Derm, 99, 2024, No. 6, p. 251–258

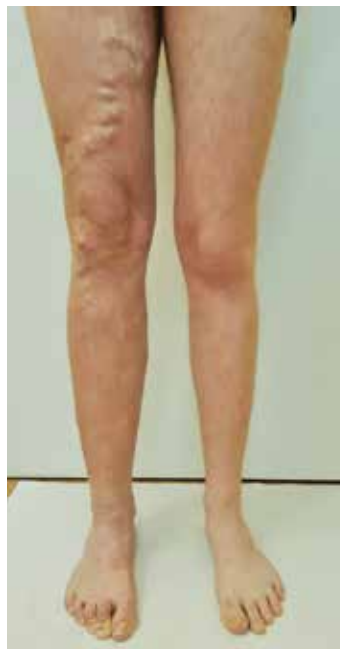## ÚVOD

Syndrom Klippel-Trénaunay (KTS) je vzácná, vrozená vaskulární malformace s typickou triádou postižení zahrnující kapilární malformace (naevus flammeus), žilní abnormality a hypertrofii končetiny. KTS je klinická diagnóza stanovená přítomností alespoň dvou ze tří klasických nálezů. Přítomnost arteriovenózních (A-V) malformací je nyní považována za samostatnou jednotku pojmenovanou Parkes-Weber syndrom [15].

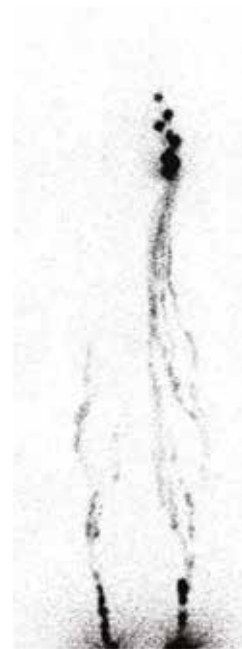## KAZUISTIKY

### Případ 1

Devatenáctiletý jinak zdravý pacient byl odeslán na lymfologickou ambulanci s podezřením na lymfedém pravé dolní končetiny (PDK). Barevné změny na kůži PDK udával od narození, objemové změny několik let, ale v posledních 3 letech se „otok“ zhoršil a tehdy se také objevila křečová žíla na stehně. Fyzikálním vyšetřením jsme zjistili výrazný varix, PDK od kotníku do třísel byla silnější než LDK. Mapovitý světle růžový erytém v nivěu kůže byl přítomen v oblasti celé PDK od nártu až do pasu (obr. 1).

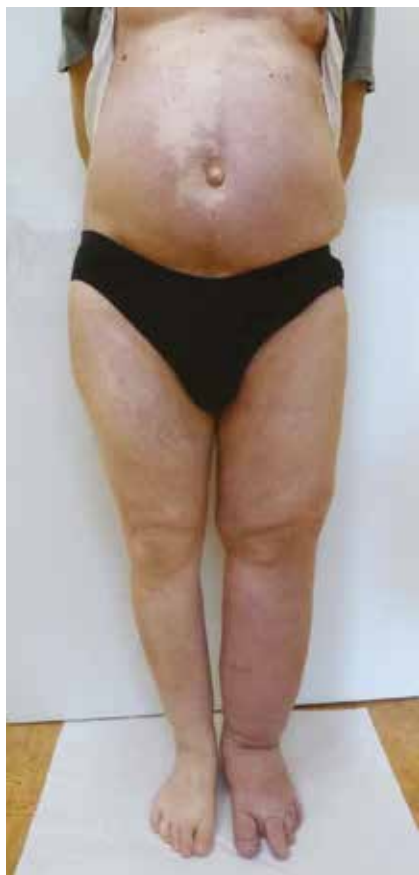

**Obr. 1.** Klinický nález KTS u pacienta z první kazuistiky (archiv Dermatovenerologické kliniky FN Plzeň)

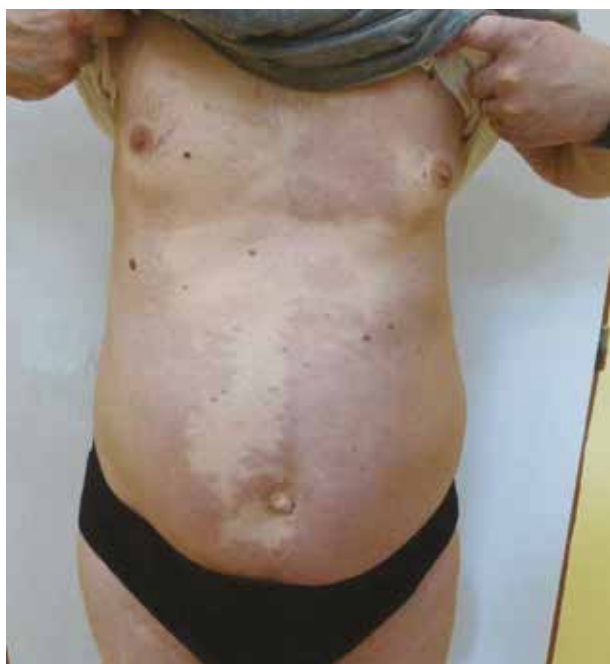

**Obr. 2.** Lymfoscintigrafický nález na DKK za klidových podmínek (KZM, FN Plzeň)

Na lymfoscintigrafickém vyšetření provedeném s aplikací lymfotropního radiofarmaka do podkoží v 1. a 3. meziprstí se povrchový mízní systém PDK spolehlivě



**Obr. 3.** Klinický náález KTS u pacienta z druhé kazuistiky



**Obr. 4.** Neobvykle rozsáhlá kapilární malformace u pacienta z druhé kazuistiky

vě zobrazuje až po zátěži s parciálním plněním i hlubokého mízního systému (obr. 2). Tento náález svědčí pro mírný stupeň lymfatické insuficience s dobrou kompenzací při zátěži (pohybu).

Na duplexním sonografickém vyšetření (DUSG) PDK je hluboký žilní systém bez známek hluboké žilní trombózy s vinutými varixy v povodí vena saphena magna i vena saphena parva.

Kardiologické vyšetření neodhalilo žádnou patologii.

Pacientovi jsme doporučili nošení kompresivní stehenní punčochy a indikovali angiografické vyšetření magnetickou rezonancí, na které se ale nedostavil, a ani na další kontroly k nám již nepřišel.

### **Případ 2**

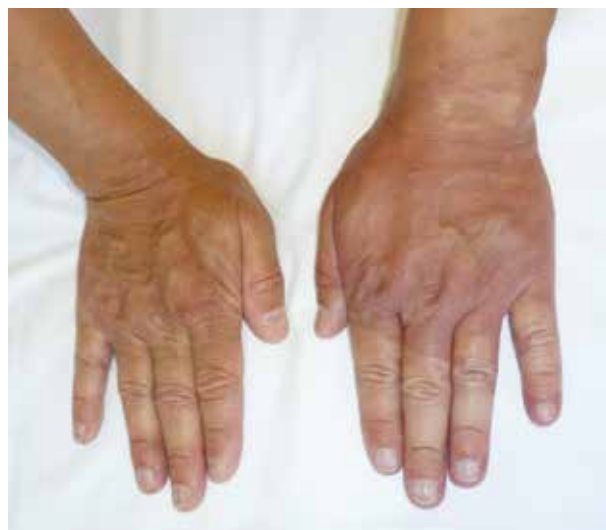Muž středního věku byl léčen na naší klinice pro opakující se erysipely na dolních končetinách (častěji na PDK). Anamnesticky udával od narození barevné změny kůže a zvětšení levé poloviny těla (od prstů LDK až po L ušní boltec). Varixy se manifestovaly později.

Objektivním vyšetřením popisujeme hemihypertrofi celou levou polovinu těla s maximem na levé dolní končetině spolu s makrodaktylií 1. a 2. prstu. Neobvykle rozsáhlá je kapilární malformace v postižené oblasti, na břicho atypicky přesahuje středočárové struktury (obr. 3, 4, 5). Provedené DUSG žil potvrdilo přítomnost varixů bez A-V malformací.

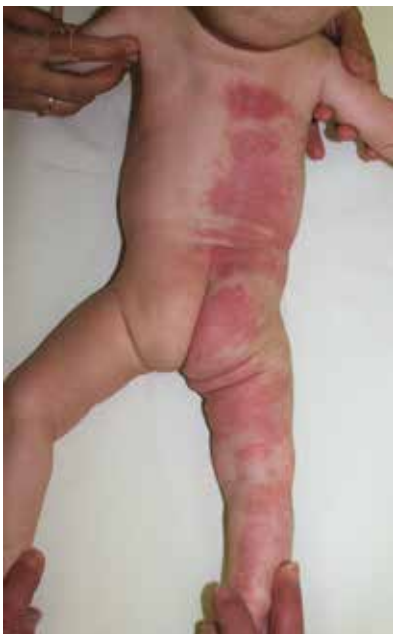Pro anamnézu recidivujících erysipelů pacient dochází pravidelně na komplexní dekongestivní terapii s cílem zlepšit předpokládanou lymfatickou insuficenci. Spolehlivě nosí kompresivní pomůcky. Antibiotická léčba byla aplikována v době akutní infekce, následovala dočasná profylaktická léčba depotním penicilinem.

### **Případ 3**

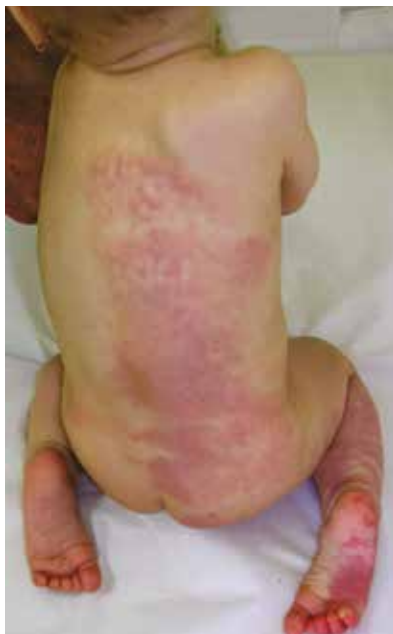Čtyřměsíční jinak zdravá holčička, narozená v termínu z fyziologické gravidity byla doporučena k vyšetření



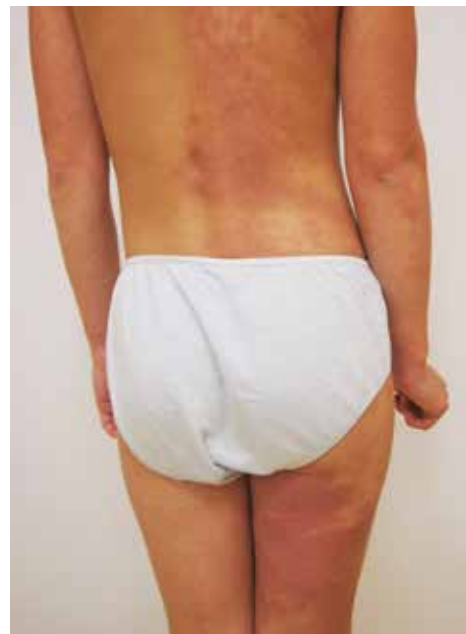**Obr. 5.** Postižení levé ruky



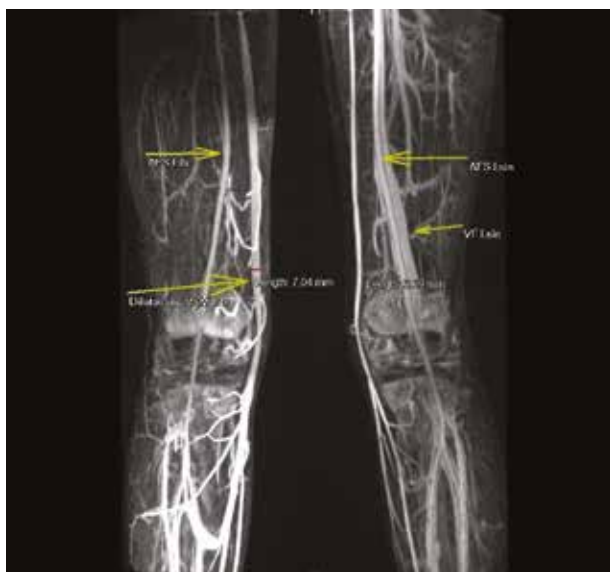**Obr. 6.** Dívka z třetí kazuistiky ve čtyřech měsících



**Obr. 7.** Ve třinácti měsících



**Obr. 8.** V šesti letech věku  
(foto 3–8 archiv Dermatovenerologické kliniky FN Plzeň)



**Obr. 9.** MRA s nálezem dilatovaná VSM a chybějící VF a VP na PDK  
(laskavě poskytl MUDr. T. Meliš, KZM, FN Motol)

pro rozsáhlý naevus flammeus, který byl přítomen od narození na kůži PDK a trupu. V provedených vyšetřeních (pediatrické, oční, genetické, sonografické včetně CNS a vnitřních orgánů) nebyla popsána žádná patologie. Pouze sonograficky byl na cévách PDK zmíněn nepřesně hodnotitelný nález, který předpokládal anatomické anomálie žilního systému, eventuálně A-V malformace.

Při pohledu je patrná na PDK od prstů nohy až po třísla tlumeně červená mapovitá léze, která se nevyvyšuje nad kožní povrch, palpací částečně anemizuje,

pokračuje přes třísla a hýždě vysoko na záda až k lopatce. Měřeními zjišťujeme objemovou asymetrii, kdy PDK je prakticky ve všech obvodech od kotníku do třísla o 1–2 cm silnější (obr. 6).

Při kontrole ve třinácti měsících je vidět proporcionální růst kapilární malformace s povrchem těla (obr. 7). Sonograficky byla na PDK popsána hypoplazie hlubokého žilního systému.

V šesti letech je dívka sledována ortopedem pro skoliotické změny páteře a kratší levou dolní končetinu, je doporučena korekce ortopedickou vložkou (obr. 8).

Dále je v péči angiologické ambulance FN Motol, kde bylo indikováno angiografické vyšetření magnetickou rezonancí se závěrem pravostranné absence hlubokého žilního systému, chybí vena femoralis i vena poplitea. Hluboké žíly jsou patrné až v oblasti bérce, sledovatelné od úrovně tibiofibulárního trunku. Hlavní odvodnou žílou PDK je vena saphena magna, do které ústí bérčové žíly, vpravo šíře 9–10 mm, vlevo 3–4 mm. A-V zkraty či jiné cévní malformace ve vyšetřovaném rozsahu nejsou prokázány. Mírný otok měkkých tkání stehna dorzálně připouští lymfedém při zpomaleném žilním odtoku PDK (obr. 9).

## DISKUSE

Syndrom Klippel-Trénaunay (KTS) je vzácná, vrozená vaskulární malformace s typickou triádou postižení zahrnující kapilární malformace (nevus flammeus), žilní abnormality a hypertrofii končetiny. Poprvé byla popsána v roce 1900 dvěma francouzskými lékaři Mauricem Klippelem a Paulem Trénaunayem. V literatuře je

lze najít i pod synonymy naevus varicosus osteohypertrophicus, syndrom osteoangiohypertrofie [5, 9].

KTS je klinická diagnóza stanovená přítomností alespoň dvou ze tří klasických nálezů. Přítomnost arteriovenózních malformací je nyní považována za samostatnou jednotku pojmenovanou Parkes-Weberův syndrom [15].

### Etiologie a epidemiologie

KTS patří do širší skupiny malformací tzv. PIK3CA-related overgrowth spectrum (PROS), tedy syndromy s nadměrným růstem tkání, jež jsou způsobeny postzygotickými, somatickými variantami v genu kódujícím fosfatidylinositol-3-kinázu (PI3K), katalytickou podjednotku alfa. Tyto mutace vedou k aktivaci signální dráhy PI3K/AKT/mTOR [2, 21].

Klasifikaci cévních malformací, podle celosvětové organizace sdružující odborníky na cévní anomálie zvané *International Society for the Study of Vascular Anomalies (ISSVA)* z roku 2018, uvádí tabulka 1.

Odhadovaná incidence KTS se pohybuje mezi 2 až 5 případy na 100 000 obyvatel a vyskytuje se stejně u obou pohlaví [15].

### Klinický obraz

Syndrom postihuje jeden kvadrant těla, zpravidla jednu končetinu, mnohem častěji dolní než horní. Jedná se o triádu vaskulárního postižení kapilárního, žilního, někdy i lymfatického řečiště spojenou s hypertrofií dané oblasti.

*Kapilární malformace*, dříve označovaná jako naevus flammeus (naevus teleangiectaticus, lidově „oheň“ či „skvrna portského vína“) je často mylně diagnostikována jako rozsáhlý superficiální hemangiom. Jde o mapovitá, světle růžová až sytá červená nebo modrofialová ložiska v úrovni kůže. Vyskytuje se téměř u všech pacientů a obvykle jde o první příznak diagnostikovaný již při narození. Postihuje většinou celou končetinu.

V histologickém obraze jsou přítomny četné dilatované kapiláry bez endoteliální proliferace [6].

**Tabulka 1.** Přehled cévních malformací spojených s dalšími anomáliemi dle klasifikace ISSVA

Název	Malformace a další anomálie	Kauzální gen
Klippel-Trenaunay syndrom*	CM + VM +/- LM + hypertrofie končetiny	PIK3CA
Parkes-Weber syndrom	CM + AVF + hypertrofie končetiny	RASA1
Servelle-Martorell syndrom	VM končetiny + hypoplazie kostí	
Sturge-Weber syndrom	faciální + leptomeningeální CM + oční anomálie +/- hypertrofie kostí a/nebo měkkých tkání	GNAQ
	CM končetiny + kongenitální neprogresivní hypertrofie končetiny	GNA11
Maffucci syndrom	VM +/- vřetenobuněčný hemangiom + enchondrom	IDH1 / IDH2
	makrocefalie – CM/MCAP*	PIK3CA
	mikrocefalie – CM	STAMPBP
CLOVES syndrom*	LM + VM + CM +/- AVM + lipomatózní hypertrofie	PICK3CA
Proteus syndrom	CM, VM a/nebo LM + asymetrická hypertrofie	AKT1
Bannayan-Riley-Ruvalcaba syndrom	AVM + VM + makrocefalie, lipomatózní hypertrofie	PTEN
CLAPO syndrom*	CM + LM tváře a krku + asymetrie a parciální či generalizovaná hypertrofie	PIK3CA

Podle [21].

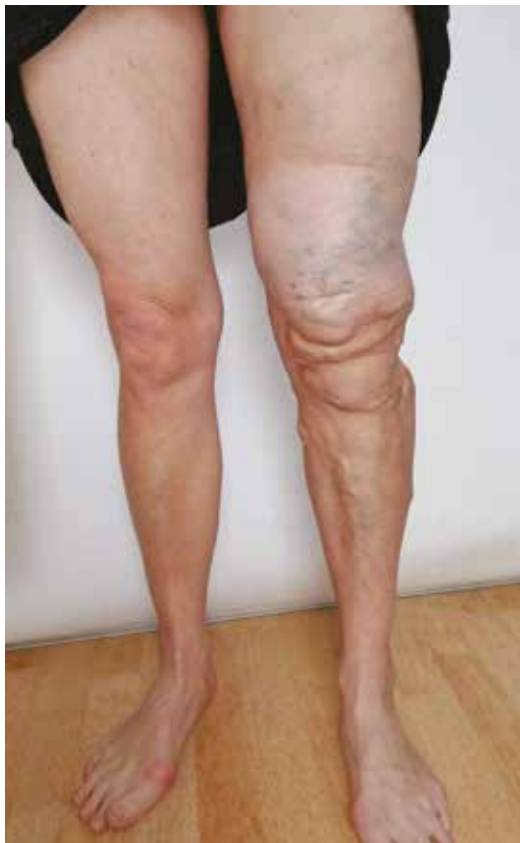CM – kapilární malformace (“capillary malformation”); VM – žilní malformace (“venous malformation”); LM – lymfatická malformace; AVF – arteriovenózní píštěl (fistule); MCAP – megalencefalie + kapilární malformace + polymikrogyrie; CLOVES – “congenital lipomatous overgrowth, vascular malformations, epidermal nevi, skeletal/scoliosis and spinal abnormalities”; AVM – arteriovenózní malformace; CLAPO - “lower lip CM + face and neck LM + asymmetry and partial/generalized overgrowth”

\*Onemocnění patří k tzv. PIK3CA-related overgrowth spectrum (PROS) – syndromy s nadměrným růstem tkání způsobené somatickou mutací genu PIK3CA, tj. skupiny onemocnění s rozdílným fenotypem s/nebo bez vaskulárních malformací.

**Tabulka 2.** Základní diferenciálně-diagnostické rozdíly mezi hemangiomem a kapilární malformací

Hemangiomy	Kapilární malformace
Histologicky se vyznačují zmnoženými cévami s endoteliální proliferací.	V histologickém obraze přítomny dilatované kapiláry bez endoteliální proliferace.
Zřídka přítomen ihned po narození.	Téměř vždy přítomen od narození.
Autonomní růst s fází progresu, stagnace a involuce.	Zvětšuje se proporcionálně s postupným růstem povrchu těla dítěte.
Častá involuce léze v pozdějším dětském věku.	Léze běžně nikdy neregredují.

Podle [1].



**Obr. 10.** Laterální marginální žíla na LDK  
(archiv II. interní kliniky FN Plzeň)

Rozdílné znaky kapilární malformace a povrchového hemangiomu jsou uvedeny v tabulce 2. V terénu naevus flammeus se vzácně mohou vyskytovat i hemangiomy, lymfangiomy, nebo angiokeratomy [1].

**Žilní dysplazie** jsou pozorovány u 70–100 % pacientů, nejčastěji v podobě žilních varikozit postihujících povrchový i hluboký systém. Mohou být klinicky patrné či zpočátku (v dětství) jen sonograficky detekovatelné s pozdější manifestací v průběhu života (dospívání). Vyskytuje se i tzv. atypická varikózní žíla jako perzistující embryonální žíla povrchového venózního systému probíhající podél laterální strany stehna (laterální marginální žíla LMV), která je funkčně inkompetentní, často avalvulární (obr. 10).

Chlopenní nedomykavost, reflux a žilní stáza vedou k různě vyjádřeným příznakům chronické žilní insuficience se všemi jejími následky (otoky, bolesti, opakované tromboflebitidy, trofické změny kůže – hyperpigmentace, indurace podkoží, bérkový vřed). Často je postižen i hluboký žilní systém, který je hypoplastický nebo může zčásti chybět a případná operace varixů povrchového systému bez detailního zmapování cévního řečiště může být velmi nebezpečná [5, 14].

Vzácněji mohou být varikozity zastiženy i v močovém měchýři, plicních cévách a zejména v tlustém střevu, kde se také mohou projevit krvácením [5, 15].

U některých pacientů se mohou objevit akutní život ohrožující stavy, často v důsledku venotromboembolických příhod, zejména po chirurgických a invazivních radiologických výkonech. Informovanost o těchto problémech je zásadní a profylaktická opatření ke snížení těchto rizik jsou prvořadá [10].

**Nadměrný růst postižené části těla** v důsledku hypertrofie měkkých částí a/nebo kostí je nejvíce variabilním rysem tohoto syndromu. Pouze u těžkých forem KTS je hypertrofie plně vyjádřena při narození, častěji se objeví v průběhu dětství a její progresi lze těžko predikovat. V době uzavírání růstových chrupavek se většinou jedná o definitivní stav, nicméně progresse hypertrofie může být i po ukončení růstu. Její příčina je totiž kombinovaná, uplatňuje se více faktorů – hypertrofie kostí i měkkých tkání, rozšíření cévních struktur, lymfedém [9]. Končetina se zvětšuje do délky i šířky většinou v rozmezí několika centimetrů, ale může vést až k lokálnímu gigantismu. Hypertrofie může být izolovaná jen na prsty (makro daktylie), častěji bývá postižena větší část těla – celá končetina (převážně dolní), nebo polovina těla (hemihypertrofie) [5, 14].

Současné se mohou vyskytovat i jiné vedlejší symptomy jako polydaktylie, syndaktylie, deformity skeletu – skolióza, dislokace kyčelního kloubu, pes equinovarus, metatarsus varus aj. [5].

Později v roce 1970 Kinmonth na základě lymfografických nálezu a následně také Servallo popsali i *abnormality lymfatického systému* – cév (hyper-, hypoplazie, aplazie) či uzlin (asymetrie počtu či velikosti zejména inguinálních uzlin) [5].

Vrozené lymfatické malformace jsou zřejmě také přímým důsledkem somatické mutace genu PIK3CA [13]. Lymfatická insuficience a následně klinicky vyjádřený lymfedém může být tedy primární, ale i sekundární vlivem zánětlivých komplikací (recidivující erysipely) nebo s podílem žilní složky při dekompenzované žilní insuficienci (flebolymfedém).

### Diagnostika

KTS je klinická diagnóza stanovená přítomností alespoň dvou ze tří klasických nálezu v klinickém obraze [15].

K zobrazení žilního systému a vyloučení A-V shuntů indikujeme duplexní sonografii, detailněji pak MR či CT angiografii, které nahrazují dříve používané klasické flebografické a angiografické vyšetření [8]. MR angiografie šetří radiační zátěž pacienta. Magnetická rezonance také pomáhá verifikovat tkáňovou hypertrofii [5].

Případnou lymfatickou insuficienci ozřejmí lymfoscintigrafie s radiofarmakem (injekčně podaný albumin značený izotopem technecia <sup>99m</sup>Tc). Zvětšení objemu končetiny je častěji dáno samotnou hypertrofií tkáně v rámci syndromu.

Rentgenové zobrazení skeletu provádíme v případě asymetrie délky končetiny, či k průkazu dalších kostních abnormalit (skolióza, kloubní dislokace aj.)

U klinicky vyjádřených KTS je součástí diagnostického procesu detailní molekulárně genetická analýza ze

vzorků tkáně v postižené oblasti, které umožňuje zacílení léčby celkovou terapií [11, 19].

### Terapie

Léčba KTS je konzervativní, symptomatická a chirurgická.

Kompresní prádlo je indikováno při chronické žilní nedostatečnosti, lymfedému, recidivujících zánětech (erysipely) a opakovaném krvácení z kapilárních nebo žilních malformací končetiny [9].

V případě lymfatické insuficience či již klinicky vyjádřeného lymfedému indikujeme komplexní dekongestivní terapii (manuální lymfodrenáž, přístrojovou presoterapii, kompresi, cvičení).

Kosmeticky rušivé kapilární kožní malformace lze ošetřovat, zesvětlit cévním laserem.

Ortopedická korekce délky končetin je nejčastěji realizována nošením ortopedické vložky, která je obecně dostačující při rozdílu délky do 1,5 cm. V případě větších nesrovnalostí je i možnost chirurgické úpravy délky kosti zásahem do růstové ploténky (epiphysiodéza) či zkrácení delší kosti (osteotomie) [9, 10, 11].

V případě vertebrální skoliózy, která může být i vyústěním hypertrofie končetiny, odesíláme pacienta na ortopedii a rehabilitaci.

U jedinců s KTS je zvýšené riziko tromboembolických komplikací (resp. trombózy povrchových i hlubokých žil a plicní embolie), proto je doporučována řádná antitrombotická profylaxe v situacích spojených s rizikem tromboembolických komplikací (typicky perioperačně, ale také např. po úrazu, při imobilizaci, u žen v graviditě a šestinedělí). Někteří autoři navrhují u pacientů s KTS, kteří již prodělali hlubokou žilní trombózu či plicní embolii, dokonce zvážit trvalou antikoagulační léčbu [17]. Byly již publikovány práce dokumentující účinnost a bezpečnost přímých

orálních antikoagulancií (DOAC) v léčbě či profylaxi tromboembolie u pacientů s KTS, nicméně zásadou zatím zůstává individualizovaná volba antikogulancia [20].

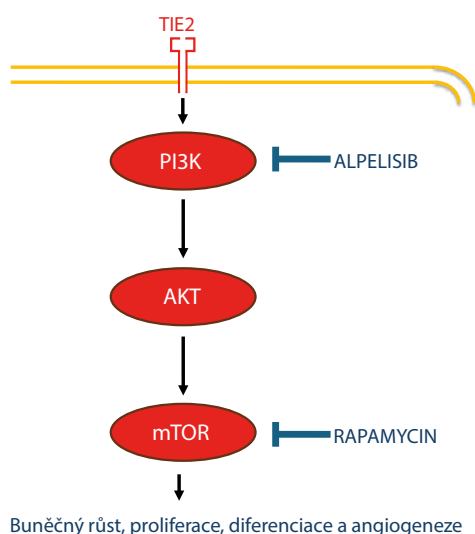
Chirurgické řešení žilních malformací je velmi diskutabilní. Pro tento syndrom je typická opakovaná recidiva již operovaných malformací. Nejčastější potíže nemocných jsou bolest, otok, krvácení, pocit těžkých nohou a kosmetický problém. V terapii varikozit a abnormálních povrchových žil lze zvážit chirurgickou intervenci, endovenózní ablaci laserem či radiofrekvenčně nebo sklerotizaci pod ultrazvukovou kontrolou (pouze extratrunkální žily) [4, 7, 12, 14, 16]. Základem je dokonalé předoperační vyšetření k vyloučení ageneze či výrazné hypoplazie hlubokého žilního systému a také hluboké žilní trombózy [9, 14].

S vývojem nových poznatků o etiologii mutace genu *PIK3CA*, která aktivuje intracelulární signální dráhu, dochází ke změně strategie léčby, kdy symptomatická konzervativní a chirurgická léčba již není na prvním místě u plně vyjádřených symptomatických pacientů s KTS. Bylo vyvinuto několik cílených molekulárních inhibitorů těchto drah, většinou primárně pro léčbu nádorů, které nesou mutace ve stejných drahách.

Inhibitor mTor (mammalian target of rapamycin) *sirolimus*, známý také jako rapamycin, je nejvíce studovanou sloučeninou. Byl izolován z aktinomycety *Streptomyces hygroscopicus* v 70. letech 20. století. Jedná se o přímý inhibitor proteinkinázy mTOR, která reguluje buněčný růst, proliferaci, angiogenezi a metabolismus buněk (obr. 11).

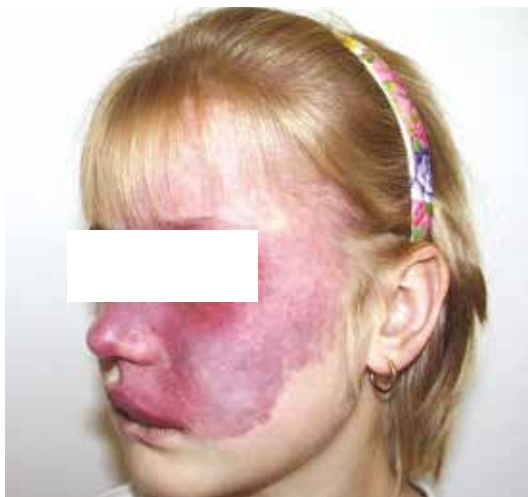Intracelulární vazba rapamycinu vede k protinádorovým a antiangiogenním účinkům. Jeho počáteční klinické použití zahrnovalo imunosupresi k prevenci rejekce transplantátu ledviny a v této souvislosti byl rozsáhle studován. Až následně byl zkoumán jeho účinek při léčbě cévních malformací. Sirolimus může zastavit progresi cévních malformací a zlepšit kvalitu života u pacientů s KTS. Pacienty je třeba pečlivě sledovat a monitorovat hladinu léčiva v krvi, neboť většina nežádoucích účinků je závislá na dávce. Jsou popisovány bolesti hlavy, gastrointestinální potíže, elevace cholesterolu a triglyceridů, stomatitidy, suprese kostní dřeně, zvýšené riziko infekcí a zhoršené hojení ran včetně chirurgických [2, 10, 15, 18, 19].

*Alpelisib* je dalším lékem volby schváleným v roce 2022 FDA (Food and Drug Administration, americký Úřad pro kontrolu potravin a léčiv) pro pacienty  $\geq 2$  roky se závažnými projevy spektra přerůstání souvisejícího s *PIK3CA* (PROS), kteří vyžadují systémovou léčbu. Jedná se o kompetitivní selektivní inhibitor katalytické podjednotky PI3K (PI3K $\alpha$ ) kódovaného genem *PIK3CA*, který je jedním z nejčastějších onkogenů u lidí. V roce 2019 byl FDA schválen pro léčbu pokročilého nebo metastatického karcinomu prsu s mutací *PIK3CA*. Jeho selektivita pro PI3K $\alpha$  poskytuje vysokou účinnost a lepší snášenlivost než neselektivní inhibitory. Při léčbě dětí je mimo jiné nutné monitorovat hladinu glukózy (velmi častá je hyperglykemie) [3, 9]. Další možné



**Obr. 11.** Signální dráha PI3K/AKT/mTOR s možností cílené terapie

(Volně upraveno podle citace 18 a 19.)



**Obr. 12.** Sturge-Weber syndrom

nežádoucí účinky dle SPC jsou gastrointestinální potíže (nevolnost, zvracení, průjem), snížená chuť k jídlu, zvýšená únava, kožní vyrážka, elevace kreatininu, lipázy, GGT, ALT, snížení lymfocytů, anemie.

### Diferenciální diagnostika

*Parkes-Weber syndrom* má podobnou kombinaci třech klinických symptomů, ale navíc jsou přítomny hemodynamicky aktivní arterio-venózní malformace (A-V píštěle, anastomózy) s abnormálním přímým spojením mezi tepnou a žílou bez průchodu krve kapilárami. Vysokoprůtokové malformace mohou způsobit městnavé srdeční selhání s velkým srdečním výdejem a ohrozit jedince na životě komplikacemi z krvácení (při lokalizaci v mozku, páteři). Podkladem je mutace genu *RASA1* [1, 5].

*Sturge-Weber syndrom* je sdružený výskyt hypertrofie měkkých tkání a naevus flammeus v oblasti I. nebo II. větve nervus trigeminus (obr. 12). Může být spojen s epilepsií (z kalcifikace v choroidálním plexu) a glaukomem [3].

### ZÁVĚR

Syndrom Klippel-Trénaunay je vzácné vrozené onemocnění, kdy závažnost postižení jednotlivých vaskulárních malformací a stupeň hypertrofie se liší pacient od pacienta a zejména v útlém věku nemusí být triáda příznaků plně vyvinuta. Důležitá je mezioborová spolupráce a péče s pravidelným sledováním na specializovaných pracovištích. S vývojem nových poznatků o etiologii mutace genu *PIK3CA* dochází ke změně strategie léčby u závažných případů.

### LITERATURA

1. BARTOŠ, V., ADAMICOVÁ, K., KULLOVÁ, M. et al. Vaskulárne kožné lézie u dieťaťa s Klippelo-

- vým-Trénaunayovým syndrómom. *Cor Vasa.*, 2010, 52, p. 729–733.
2. CANAUD, G., HAMMILL, A. M., ADAMS, D. et al. A review of mechanisms of disease across *PIK3CA*-related disorders with vascular manifestations. *Orphanet J Rare Dis.*, 2021, 6(1), p. 306.
3. COSSIO, M.-L., RODRIGUEZ, J., FLORES, J. C. et al. Four-month-old with severe *PIK3CA*-related overgrowth spectrum disorder successfully treated with alpelisb. *Pediatr Dermatol.*, 2024, p. 1–4.
4. DELIS, K. T., GLOVICZKI, P., WENNERBERG, P. W. et al. Hemodynamic impairment, venous segmental disease, and clinical severity scoring in limbs with Klippel-Trenaunay syndrome. *J Vasc Surg.*, 2007, 45(3), p. 561–567.
5. ELIŠKA, O. *Lymfologie*. Praha: Galén, 2018, p. 577–583.
6. FABEROVÁ, R., AREMBERGER, P., ČAPKOVÁ, Š. et al. Infantilní hemangiomy z pohledu dermatologa. *Čes-slov Derm*, 2017, 92(5), p. 206–208.
7. FRASIER, K., GIANGOLA, G., ROSEN, R. et al. Endovascular radiofrequency ablation: a novel treatment of venous insufficiency in Klippel-Trenaunay patients. *J Vasc Surg.*, 2008, 47(6), p. 1339–1345.
8. CHARVATOVÁ, M., FABEROVÁ, R., PLÁNKA, L. et al. Magnetická rezonance v diagnostice syndromu Klippel-Trenaunay. *Česká radiologie*, 2013, 67(4), p. 296–302.
9. JANNIGER, C. K., Klippel-Trenaunay-Weber syndrom, 2022, Medscape Updated. Dostupné na [www: https://reference.medscape.com/article/1084257-overview?0=reg=1&form=fpf](https://reference.medscape.com/article/1084257-overview?0=reg=1&form=fpf).
10. JOHN, P. R., Klippel-Trenaunay Syndrome. *Tech Vasc Interv Radiol.*, 2019, 22(4).
11. KEPLER-NOREUIL, K. Fact or fiction: *PIK3CA*-related overgrowth spectrum. 2024, Medscape. Dostupné na [www: https://reference.medscape.com/viewarticle/1000265\\_2?&icd=login\\_success\\_email\\_match\\_fpf](https://reference.medscape.com/viewarticle/1000265_2?&icd=login_success_email_match_fpf).
12. LIEBETRAU, D., MARNOTO, R., GOßLAU, Y. et al. Die Marginalvene – nach wie vor eine seltene Entität: Fallserie von 16 Patienten. *Chirurgie*, 2022, 93(9), p. 892–898.
13. LUKS, V. L., KAMITAKI, N., VIVERO, M. P. et al. Lymphatic and other vascular malformative/overgrowth disorders are caused by somatic mutations in *PIK3CA*. *J Pediatr.*, 2015, 166(4), p. 1048–1054.
14. MOLÁČEK, J., HOUDEK, K., BAXA, J. et al. Favorisierbare chirurgische Therapie von Varizen der unteren Extremitäten bei Patienten mit Klippel-Trenaunay-Syndrom. *Zentralbl Chir.*, 2012, 137(5), p. 491–494.
15. NAGANATHAN, S., TALDI, P. Klippel-Trenaunay-Weber Syndrome. *StatPearls.*, 2023. Dostupné na [www: https://www.ncbi.nlm.nih.gov/books/NBK558989/#article-16984.s2](https://www.ncbi.nlm.nih.gov/books/NBK558989/#article-16984.s2).

16. NELSON, K. J., BENNETT, R., LAM, A. et al. Clinical presentation and outcomes after endovascular management in a mixed pediatric and adult Klippel-Trenaunay syndrome population. *J Vasc Surg Venous Lymphat Disord.*, 2021, 9(6), p. 1495–1503.
17. ODUBER, C. E., VAN BEERS, E. J., BRESSER, P. et al. Venoustromboembolism and prothrombotic parameters in Klippel-Trenaunay syndrome. *Neth J Med.*, 2013, 71(5), p. 246–252.
18. SHIMANO, K. A., ENG, W., ADAMS, D. M. How we approach the use of sirolimus and new agents: Medical therapy to treat vascular anomalies. *Pediatr Blood Cancer*, 2022, 69(Suppl. 3), p. 5–59.
19. VAN DAMME, A., SERONT, E., DEKEULENEER, V. et al. New and emerging targeted therapies for vascular malformations. *Am J Clin Dermatol.*, 2020, 21, p. 657–668.
20. VAN DER VLEUTEN, C. J. M., ZWERINK, L. G. J. M., KLAPPE, E. M. et al. Is there a place for prophylaxis with DOACs in Klippel-Trenaunay syndrome and other low-flow vascular malformations with intravascular coagulopathy and thromboembolic events? *Thromb Res.*, 2022, 213, p. 30–33.
21. <https://www.issva.org/UserFiles/file/ISSVA-Classification-2018.pdf>.

Do redakce došlo dne 17. 6. 2024.

Adresa pro korespondenci:

MUDr. Marika Kylarová

Dermatovenerologická klinika LF UK a FN Plzeň

Dr. E. Beneše 13

301 00 Plzeň

e-mail: kylarovam@fnplzen.cz