

Gravidita a diabetická retinopatia – skríning a liečba: kazuistika

Mária Molnárová

VIKOM, s.r.o., 1. žilinské očné centrum, Žilina

Abstrakt

Tehotenstvo môže veľmi nepriaznivo ovplyvniť vznik alebo progresiu diabetickej retinopatie (DR). Ženy s diabetes mellitus (DM) v reprodukčnom veku by mali byť informované o riziku vzniku a progresie diabetickej retinopatie počas tehotenstva. Tiež by mali byť poučené o význame dobrej glykemickej kontroly diabetu a o očnom náleze pred počatím a počas tehotenstva. Očné vyšetrenie a laserová liečba DR by sa mala uskutočniť pred počatím a potom znovu v 1. trimestri gravidity. Ďalšie sledovanie a prípadne laserová liečba bude potom závisieť od prítomnosti/nepriítomnosti zmien v zmysle DR a ich závažnosti.

Prípad našej pacientky – plánovaná gravidita, zlepšenie glykemickej kontroly DM a laserová liečba DR pred počatím a počas gravidity umožnili pacientke stabilizáciu diabetickej retinopatie pred počatím, udržanie tzv. kludového štádia DR a normálnej zrakovkej funkcie počas celej gravidity, po pôrode až doteraz.

Kľúčové slová: diabetická retinopatia – gravidita – laserová liečba DR – skríning DR

Pregnancy and diabetic retinopathy – screening and therapy: case report

Abstract

Pregnancy can very adversely affect the formation or progression of diabetic retinopathy (DR). Fertile women with diabetes mellitus (DM) should be informed about risk of formation and progression of diabetic retinopathy during pregnancy. Also they should be educated about the importance of good glycemic control of diabetes and ocular finding before conception and during pregnancy. Ophthalmological examination and laser treatment of DR should be realized before conception and then in 1 trimester of pregnancy again. Further follow-up and possibly laser treatment will depend on the presence / absence of changes in terms of DR and its severity.

The case of our patient – planned pregnancy, improved glycemic control of DM and DR laser treatment before conception and during pregnancy enabled to stabilize diabetic retinopathy before pregnancy, maintain so called steady state of DR and normal visual function throughout whole pregnancy, after delivery, until now.

Key words: diabetic retinopathy – laser treatment DR – pregnancy – screening DR

Úvod

Gravidita sa u žien trpiacich ochorením diabetes mellitus považuje za vysoký rizikový faktor, a to rovnaký pre ženy ako aj pre plod. Ženy s diabetom majú počas gravidity zvýšenú požiadavku na inzulín, z čoho môžu vyplývať rôzne závažné komplikácie, vrátane diabetickej retinopatie. Predkoncepčná starostlivosť a dobrá kontrola glykémii pred graviditou a počas gravidity výrazne redukujú riziko vzniku či progresie diabetickej retinopatie [1,2]. Rovnako liečba a stabilizácia diabetickej retinopatie (DR) pred počatím, skríning a jej liečba počas gravidity výraznou mierou znižujú riziko progresie DR počas gravidity a zvyšujú pravdepodobnosť zachovania zraku.

Kazuistika

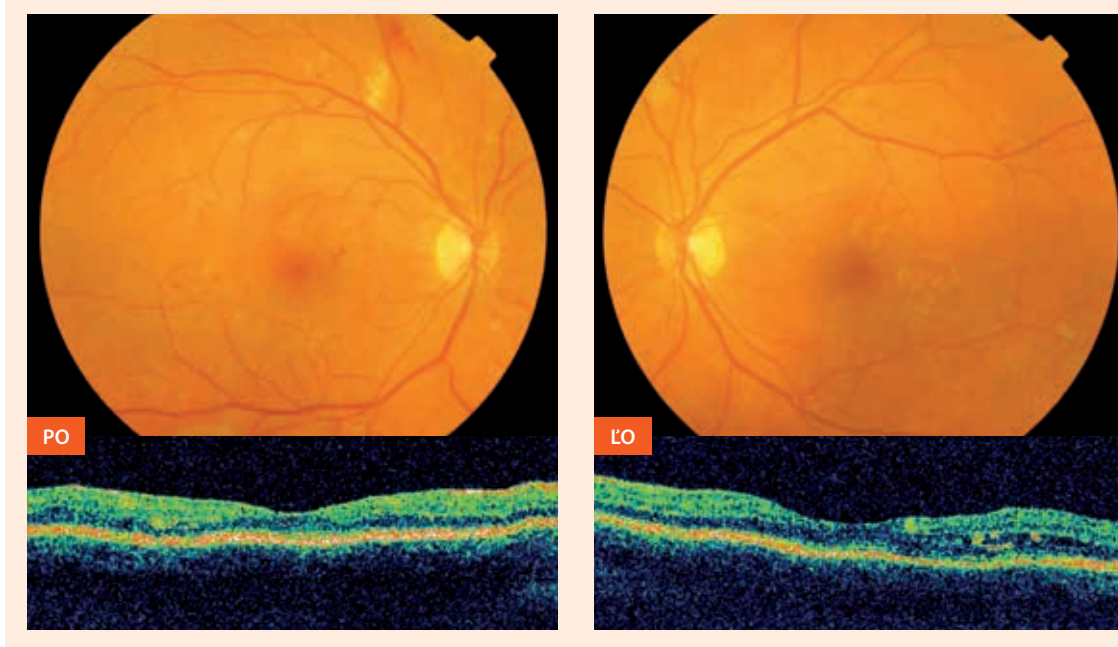
V apríli 2011 sme na našej klinike vyšetřili 32-ročnú pacientku s 25-ročnou anamnézou diabetes mellitus 1. typu.

Glykozilovaný hemoglobín kolísal okolo hodnoty 8 %. Posledný rok mala opuchy sietnice v oblasti makuly v súvislosti s menštruačným cyklom, diagnostikované pomocou optickej koherentnej tomografie (OCT). V súvislosti v menštruačným cyklom mávala aj výrazné edémy členkov. Pacientka plánovala graviditu.

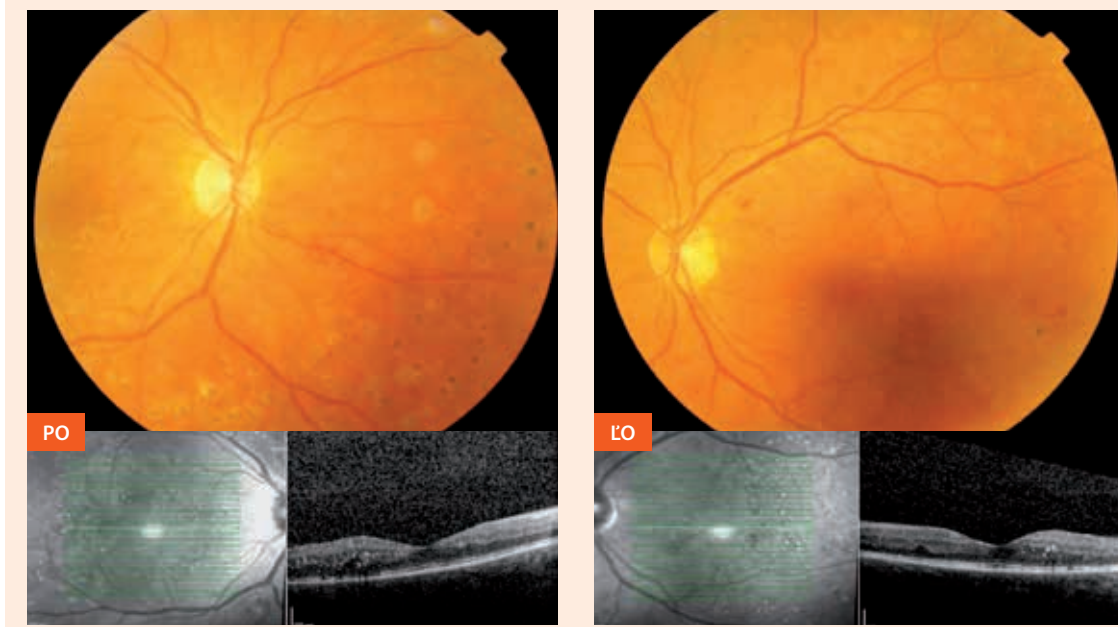
Vyšetřením 29. 4. 2011 na oboch očiach nachádzame: centrálna zraková ostrosť (CZO) oboch očí je 5/5 s chybami, vnútroočný tlak (VOT) v norme (16 a 13 torrov).

Predný segment je obojstranne v norme, optické prostredia sú číre. Na pozadí nachádzame užšie arterioly

Obr. 1. Nález pri prvom vyšetrení – 29. 4. 2011, 16 mesiacov pred počatím
(incipientná proliferatívna DR s edémom makuly vľavo) PO – pravé oko ĽO – ľavé oko



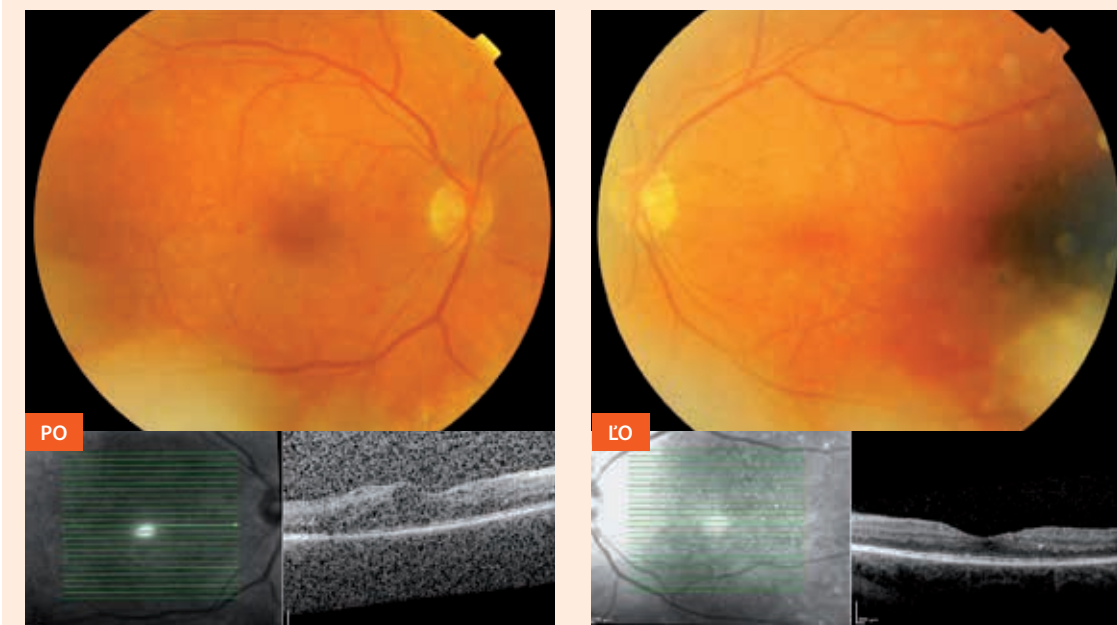
Obr. 2. Nález približne 1 mesiac pred počatím (16. 7. 2012) – po ošetrení laserkoaguláciou
PO – pravé oko ĽO – ľavé oko



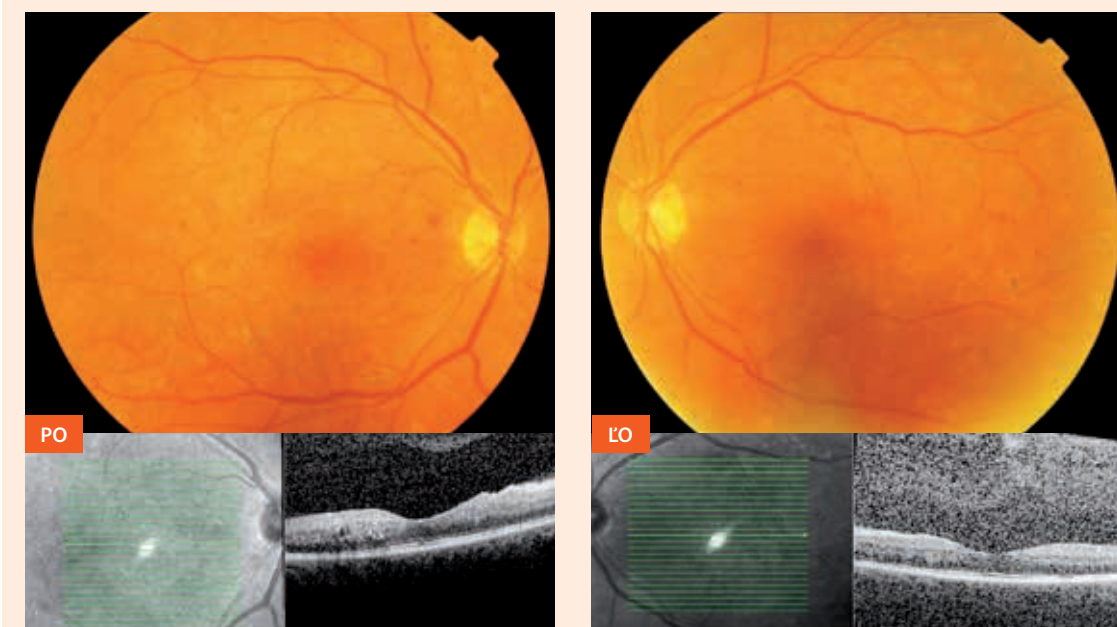
sietnice, menlivý kaliber vén (diabetická flebopatia), v makule edém s početnými mikroaneurizmami, v strednej a ďalšej periférii intraretinálne hemorágie a sporadické vatovité ischemické ložiská sietnice. Optická koherentná tomografia sietnice potvrdzuje edém

makuly (MK) na ľavom oku (obr. 1). Fluoresceínová angiografia (FAG) ukázala početné presakujúce mikroaneurizmy na sietnici, hlavne v makule, nonperfúzne arey sietnice a subklinické neovaskularizácie sietnice. Nález uzatvárame ako incipientnú proliferatívnu diabetickú

**Obr. 3. Nález 5 dní pred pôrodom 22. 3. 2013 (recidivujúci edém makuly vpravo, normálna makula vľavo)
PO – pravé oko ĽO – ľavé oko**



**Obr. 4. Nález 2 mesiace po pôrode (3. 6. 2013): makula obojstranne bez edému, DR v tzv. kľudovom štádiu
PO – pravé oko ĽO – ľavé oko**



retinopatiu s diabetickým edémom makuly obojstranne a indikujeme fokálnu laserovú liečbu diabetického edému makuly (podľa FAG) s následnou panretinálnou laserkoaguláciou sietnice.

Zároveň odporúčame v spolupráci s diabetológom lepšiu glykemickú kontrolu diabetu. Pre zmeny zorného

poľa, ktoré sa nedajú vysvetliť lokálnym očným nálezom, a zvýšenú hladinu somatotropného hormónu odporúčame 23. 4. 2012 endokrinologické vyšetrenie, MRI mozgu a chiazmy. Nálezy boli negatívne.

V období od 16. 5. 2011 do 16. 7. 2012 sme v 6 sedeniach urobili laserovú liečbu obojstranne – fokálnu

koaguláciu diabetického edému makuly (DEM) a panretinálnu laserkoaguláciu. K 16. 7. 2012 je obojstranne naturálny vizus 5/7,5, makula bez edému s prítomným foveolárnym reflexom (obr. 2).

Začiatkom septembra 2012 bola potvrdená gravidita (počatie začiatkom augusta 2012). Počas gravidity sme pacientku sledovali v 1-mesačných intervaloch a aktuálne podľa OCT a nálezu sme uskutočňovali doplnkovú laserovú liečbu pre recidivujúce edémy makuly. Pacientka porodila 27. 3. 2013 v 31. týždni gravidity per sectionem caesaream. Pri vyšetrení 5 dní pred pôrodom (22. 3. 2013) bola centrálna zraková ostrosť (CZO) stabilizovaná – 5/7,5 naturálne obojstranne, vpravo bol prítomný edém makuly, vľavo bola makula bez edému (obr. 3). Pre edém makuly na pravom oku z nových presakujúcich mikroaneuryziem sme 5 dní pred pôrodom doplnili ich ošetrenie o laserkoaguláciu.

Očné vyšetrenie 2 mesiace po pôrode (3. 6. 2013) vykazuje stabilizovanú funkciu (5/5 s chybami), rovnako je stabilizovaný aj nález na sietnici (obr. 4).

Po ukončení laktácie v prípade recidívy edému makuly plánujeme intravitreálnu aplikáciu blokátorov endotelialného rastového faktoru (anti-VEGF).

Diskusia

Patogenéza progresie DR počas gravidity nie je jasná. Schocket et al demonštrovali u diabetických pacientok počas gravidity zúženie sietnicových vén (venúl) a zníženie prietoku krvi sietnicou. Ich hypotéza spočíva v tom, že zníženie prietoku krvi sietnicou môže exacerbovať ischemiu sietnice a hypoxia je podkladom pre progresiu diabetической retinopatie [3,4]. Larsen et al popísali u diabetičiek zníženie prietoku krvi sietnicových arteriál v období od 1. do 3. trimestra gravidity [4].

V kontraste s uvedenými hypotézami niekoľko štúdií naopak zistilo zvýšenie prietoku krvi sietnicou počas gravidity u diabetičiek [5]. Podľa ich vysvetlenia hyperperfúzia sietnice spôsobuje pre už aj tak kompromisnú cirkuláciu sietnice v rámci diabetической retinopatie pridaný stres, čo vedie k progresii retinopatie.

Loukova et al [6] preukázali, že kapilárny prietok krvi sietnicou bol vyšší u diabetičiek v priebehu tehotenstva v porovnaní s nediabetickými tehotnými ženami.

Vo všeobecnosti sa diabetická retinopatia objavuje najskôr po 14 rokoch trvania DM. Dobrá glykemická kontrola diabetu môže oddialiť štart DR po viac ako 20 rokoch jeho trvania. DR počas gravidity rapídne progreduje u žien so zle alebo slabou kontrolovanými glykémiami pred graviditou.

Ak je diabetes dobre kontrolovaný pred graviditou, teda HbA_{1c} má nižšiu hodnotu ako 7 % a žena nemá diabetickou retinopatiu pred počatím, riziko vzniku DR počas gravidity je nízke. Ak diabetes nie je dobre kontrolovaný a žena nemá diabetickou retinopatiu pred graviditou, DR sa počas gravidity často vyvinie, dokonca sa ku koncu gravidity môže vyvinúť až proliferatívna DR. S týmto vývojom sa môžeme stretnúť najčastejšie okolo 30. týždňa gravidity.

Ak má pacientka diabetička pred graviditou preproliferatívnu DR, táto zaiste progreduje do aktívnych proliferácií [7].

Z uvedených dôvodov by ženy v reprodukčnom veku trpiace ochorením diabetes mellitus mali byť informované o riziku vzniku a progresie diabetической retinopatie počas gravidity, ako aj o význame očného vyšetrenia pred a počas tehotenstva. Pri náleze závažnej neproliferatívnej diabetической retinopatie (NPDR) alebo proliferatívnej diabetической retinopatie (PDR) je vhodné odloženie počatia, pokiaľ sa DR lieči a nie je stabilizovaná. Vo všeobecnosti riziko progresie diabetической retinopatie počas tehotenstva je vyššie u pacientok s nedostatočnou kontrolou glykémie. Dobrá glykemická kontrola by sa mala dosiahnuť pred počatím [8]. Preto sa u pacientok diabetičiek v reprodukčnom veku odporúča zväziť plánovanie ich tehotenstva [9].

Liečba proliferatívnej diabetической retinopatie počas tehotenstva je založená na rovnakých princípoch a platia pre ňu rovnaké kritériá, podľa DRS, ako u netehotných pacientok [10]. Účinok panretinálnej fotokoagulácie proliferatívnej retinopatie sa zdá rovnaký u tehotných žien, ako je tomu u netehotných žien. Laserová liečba DR sa musí robiť ihneď alebo čo najskôr, pretože retinopatia môže v priebehu tehotenstva rýchlo postupovať. Diabetický edém makuly, ktorý neohrozuje vizus, sa často sleduje bez liečby pomocou OCT-monitoringu, pretože je popísaná vysoká miera jeho spontánnej regresie v popôrodnom období [11]. Závažný diabetický edém makuly sa lieči laserom podľa záverov ETDRS [12]. Počas gravidity nie je vhodná medikamentózna liečba vrátane intravitreálnej anti-VEGF-liečby [7].

Americká oftalmologická akadémia (AAO – American Academy of Ophthalmology) ponúka usmernenia pre monitorovanie tehotných diabetičiek s diabetickou retinopatiou v preferovanom Practice Patterns. V ideálnom prípade majú byť tehotné ženy vyšetrené oftalmológom v mydriáze pred počatím a potom znovu v 1. trimestri. Následné vyšetrenia sú indikované podľa závažnosti zistenej diabetической retinopatie. Ženy s gestačným diabetom nemajú zvýšené riziko vzniku diabetической retinopatie, preto nemusia byť vyšetřované podľa týchto zásad [13].

Podobný záver pre úspešný priebeh gravidity a zníženie rizika vzniku alebo progresie preexistujúcej diabetической retinopatie počas gravidity vyplýva zo Saint Vincent Declaration, v ktorej sa odporúča okrem predkoncepčného poradenstva a dobrej kontroly glykémie pred a počas gravidity intenzívny a presný skrining a maňazment liečby diabetической retinopatie v gravidite [14].

Podľa uvedených odporúčaní bola sledovaná a liečená aj naša pacientka. Viac ako rok pred počatím sme závažnú diabetickou retinopatiu liečili panretinálnou laserkoaguláciou. Pri stabilizovanom očnom náleze došlo k počatiu. Počas gravidity bola pacientka vyšetřovaná v 1-mesačných intervaloch a podľa potreby sme robili doplnkovú laserovú liečbu. Nález aj funkcia počas celej gravidity a aj 2 mesiace po pôrode ostali stabilizované.

Záver

Naša kazuistika v súlade s literárnymi údajmi ukazuje, že plánovaná gravidita žien so závažným nálezom v zmysle diabetickej retinopatie vrátane proliferatívnej retinopatie pri dobrej glykemickej kontrole a správnej liečbe diabetickej retinopatie pred počatím, mesačným sledovaním a laserovou liečbou diabetickej retinopatie počas gravidity, výrazne znižujú riziko gravidity na progresiu diabetickej retinopatie a zhoršenie zraku. Takýmto postupom sme u našej pacientky dosiahli zlepšenie závažnej diabetickej retinopatie pred počatím a udržanie stabilizácie retinopatie ako aj normálnu centrálnu zrakovú ostrosť v priebehu celej gravidity i 2 mesiace po pôrode.

Literatúra

1. Ray JG, O'Brien TE, Chan WS. Preconception care and risk of congenital anomalies in the offspring of women with diabetes mellitus: a meta-analysis. *QJM* 2001; 94(8): 435–444.
2. Temple R, Aldridge V, Greenwood R et al. Association between outcome of pregnancy and glycaemic control in early pregnancy in type 1 diabetes: population based study. *BMJ* 2002; 325(7375): 1275–1276.
3. Schocket LS, Grunwald JE, Tsang AF et al. The effects of pregnancy on retinal hemodynamics in diabetic versus nondiabetic mothers. *Am J Ophthalmol* 1999; 128(4): 477–484.
4. Larsen M, Colmorn LB, Bønnelycke M et al. Retinal artery and vein diameters during pregnancy in diabetic women. *Invest Ophthalmol Vis Sci* 2005; 46(2): 709–713.
5. Chen HC, Newsom RS, Patel V et al. Retinal blood flow changes during pregnancy in women with diabetes. *Invest Ophthalmol Vis Sci* 1994; 35(8): 3199–3208.
6. Loukovaara S, Harju M, Kaaja R et al. Retinal capillary blood flow in diabetic and nondiabetic women during pregnancy and postpartum period. *Invest Ophthalmol Vis Sci* 2003; 44(4): 1486–1491.
7. Kinshuck D. Pregnancy and diabetic retinopathy. On-line 2008. Dostupné z WWW: <medweb.bham.ac.uk/easdec/pregnancy.htm>.
8. Chew EY, Mills JL, Metzger BE et al. Metabolic control and progression of retinopathy. The Diabetes in Early Pregnancy Study. *Diabetes Care* 1995; 18(5): 631–637.
9. Klein BE, Davis MD, Segal P et al. Diabetic retinopathy. Assessment of severity and progression. *Ophthalmology* 1984; 91(1): 10–17.
10. Diabetic Retinopathy Study Research Group. Four risk factors for severe visual loss in diabetic retinopathy. *Arch Ophthalmol* 1979; 97(4): 654–655.
11. Stoessel KM, Liao PM, Thompson JT et al. Diabetic retinopathy and macular edema in pregnancy. *Ophthalmology* 1991; 98(9, Suppl): 146.
12. Early Treatment Diabetic Retinopathy Study Research Group. Treatment techniques and clinical guidelines for photocoagulation of diabetic macular edema. Report Number 2. *Ophthalmology* 1987; 94(7): 761–774.
13. The American Academy of Ophthalmology. Diabetic Retinopathy. Preferred Practice Patterns. San Francisco (CA) 2003. Dostupné z WWW: <http://one.aao.org/guidelines-browse?filter=preferredpracticepatterns>.
14. The Saint Vincent Declaration. Diabetes Mellitus in Europe: a problem at all ages and in all countries. A Model for Prevention and Self Care. Meeting WHO a IDF, Saint Vincent, Italy, 10.-12. 10. 1989. Dostupné z WWW:<http://www.dors.it/diabete/docum/SaintVincent-Declaration_1989_.pdf>.

MUDr. Maria Molnárová, PhD.

✉ molnarova.maria.sk@gmail.com

VIKOM, s.r.o., 1. žilinské očné centrum, Žilina
www.vikom.sk

Doručené do redakcie 30. júla 2013

Prijaté do tlače po recenzii 27. augusta 2013