

Liečba diabetického edému makuly intravitreálnym dexametazónom: kazuistika

Diabetic macular oedema treatment with intravitreal dexamethasone: case report

Jana Štefaničková

Klinika oftalmológie LF UK a UNB, Nemocnica Ružinov, Bratislava

✉ MUDr. Jana Štefaničková, PhD. | jstefanicka@gmail.com | www.unb.sk

Doručené do redakcie 14. 1. 2021

Prijaté po recenzii 12. 4. 2021

Abstrakt

Diabetický edém makuly (DEM) je multifaktoriálne ochorenie, v ktorého patogenéze účinkuje množstvo angiogénnych, cievnych a zápalových procesov s následným vznikom charakteristických zmien v makule. V liečbe DEM sú účinné blokátory cievneho endotelového faktoru (VEGF) – bevacizumab, ranibizumab a aflibercept a predstavujú liečbu 1. voľby. Mechanizmus účinku blokátorov VEGF je však zameraný iba na jednu zložku komplexnej patológie DEM, a preto približne 50 % pacientov s DEM odpovedá na blokátory VEGF nedostatočne. Pre týchto pacientov môžu byť účinnou alternatívou liečby intravitreálne aplikované steroidy, ktoré fungujú odlišným patomechanizmom. Podávanie steroidov môže znížiť expresiu VEGF, potlačiť leukostázu, presakovanie z ciev a znížiť produkciu prozápalových cytokínov. Táto kazuistika pacienta, ktorý po niekoľkoročnej liečbe antiVEGF-preparátmi prestal na liečbu odpovedať (pokles NKCOZ a nárast opuchu na OCT), ale po zmene preparátu na depotný kortikosteroid dexametazónu intravitreálne došlo k zlepšeniu anatomických a funkčných parametrov, to dokladá.

Kľúčové slová: aflibercept – bevacizumab – blokátory VEGF – dexametazón – diabetický edém makuly – (depotný) kortikosteroid – ranibizumab

Abstract

Diabetic macular edema (DME) is a multifactorial disease the pathogenesis of which is affected by a number of angiogenic, vascular and inflammatory processes with the subsequent development of characteristic changes in the macula. Vascular endothelial growth factor (VEGF) blockers – bevacizumab, ranibizumab and aflibercept – are effective in the treatment of DME and they are first-line drugs. However, the mechanism of action of VEGF blockers is focused on only one component of the complex pathology of DEM, and therefore approximately 50% of patients with DEM do not respond adequately to VEGF blockers. For these patients, intravitreal steroids that have different pathomechanisms may be an effective treatment alternative. Administration of steroids may reduce VEGF expression, suppress leukostasis, vascular leakage and reduce pro-inflammatory cytokine production. The evidence of this is the case report of a patient who stopped responding to treatment after several years of treatment with antiVEGF drugs (decrease in central visual acuity after the best correction and increase in swelling shown in OCT), but his anatomical and functional parameters improved after switching to intravitreally administered depot dexamethasone corticosteroid.

Key words: aflibercept – bevacizumab – (depot) corticosteroids – dexamethasone – diabetic macular edema – ranibizumab – VEGF-blockers

Úvod

Diabetický edém makuly (DEM) je multifaktoriálne ochorenie, v ktorého patogenéze účinkuje množstvo angiogénnych, cievnych a zápalových procesov s následným vznikom zmien v makule charakteristických pre DEM. Blokátory cievneho endotelového faktoru (Vascu-

lar Endothelial Growth Factor – VEGF) – bevacizumab, ranibizumab a aflibercept sú všetky účinné v liečbe DEM a všeobecne sa používajú ako prvá voľba pri liečbe centrum zahŕňajúceho DEM [1–2]. Mechanizmus účinku týchto látok je však zameraný iba na jednu zložku komplexnej patológie DEM, a preto približne 50 % pacien-

tot s DEM odpovedá na blokátory VEGF nedostatočne [3]. Pre týchto pacientov môžu byť intravitreálne aplikované steroidy účinnou alternatívou liečby, ktorá má súčasne protizápalové, antiangiogénne a antivaskulárne účinky [4].

Intravitreálne aplikovaný depotný implantát dexametazónu (Ozurdex, AbbVie/Allergan) je schválený EMA na liečbu DEM, edému makuly spojeného s oklúziou žily sietnice a neinfekčnej zadnej uveitídy [5]. Je to injekčný biopolymér, ktorý sa postupne rozpadá na vodu a oxid uhličitý za súčasného uvoľňovania molekúl dexametazónu do dutiny sklovca po dobu niekoľkých mesiacov.

Blokátory VEGF, ktoré sú zlatým štandardom v liečbe mnohých ochorení sietnice vrátane DEM, však nemusia u niektorých pacientov preukázať dostatočný terapeutický efekt. V tejto kazuistike demonštrujeme prípad, keď bol použitý intravitreálny dexametazón 0,7 mg (Ozurdex, AbbVie/Allergan) potom, čo pacient s DEM prestal reagovať na liečbu antiVEGF-látkami

Kazuistika

Anamnéza pacienta a terajšie ochorenie

V kazuistike opisujeme priebeh ochorenia u 50-ročného muža s diabetom 1. typu trvajúcim 27 rokov. Počas celej

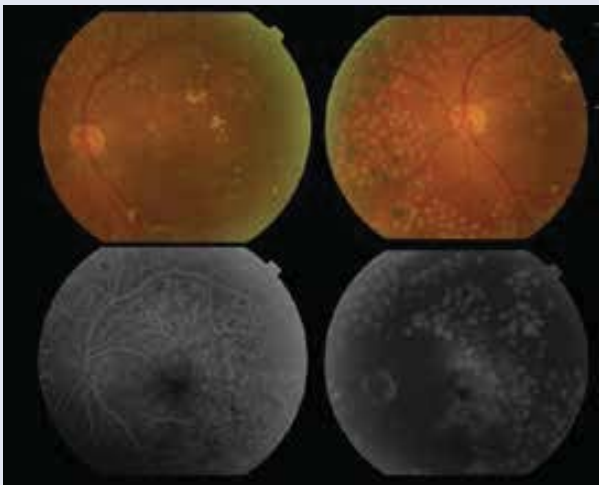
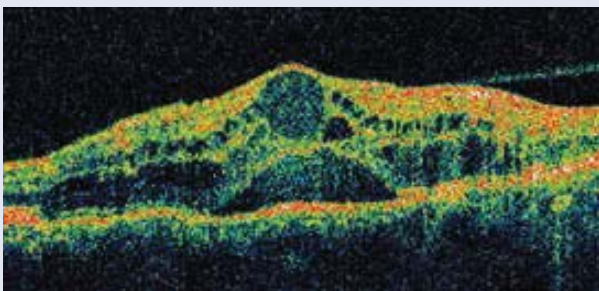
doby sledovania sa hodnoty HbA_{1c} pohybovali v rozmedzí 7,2–7,9 % DCCT. Ďalším pridruženým ochorením bola kompenzovaná hypertenzia. Pre ťažkú neproliferatívnu diabetickú retinopatiu (NPDR) bola zrealizovaná na oboch očiach ešte v roku 2004 panretinálna laserkoagulácia sietnice a pred 10 rokmi operácie sivých zákalov bilaterálne.

Priebeh ochorenia a liečby

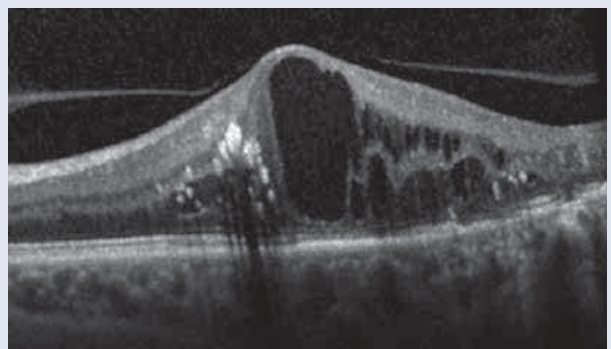
V decembri 2007 bol diagnostikovaný klinicky významný edém makuly na ľavom oku, ktorý bol ošetrený fokálnou laserkoaguláciou makuly, najlepšia korigovaná centrálna ostrosť zraku (NKCOZ) 6/12. Od februára 2011 do júna 2013 bolo podaných 12 aplikácií ranibizumabu pre centrum zahŕňajúce DEM na ľavom oku, vstupná NKCOZ bola 20/63; 62 písmen, centrálna hrúbka sietnice (Central Subfield Thickness – CST) na optickej koherenčnej tomografii (OCT) 421 μ m (obr. 1). Po 6 mesiacoch sme doplnili fokálnu podprahovú/subtreshold laserovú koaguláciu na zvyškové miesta presakovania pre DEM. Po úvodnej dobrej odpovedi na liečbu NKCOZ sa zlepšila na 20/40, 71 písmen, CST 158 μ m, pacient prestáva odpovedať na liečbu ranibizumabom s nárastom CST na 611 μ m, poklesom NKCOZ na 20/50, 64 písmen. Pre vznik vitreomakulárnej trakcie bola vykonaná pars plana vitrektómia (PPV) so zlúpnutím membrána limitans interna (MLI), obr. 2. Po 3 mesiacoch od operácie bola NKCOZ 20/80, 56 písmen s vysokým edémom v makule 683 μ m. Rozhodli sme sa podať kombinovanú liečbu ranibizumabu s triamcinolom acetonid spolu 2-krát, ale bez výraznejšieho anatomického i funkčného efektu. Následne bol podaný 5-krát aflibercept, tiež bez výraznejšieho anatomického a funkčného zlepšenia.

Od roku 2015 máme k dispozícii na liečbu DEM depotný dexametazón na intravitreálnu aplikáciu. Po prvej intravitreálnej aplikácii depotného dexametazónu sa NKCOZ zlepšila už po 1. mesiaci liečby z 20/80, 55 písmen na 20/50, 67 písmen a CST poklesla z 689 μ m na 150 μ m (obr. 3.1 a obr. 3.2). Od 4. mesiaca liečby bol prítomný nárast hrúbky CST na OCT, ale NKCOZ poklesla až po 6 mesiacoch (obr. 3.3). Ďalšia aplikácia depotného dexa-

Obr. 1 | Diabetický edém makuly: 1.1 cystoidné zmeny v makule, CST 421 μ m, s odlúčením neurosenzória a odlučujúcou sa zadnou kôrou sklovca (Stratus OCT, Zeiss, USA). 1.2 na fluoresceínová angiografia rozšírená foveolárna avaskulárna zóna a presakovanie v neskorých fázach. Snímky – archív autorky.



Obr. 2 | OCT-obraz, vitreomakulárna trakcia s cystoidným edémom makuly, vo fovee rozsiahlejšia cysta, CST 611 μ m. Nález pred PPV. Snímky – archív autorky.



metazónu bola zrealizovaná až po 11 mesiacoch pre pokles NKCOZ na 20/80, 53 písmen a nárast CST na 625 μm . Skôr sme nemohli aplikovať, lebo daný preparát nebol dostupný na trhu. Po aplikácii bol zaznamenaný ihneď pokles CST na 173 μm a zlepšenie NKCOZ na 20/50, 67 písmen. V súčasnosti je pacient 5 mesiacov po aplikácii depotného dexametazónu spolu 3-krát, NKCOZ 20/50, 66 písmen a CST 405 μm (obr. 3.4). Na OCT sa objavuje centrálna cysta a cystoidný edém makuly, plánujeme ďalšiu aplikáciu dexametazónu intravitreálne. Počas liečby sme nezaznamenali žiadne komplikácie ako endoftalmitídu alebo vzostup vnútroočného tlaku > 25 Torr.

Diskusia

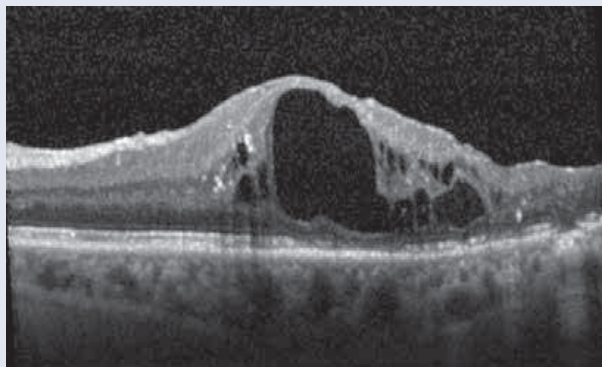
Terapia blokátormi VEGF zostáva základom liečby DEM. V mnohých prípadoch ale samotná táto liečba nedokáže úplne ovplyvniť vstrebanie edému makuly pri diabete. Nie je to neočakávaný výsledok, pretože klinické štúdie dokázali výrazne zlepšiť NKCOZ a kompletne vstrebanie DEM u menej ako 50 % pacientov [1–4]. Pre oči, ktoré primárne neodpovedajú alebo prestanú odpovedať na antiVEGF-preparáty, môžu byť metódou voľby kortiko-

steroidy, ktoré fungujú odlišným patomechanizmom. Tento účinok možno dať do súvisu so silnými protizápalovými a antiedémovými vlastnosťami dexametazónu. Podávanie steroidov môže znížiť expresiu VEGF, potlačiť leukostázu a presakovanie z ciev a znížiť produkciu prozápalových cytokínov [6]. U edémov refraktérnych na antiVEGF-liečbu sa predpokladá, že pri vzniku ochorenia majú dôležitejšiu úlohu prozápalové mediátory ako samotné molekuly VEGF [4]. Aj v našej kazuistike pacient po niekoľkoročnej liečbe antiVEGF-preparátmi prestal odpovedať na liečbu s následným poklesom NKCOZ a nárastom opuchu na OCT. Pri zmene preparátu na depotný kortikosteroid dexametazónu intravitreálne sme opäť zaznamenali zlepšenie anatomických a funkčných parametrov.

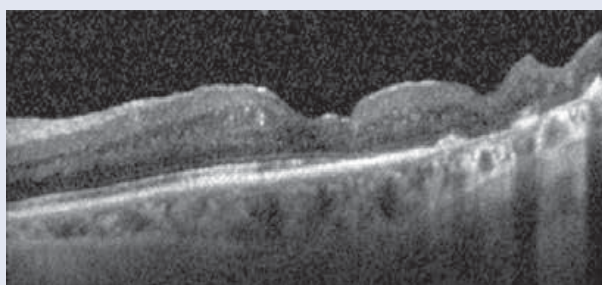
Záver

Diabetická edém makuly vzniká kombináciou viacerých faktorov ako angiogenézy (VEGF) a zápalových mediátorov. Použitie depotných kortikosteroidov umožňuje pacientom profitovať z lepšej účinnosti a aj z dlhšieho trvania účinku. S rozrastajúcou sa kategóriou steroidov s prolongovaným uvoľňovaním sa rozširujú aj naše terapeutické možnosti u pacientov s chronickým edémom makuly pri diabete.

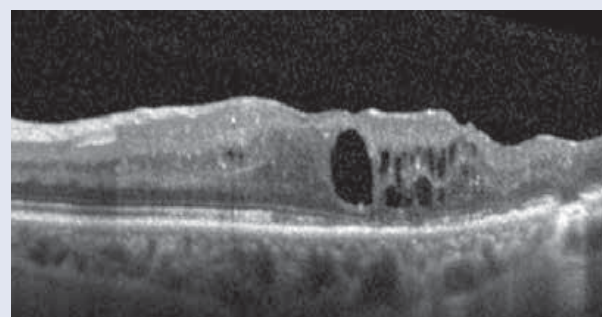
Obr. 3.1 | OCT obraz. Pred 1. aplikáciou depotného dexametazónu: cystoidný edém makuly už s veľkou cystou, atrofiou Müllerových buniek a poškodením vonkajších vrstiev fotoreceptorov, NKCOZ 20/80, 55 písmen, CST 689 μm . *Snímky – archív autorky.*



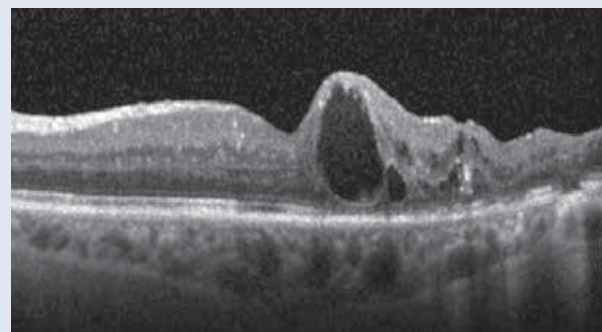
Obr. 3.2 | OCT obraz. Už 1 mesiac po aplikácii depotného dexametazónu pozorujeme vymiznutie edému sietnice, zlepšenie NKCOZ 20/50, 67 písmen a CST 150 μm . *Snímky – archív autorky.*



Obr. 3.3 | OCT obraz. Po 4 mesiacoch postupne nárast hrúbky CST 376 μm , vzniká malý cystoidný edém, NKCOZ zostáva zatiaľ nezmenená 20/50. *Snímky – archív autorky.*



Obr. 3.4 | OCT obraz. 5 mesiacov po poslednej 3. aplikácii depotného dexametazónu, NKCOZ 20/50, 66 písmen a CST 405 μm , plánujeme ďalšiu aplikáciu. *Snímky – archív autorky.*



Autorka prehlasuje, že nemá konflikt záujmov.

Literatúra

1. Nguyen QD, Brown DM, Marcus DM et al. RISE and RIDE Research Group. Ranibizumab for diabetic macular edema: results from 2 phase III randomized trials: RISE and RIDE. *Ophthalmology* 2012; 119(4): 789–801. Dostupné z DOI: <<http://doi:10.1016/j.ophtha.2011.12.039>>.
2. Wells JA, Glassman AR, Ayala AR et al. [Diabetic Retinopathy Clinical Research Network]. Aflibercept, bevacizumab, or ranibizumab for diabetic macular edema. *N Engl J Med* 2015; 372(13): 1193–1203. Dostupné z DOI: <<http://doi:10.1056/NEJMoa1414264>>.
3. Elman MJ, Bressler NM, Qin H et al. [Diabetic Retinopathy Clinical Research Network]. Expanded 2-year follow-up of ranibizumab plus prompt or deferred laser or triamcinolone plus prompt laser for diabetic macular edema. *Ophthalmology* 2011; 118(4): 609–614. Dostupné z DOI: <<http://doi:10.1016/j.ophtha.2010.12.033>>.
4. Boyer DS, Yoon YH, Belfort R, Jr. et al. [Ozurdex MEAD Study Group]. Three-year, randomized, sham-controlled trial of dexamethasone intravitreal implant in patients with diabetic macular edema. *Ophthalmology* 2014; 121(10): 1904–1914. Dostupné z DOI: <<http://doi:10.1016/j.ophtha.2014.04.024>>.
5. Ozurdex. Skrátená informácia o prípravku. Informácie dostupné z WWW: <https://www.sukl.sk/hlavna-stranka/slovenska-verzia/pomocne-stranky/detail-lieku?page_id=386&lie_id=21707>. 27. 2. 2021.
6. Cabrera M, Yeh S, Albin TA. Sustained-release corticosteroid options. *J Ophthalmol* 2014; 2014:164692. Dostupné z DOI: <<http://doi:10.1155/2014/164692>>.